

Multimodálna liečba tymického karcinoidu: kazuistika

Radka Cahajlová¹, Mária Černá¹, Soňa Kiňová²

¹Oddelenie klinickej onkológie Kliniky pneumológie a funkčnej diagnostiky SZU a UNB, Nemocnica Ružinov, Bratislava, Slovenská republika

²I. interná klinika LF UK a UNB, Nemocnica Staré Mesto, Bratislava, Slovenská republika

Súhrn

Tymický karcinoid tvorí len asi 0,4 % zo všetkých karcinoidov v tele [1]. V porovnaní s ostatnými neuroendokrinnými nádormi sa vyznačuje agresívnejším správaním s vysokým percentom recidív po radikálnej liečbe, tendenciou k metastázovaniu a pomerne častým výskytom paraneoplastických syndrómov. Hlavným pilierom liečby je radikálny chirurgický zákrok [2–4]. Terapia pacientov v inoperabilnom alebo metastatickom štádiu sa opiera o postupy používané pri liečbe iných neuroendokrinných nádorov. V našej kazuistike prezentujeme manažment pacienta s lokálne pokročilým, atypickým karcinoidom týmusu, s využitím niekoľkých liečebných modalít, vrátane nových postupov, ako je receptorová rádionuklidová liečba (peptide radionuclide receptor therapy – PRRT).

Kľúčové slová: rádionuklidová receptorová liečba – somatostatínové analógy – tymický karcinoid

Multimodal treatment of thymic carcinoid: a case report

Summary

Thymic carcinoid account for cca 0.4 % of all carcinoid tumors in the body [1]. As compared to other neuroendocrine tumors, high rates of recurrences after surgery, more aggressive behaviour and relatively high rates of paraneoplastic syndromes are characteristic for thymic carcinoid. The mainstay of treatment is radical surgery [2–4]. Therapy of locally advanced and metastatic stages is influenced by other neuroendocrine tumors' guidelines. We present a case report of patient with locally advanced, atypical thymic carcinoid, treated with different modalities, including newer procedures like peptide radionuclide receptor therapy (PRRT).

Key words: peptide radionuclide receptor therapy – somatostatine analogues – thymic carcinoid

Úvod

Tymické neuroendokrinné nádory (Neuroendocrine Tumor – NET) prvýkrát od tymómov odlišili Rosai a Higa v roku 1972 [2,5]. Zároveň im pripísali asociáciu s Cushingovým syndrómom a MEN-1 syndrómom. Tymické karcinoidy tvoria minoritný podiel všetkých karcinoidov v tele, ich incidencia je 0,02/100 000 [1,5]. V porovnaní s inými dobre diferencovanými foregut nádormi sa vyznačujú pomerne agresívnym správaním, vysokým percentom lokálnych recurencií a pravdepodobnosťou metastázovania [6,7]. Dominantne sa vyskytuje u mužov (3 : 1) [1,2,5,8] kaukazoidnej rasy, vo veku asi 40–50 rokov. Karcinoidový syndróm u pacientov s tymickým karcinoidom vidíme len zriedkavo (< 1 %) [9], častejšie býva zastúpený už vyššie spomínaný MEN-1 syndróm, Cushingov syndróm a akromegália [2,5,7]. Základným pilierom liečby je radikálny chirurgický výkon. Vzhľadom na vysoké percento rekurencií býva súčasťou komplexného manažmentu aj perioperačná, resp. (neo) adjuvantná chemoterapia a rádioterapia. Inoperabilné

a metastatické ochorenia okrem chemoterapie a paliatívnych chirurgických výkonov (napr. pri hroziacom syndróme z útlaku hornej dutej žily) vieme ovplyvniť aplikáciou somatostatínových analógov a rádionuklidovou liečbou. U progredujúcich NET je možnosťou voľby everolimus, s rôznym úspechom boli skúšané inhibitory angiogenézy, ako sú sunitinib a bevacizumab.

Kazuistika

44-ročný pacient s anamnézou hyperparatyreoidizmu (sprevádzaný urolitiázou s nutnosťou stentovania a operačného riešenia) bol v marci roku 2014 prešetrovaný pre kašeľ. Pre suspektný nález na RTG hrudníka bolo doplnené CT vyšetrenie, ktoré v prednom mediastíne nachádza nehomogénne sa sýtiacu, mäkkotkanivovú expanziu rozmerov 95 × 80 × 60 mm, tesne nasadajúcu na ascendentnú aortu a komprimujúcu brachiocefalické vény. Súčasne bola pri jej dolnom okraji popísaná suspektná lymfatická uzlina (LU), rovnako hraničné zväčšené sú LU v pravom

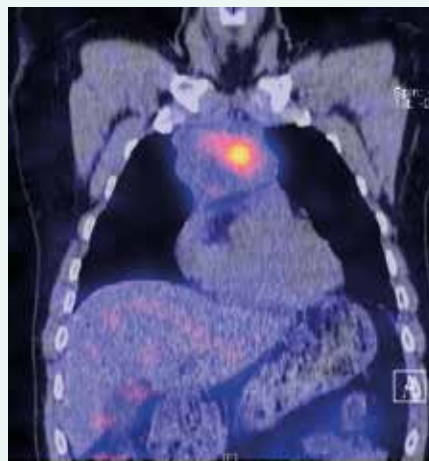
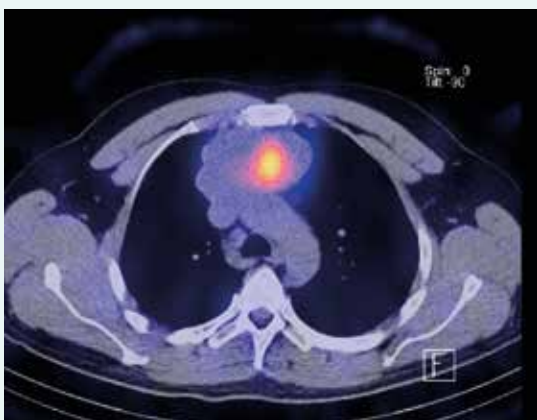
pľúcnom hile a v oblasti bifurkácie trachey. Histologicky z biopsie ide o neuroendokrinnú neopláziu typu neuroendokrinného tumoru gr. II, podľa platnej klasifikácie nádorov pľúc, týmusu a pleury z roku 2004 ag-

resívnu formu atypického karcinoidu týmusu so zvýšenou proliferácnou aktivitou – proliferáčný index v tzv. „hotspots“ dosahoval až 20 % (tab. 1). Vzhľadom na lokálne pokročilé ochorenie bola indikovaná neoadjuvantná chemoterapia (CHT) v zložení cDDP + VP-16 (cisplatina + etopozid), celkovo bolo podaných 8 cyklov liečby. Kontrolné CT hrudníka je bez výraznejšej dynamiky nálezu, PET CT vyšetrenie popisuje hypermetabolickú mäkkotkanivovú formáciu (standard uptake value – SUV 8,48) v prednom mediastine so šírením kaudálne perikardiálne vpravo. LU v mediastine a v pravom pľúcnom hile majú mierne zvýšenú metabolickú aktivitu (SUV 3,37–3,67). Pacient bol za účelom rozhodnutia o ďalšom liečebnom postupe odoslaný na vyššie pracovisko. S prihliadnutím na metabolickú aktivitu tumoru podľa PET a histológie bola v júli roku 2015 indikovaná II. línia liečby v schéme ADOC (doxorubicín, cisplatina, vinkristín, cyklofosfamid). Po 2 cyk-

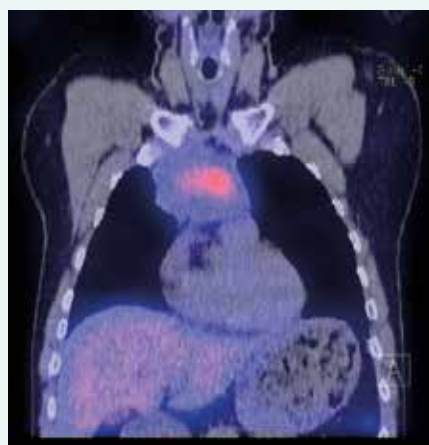
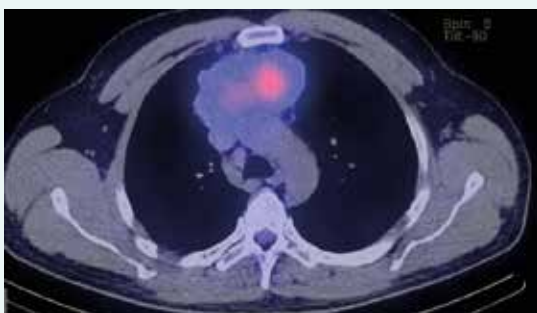
Tab. 1. WHO klasifikácia: neuroendokrinné nádory týmusu 2015

neuroendokrinné nádory týmusu	ICD - 0
karcinoidy	
typický karcinoid	8240/3
atypický karcinoid	8249/3
veľkobunkový neuroendokrinný karcinóm	8013/3
kombinovaný veľkobunkový neuroendokrinný karcinóm	8013/3
malobunkový karcinóm	8041/3
kombinovaný malobunkový karcinóm	8045/3

Obr. 1. Zobrazenie tumoru pred 1. aplikáciou PRRT. Z archívu spoluautorky MUDr. M. Černej, CSc.



Obr. 2. Zobrazenie tumoru po poslednej aplikácii PRRT. Z archívu spoluautorky MUDr. M. Černej, CSc.



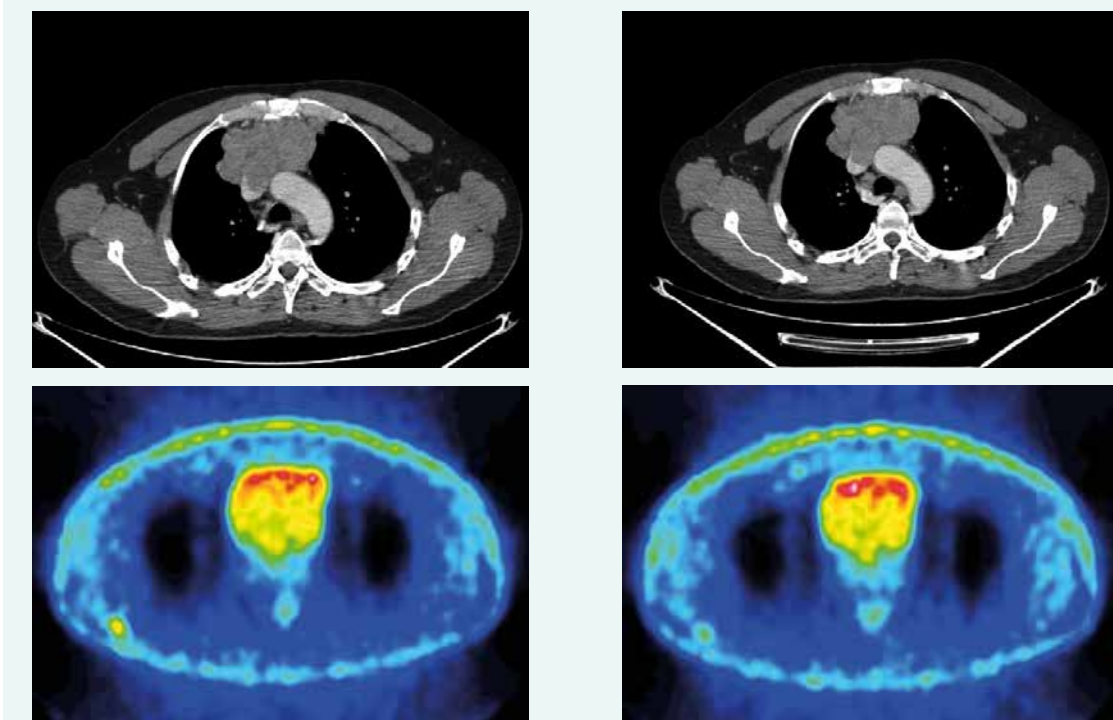
loch na kontrolnom CT zaznamenáme čiastočnú liečebnú odpoveď so zmenšením tumorózneho masy o asi 8 mm. Nález opätovne konzultovaný na seminári Kliniky hrudníkovej chirurgie (KHCH), pre pretrvávajúcu masívnu infiltráciu v. cava superior a v. brachiocephalica obojstranne však ostáva naďalej inoperabilný. Podané sú ďalšie 2 cykly CHT v identickej schéme. 4. cyklus je však komplikovaný rozvojom febrilnej neutropénie a leukopénie gr. IV s nutnosťou hospitalizácie. K vzniku hematologickej toxicity dochádza napriek sekundárnej profylaxii rastovým faktorom, ktorý bol aplikovaný od 2. cyklu pre predliečenosť a leukopéniu stupňa I po 1. cykle CHT. Neúspešná snaha o navodenie operability tumoru neoadjuvantnou chemoterapiou a toxicita viedli k jej ukončeniu. Na základe positivity octreoscanu, na ktorom nádor vykazuje vysokú denzitu somatostatínových receptorov, zahájil pacient v decembri roku 2015 terapiu somatostatínovými analógmi. Zároveň bolo konzultované pracovisko Rádiológie a nukleárnej medicíny v Basileji. Pacient bol akceptovaný k rádionuklidovej liečbe. 1. podanie s ^{90}Y -DOTATOC (rádionuklidová liečba oktreotidom, značeným izotopom yttria) absolvoval vo februári roku 2016. V apríli a júni roku 2016 prebehli ďalšie 2 podania s ^{177}Lu -DOTATOC (rádionuklidová liečba oktreotidom, značeným izotopom lutécia) s dobrou toleranciou a navodením parciálneho efektu v zmysle zníženia metabolickej aktivity tumoru (ktoré sa prejavilo zníženým vychytávaním rádiofarmaka), bez pribudnutia nových metastatických ložísk (obr. 1 a obr. 2). Následne sme pokračovali v mesač-

nej aplikácii somatostatínového analógu. Na kontrolnom PET CT realizovanom v novembri roku 2016, čiže asi po 5 mesiacoch od ukončenia rádionuklidovej liečby (PRRT), sme zaznamenali miernu veľkostnú aj metabolickú progresiu tumoru (obr. 3), octreoscan ostal bez zmeny. Ďalšiu miernu progresiu veľkosti potvrdilo aj vyšetrenie v máji roku 2017, okrem tumoru sprogredovali aj LU v mediastíne, v oblasti 4R (oblasť mediastinálnych lymfatických uzlín, konkrétne ide o dolné paratracheálne uzliny vpravo), v pravom pľúcnom hile, pribudli nové intemamárne LU vľavo, subkostálne infiltráty bazálne vpravo a pleurálny infiltrát vpravo (obr. 4). Pre riziko rozvoja syndrómu hornej dutej žily (HDŽ) bola navrhovaná paliatívna rádioterapia, ktorú pacient iniciálne odmietal. Aktuálne je liečený na lokálnom rádioterapeutickom pracovisku, zvažovaná je ďalšia línia liečby everolimom. Napriek pokročilosti nádoru, takmer po 4 rokoch liečby, je klinický stav pacienta stále veľmi dobrý.

Diskusia

Tymický karcinoid je veľmi zriedkavým ochorením, s incidenciou 0,02/100 000 [11]. Z celkového počtu karcinoidov rôznej lokality predstavuje len asi 0,4 % [8,10], preto štandardné liečebné postupy nie sú určené. Ide väčšinou o odporúčania získané na základe pozorovaní z kazuistík a menších súborov pacientov. Radikálny operačný výkon je však súhlasne všetkými autormi považovaný za základný pilier liečby. V prípade lokálne pokročilého, inoperabilného štádia je možné iniciálne

Obr. 3. CT a PET CT z novembra roku 2016. Z archívu spoluautorky MUDr. M. Černej, CSc.



ponať neoadjuvantnú liečbu v snahe o remisiu ochorenia a dosiahnutie operability. Najčastejšie sa spomína neoadjuvantná kombinovaná chemoterapia v zložení s platinou [12], ktorá bola použitá aj v prípade nášho pacienta s efektom stabilizácie ochorenia. Schéma ADOC síce bola čiastočne úspešná, ale pre pretrvávajúcu masívnu infiltráciu brachiocefalických vén a v. cava superior ostal nález inoperabilný.

Ako ďalšia možnosť v neoadjuvancii je spomínaná chemorádioterapia [4,7], v starších súboroch hlavne neoadjuvantná rádioterapia [9,13,14]. Za zmienku stojí zaujímavá kazuistika Anu Dhama et al [15], ktorý v neoadjuvancii úspešne použil kombináciu somatostatínového analógu a sunitinibu. Po 3 týždňoch bola dosiahnutá parciálna remisia nádoru s následnou R0 resekciou. Liečba somatostatínovými analógmi u foregut tumorov sa opiera o výsledky 2 štúdií s gastroenteropankreatickými neuroendokrinnými tumormi (NET) – PROMID a CLARINET. V prvej z nich u pacientov s aktívnymi aj inaktívnymi metastatickými mid-gut NET bolo dokázané predĺženie prežívania bez progresie (progression free survival – PFS) v porovnaní s placebom 14,3 vs 6 mesiacov, pričom benefit z liečby mali pacienti s funkčným aj nefunkčným tumorom [16]. Podobný výsledok priniesla štúdia CLARINET, v ktorej boli zahrnutí pacienti s nefunkčnými, prevažne gastroenteropankreatickými nádormi s pozitívnym octreoscanom [17].

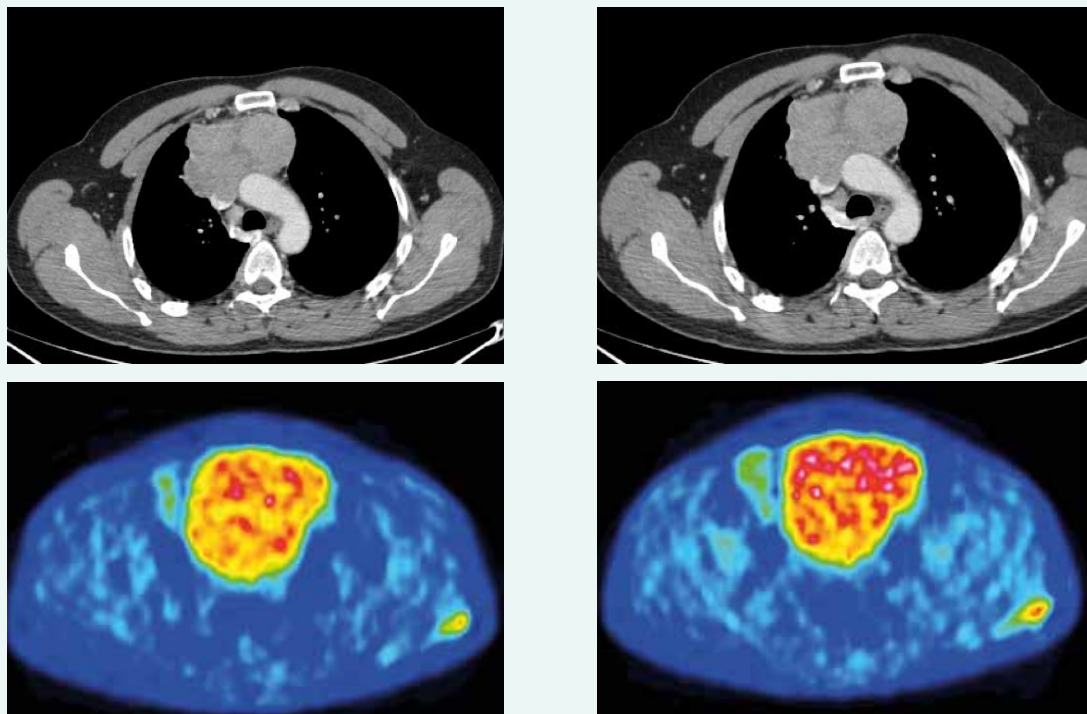
Povzbudivé výsledky s liečbou metastatického pľúcneho karcinoidu publikovali Bongiovanni et al. Na súbore 30 pacientov s metastatickým pľúcny karcinoidom dokázal

efektivitu prvolíniovej liečby somatostatínovým analógom, v zmysle miery kontroly ochorenia a prežívania bez progresie [18].

U tymických neuroendokrinných nádorov zatiaľ ide len o skúsenosti z drobných súborov alebo kazuistík. Napriek absencii prospektívnych štúdií, somatostatínové analógy majú pravdepodobne rolu v liečbe pomaly progredujúcich, inoperabilných nádorov a u pacientov s karcinoidovým syndrómom, ktorým prinášajú zmierňovanie symptómov [9]. U chorých s pokročilým, dobre diferencovaným neuroendokrinným nádorom s pozitívou somatostatínových receptorov je možné zvážiť rádionuklidovú liečbu. Jej princíp spočíva v intravenóznom podaní rádiofarmaka obsahujúceho β -žiaric naviazaný na neradioaktívny ligand somatostatínových receptorov [19]. V súčasnosti sa najčastejšie využívajú izotopy yttria a lutécia, ktoré sa môžu v liečbe kombinovať. Na základe výsledkov štúdie NETTER-1 FDA v januári roku 2018 schválila liek LUTATHERA® (lutetium Lu 177 dotatate*) na liečbu somatostatín-receptor pozitívnych neuroendokrinných gastroenteropankreatických nádorov, ale aj nádorov foregut a hindgut pôvodu.

Skúsenosti s PRRT u tymického karcinoidu publikovalo niekoľko autorov. Anna Imhof et al [20] v štúdií s Y90-DOTA-TOC u neuroendokrinných nádorov s pozitívnym octreoscanom zaradila aj 8 pacientov s tymickým karcinoidom. Medián prežívania bol 37 mesiacov (19–56 mesiacov), 3 pacienti dosiahli morfológickú odpoveď, 2 biochemickú a 2 klinickú odpoveď. Efekt rádionuklido-

Obr. 4. CT a PET CT z mája roku 2017. Z archívu spoluautorky MUDr. M. Černej, CSc.



vej liečby s LU 177-octreatate u 16 pacientov s foregut karcinoidmi skúmal Martijn van Essen [10]. Miera odpovedí v celej skupine predstavovala asi 50 %, čo bolo porovnateľné s ostatnými gastroenteropancreatickými NET. Liečebná odpoveď u tymického karcinoidu ostala vzhľadom na to, že boli zaradení len 2 pacienti otázna (1 pacient dosiahol stabilizáciu ochorenia, druhý sprogredoval). Pradeep Thepa [21] sa rovnako zamerl na neuroendokrinné nádory zriedkavej lokality, medzi ktoré zahrnul aj 3 tymické nádory. Liečebná odpoveď bola hodnotená na základe symptómov, biochemických markerov a zobrazovacích metód. 1 pacient s tymickým karcinoidom dosiahol stabilizáciu ochorenia, 1 parciálnu odpoveď podľa zobrazovacích metód a poklesu chromogranínu a jeden chorý sprogredoval. Veľmi zaujímavú kazuistiku predstavil Ameya D. Puranik [22]. Išlo o úspešnú liečbu 3 relapsov tymického karcinoidu Y a LU značeným somatostatínovým analógom opakovane v priebehu 8 rokov. Autor pritom zdôraznil hlavný cieľ liečby PRRT, a to je predĺženie prežívania pacientov pri dobrej kvalite života a potreba personalizovať liečbu podľa konkrétneho pacienta. U nášho pacienta sa nám podarilo s 3 podaniami PRRT dosiahnuť navodenie parciálneho efektu v zmysle zníženia metabolickej aktivity tumoru, bez pribudnutia nových metastatických ložísk. Následne pacient pokračoval v aplikácii octreotidu. Liečbou sa podarilo na určitú dobu dosiahnuť stabilizáciu ochorenia. PET CT realizované približne 5 mesiacov po ukončení PRRT popisuje miernu veľkostnú aj metabolickú progresiu tumoru. Ďalšiu progresiu tumoróznej masy, ale aj pribudnutie nových LU, subkostálnych a pleurálnych infiltrátov nachádza kontrolné vyšetrenie z mája roku 2017. U pacienta aktuálne do úvahy pripadala paliatívna rádioterapia v snahe o vyhnutie sa rozvoja syndrómu HDŽ a následne ďalšia línia liečby everolimom (v štúdií RADIANT-4 v liečbe progredujúcich neuroendokrinných nádorov gastroenteropancreatického a pľúcneho pôvodu liečba everolimom dokázala signifikantne predĺžiť PFS – v porovnaní s placebom 11 vs 3,9) [23].

Záver

Atypický karcinoid týmusu patrí do skupiny neuroendokrinných nádorov týmusu (tab. 2). Ide o veľmi zriedkavé ochorenie s celkovým počtom len niekoľko stoviek medzinárodne reportovaných prípadov [4,13,14,2]. Nešpecifické príznaky, ktorými sa tymický karcinoid iniciálne prezentuje ako sú kašeľ a diskomfort na hrudníku môžu viesť k neskorému odhaleniu diagnózy a strate mož-

nosti radikálnej operačnej liečby. Manažment pacienta v inoperabilnom a metastatickom štádiu má za cieľ predĺžiť život pacienta a zachovať jeho kvalitu. Okrem chemoterapie a rádioterapie nám v súčasnosti pribudli aj nové liečebné možnosti na splnenie tohto cieľa, a to liečba somatostatínovými analógmi, rádionuklidmi a cieľená liečba mTOR inhibítormi. Zaradovanie pacientov do klinických štúdií, ale aj samotné kazuistiky napomáhajú v smerovaní liečby.

Literatúra

- Litvak A, Pietanza MC. Bronchial and Thymic Carcinoid Tumors. *Hematol Oncol Clin North Am* 2016;30(1):83–102. Dostupné z DOI: <<http://dx.doi.org/10.1016/j.hoc.2015.09.003>>.
- Filosso PL, Actis Dato GM, Ruffini E et al. Multidisciplinary treatment of advanced thymic neuroendocrine carcinoma (carcinoid): Report of a succesful case and review of the literature[online]. *J Thorac Cardiovasc Surg* 2004; 127(4): 1215–1219. Dostupné z DOI: <<http://dx.doi.org/10.1016/j.jtcvs.2003.09.058>>.
- Mikhail M, Mekhail Y, Mekhail T Thymic neoplasm: A clinical Update [online]. *Curr Oncol Rep* 2012; 14(4): 350–358. Dostupné z DOI: <<http://dx.doi.org/10.1007/s11912-012-0246-8>>.
- Gielda BT, Peng R, Colamen JL et al. Treatment of Early stage thymic tumors: surgery and radiotion therapy. *Curr Treat Options Oncol* 2008; 9(4–6): 259–268. Dostupné z DOI: <<http://dx.doi.org/10.1007/s11864-008-0080-2>>.
- Chaer R, Massad MG, Evans A et al. Primary neuroendocrine tumors of the thymus. *Ann Thorac Surg* 2002; 74(5): 1733–1740.
- Öberg K, Hellman P, Ferolla P et al. Neuroendocrine bronchial and thymic tumors: ESMO Clinical Practise Guidelines for diagnosis, treatment and follow up. *Ann Oncol* 2012; 23(Suppl 7): vii120–123. Dostupné z DOI: <<http://dx.doi.org/10.1093/annonc/mds267>>.
- Filosso PL, Ruffini E, Solidoro P et al. Neuroendocrine tumors of the thymus. *J Thorac Dis* 2017; 9(Suppl 15): S1484–S1490. Dostupné z DOI: <<http://dx.doi.org/10.21037/jtd.2017.10.83>>.
- Tamura M, Ohta Y, Oda M et al. Thymic carcinoid Tumor. *Jpn J Thorac Cardiovasc Surg* 2003; 51(1): 29–31. Dostupné z DOI: <<http://dx.doi.org/10.1007/s11748-003-0063-y>>.
- Srirajaskanthan R, Toubanakis C, Dusmet M et al. A review of thymic tumours. *Lung Cancer* 2008; 60(1): 4–13. Dostupné z DOI: <<http://dx.doi.org/10.1016/j.lungcan.2008.01.014>>.
- van Essen M, Krenning EP, Bakker WH et al. Peptide receptor radionuclide therapy with 177 Lu-octreotate in patients with foregut carcinoid tumours of bronchial, gastric and thymic origin. *Eur J Nucl Med Mol Imaging* 2007; 34(8): 1219–1227. Dostupné z DOI: <<http://dx.doi.org/10.1007/s00259-006-0355-4>>.
- Tomišková M. NEN plic a thymu. In: Sedláčková E, Bajčíová V (eds.) *Neuroendokrinné nádory*. Maxdorf: Praha 2016: 180–202. ISBN 978-80-7345-468-5
- Girard N. Neuroendocrine tumors of the thymus: the oncologist point of view. *J Thorac Dis*. 2017; 9(Suppl 15): S1491-S1500. Dostupné z DOI: <<http://dx.doi.org/10.21037/jtd.2017.08.18>>.
- Crona J, Björklund P, Welin S et al. Treatment, prognostic markers and survival in thymic neuroendocrine tumours. A study from a single

Tab. 2. WHO klasifikácia bronchopulmonálnych a tymických neuroendokrinných nádorov 2015

histologický typ	počet mitóz na 2 mm ²	nekrózy	diferenciácia
typický karcinoid	< 2	bez nekróz	dobré diferencovaný
atypický karcinoid	2–10	fokálne /ložiskovo prítomné	dobré diferencovaný
velkubunkový neuroendokrinný/ malobunkový karcinóm	> 10	rozsiahle nekrózy	zle diferencovaný

NENs – neuroendokrinné neoplazmata/Neuroendocrine Neoplasms WHO – Svetová zdravotnícka organizácia/World Health Organization

tertiary referral centre. *Lung Cancer* 2013; 79(3): 289–293. Dostupné z DOI: <<http://dx.doi.org/10.1016/j.lungcan.2012.12.001>>.

14. Song Z, Zhang Y. Primary neuroendocrine tumors of the thymus: Clinical review of 22 cases. *Oncol Lett* 2014; 8(5): 2125–2129. Dostupné z DOI: <<http://dx.doi.org/10.3892/ol.2014.2490>>.

15. Dham A, Truskinovsky AM, Dudek AZ Thymic Carcinoid Responds to Neoadjuvant Therapy with Sunitinib and Octreotide. A Case report. *J Thorac Oncol* 2008; 3(1): 94–97. Dostupné z DOI: <<http://dx.doi.org/10.1097/JTO.0b013e31815eb7a2>>.

16. Rinke A, Müller HH, Schade-Brittinger C et al. Placebo-controlled, double-blind, prospective, randomized study on the effect of octreotide LAR in the control of tumor growth in patients with metastatic neuroendocrine midgut tumors: a report from the PROMID study group. *J Clin Oncol* 2009; 27(28): 4656–4663. Dostupné z DOI: <<http://dx.doi.org/10.1200/JCO.2009.22.8510>>.

17. Caplin ME, Pavel M, Cwikla JB et al. Lanreotide in metastatic enteropancreatic neuroendocrine tumors. *N Engl J Med* 2014; 371(3): 224–233. Dostupné z DOI: <<http://dx.doi.org/10.1056/NEJMoa1316158>>.

18. Bongiovanni A, Recine F, Riva N et al. Outcome analysis of first-line Somatostatin Analog Treatment in Metastatic pulmonary Neuroendocrine Tumors and prognostic Significance of 18 FDG-PET/CT. *Clinical Lung Cancer* 2017; 18(4): 415–420. Dostupné z DOI: <<http://dx.doi.org/10.1016/j.clc.2016.11.004>>.

19. Zogala D. Terapie pomocí otevřených zářičů. In: Sedláčková E, Bajčiová V (eds) *Neuroendokrinní nádory*. Maxdorf: Praha 2016: 156–164. ISBN 978–80–7345–468–5.

20. Imhof A, Brunner P, Marincek N et al. Response, survival, and long-term toxicity after therapy with the radiolabeled somatostatin analogue [90Y-DOTA]-TOC in metastasized neuroendocrine cancers. *J Clin Oncol* 2011; 29(17): 2416–2423. Dostupné z DOI: <<http://dx.doi.org/10.1200/JCO.2010.33.7873>>.

21. Thapa P, Parghane R, Basu S. 177 Lu- DOTATE Peptide Receptor radionuclide Therapy in Metastatic or Advanced and Inoperable Primary Neuroendocrine Tumors of rare Sites. *World J Nucl Med* 2017; 16(3): 223–228. Dostupné z DOI: <<http://dx.doi.org/10.4103/1450-1147.207283>>.

22. Puranik AD, Kulkarni HR, Singh A et al. 8-year survival with a metastatic thymic neuroendocrine tumor: emphasis on redefining "treatment objectives" using personalized peptide receptor radionuclide therapy with 177Lu- an 90Y-labeled somatostatin analogs. *AACE Clinical Case Rep* 2015; 1(2): e131-e135. Dostupné z DOI: <<http://dx.doi.org/10.4158/EP14354.CR>>.

23. Yao JC et al. Everolimus for the treatment of advanced, non-functional neuroendocrine tumours of the lung or gastrointestinal tract (RADIANT-4): a randomised, placebo-controlled, phase 3 study. *Lancet* 2016; 387(10022): 968–977. Dostupné z DOI: <[http://dx.doi.org/10.1016/S0140-6736\(15\)00817-X](http://dx.doi.org/10.1016/S0140-6736(15)00817-X)>.

24. Zhu S, Wang ZT, Liu WZ et al. Invasive atypical thymic carcinoid: three case reports and literature review. *Onco Targets Ther* 2016; 9: 6171–6176. Dostupné z DOI: <<http://dx.doi.org/10.2147/OTT.S109693>>.

MUDr. Radka Cahajlová

✉ radka.cahajlova@gmail.com

Oddelenie klinickej onkológie Kliniky pneumológie a funkčnej diagnostiky SZU a UNB, Nemocnica Ružinov, Bratislava, Slovenská republika

www.unb.sk

Doručeno do redakcie 27. 3. 2018

Přijato po recenzii 5. 10. 2018