

Metabolické choroby a oko v detskom veku

Metabolic diseases and the eye in childhood

Anton Gerinec¹, Dana Tomčíková¹, Vladimír Krásnik²

¹ Klinika detskej oftalmológie LF UK a DFNSP, Bratislava

² Klinika oftalmológie LF UK a UNB, Nemocnica Ružinov, Bratislava

✉ **prof. MUDr. Anton Gerinec, CSc.** | gerinec@dfnsp.sk | www.dfnsp.sk

Kľúčové slová

lyzozómové poruchy
metabolické choroby
neurodegenerácie
peroxisómové poruchy

Key words

metabolic diseases
neurodegeneration
lysosomal disorders
peroxisomal disorders

Doručené do redakcie/

Received 1. 1. 2017

Prijaté po recenzii/

Accepted 15. 2. 2017

Abstrakt

Autori demonštrujú z vlastného klinického materiálu viaceré metabolické choroby s očnou symptomatológiou. Zdôrazňujú, že pacienti patriaci k týmto zriedkavým chorobám, prichádzajú nezriedka primárne s očnou symptomatológiou k oftalmológovi. Metabolický podklad sa dokazuje až odoslaním dieťaťa k iným medicínskym špecialistom, čo je náročné na znalosti oftalmológa o týchto chorobách. Správna diagnostika a často urýchlená liečba totiž veľmi pomôžu k stabilizácii klinického stavu niektorých metabolických ochorení. Práca s týmto druhom celkových ochorení si vyžaduje **adekvátnu interdisciplinárnu spoluprácu**.

Abstract

The authors demonstrate different metabolic diseases with ocular symptomatology from their own clinical materials. They emphasize that the patients with these rare diseases frequently come to an ophthalmologist with primarily ocular symptomatology. The metabolic basis is only proven after a child has been referred to other medical specialists, which requires a good knowledge of the ophthalmologist about these disorders. The correct diagnosis and often a speedy treatment are a big help in stabilizing the clinical condition of some metabolic diseases. The management of this class of general diseases requires **adequate interdisciplinary cooperation**.

Obrázky dokumentujúce výklad v textu práce nebolo možné z technických dôvodov vytlačiť a sú dostupné iba on-line. Odkaz na webové stránky sa nachádza na konci tohto článku.

Úvod

Humánna medicína zahrňuje asi do **2 500** diagnostických jednotiek celkových ochorení, ktoré **majú rôznorodú oftalmologickú symptomatológiu**. Tieto choroby sú predmetom záujmu prevažne iných medicínskych disciplín, avšak ich očné prejavy diagnostikuje a lieči i oftalmológ, ktorý musí mať isté základné znalosti o ich klinickom obraze.

Asi **1 000** celkových ochorení má metabolický pôvod a **často primárne prejavy na oku**, čo akcentuje ich význam z hľadiska včasnej diagnostiky systémovej choroby a kladie zvýšené nároky na znalosti všeobecnej symptomatológie oftalmológom a naopak vedomosť o možných očných prejavoch musí mať i lekár neoftalmológ.

Na Klinike detskej oftalmológie LF UK a DFNSP v Bratislave sme počas 25-ročnej existencie mali viacero pa-

cientov s primárnou očnou symptomatológiou, kde bolo podozrenie na celkovú chorobu a spoluprácou s ostatnými disciplínami sa dospelo k správnej diagnóze metabolického ochorenia.

Demonštrácia vybraných pacientov

Zo širokého spektra metabolických ochorení uvádzame niektoré, ktoré mali prvotnú očnú symptomatológiu a definitívnu diagnózu sme potvrdili spoluprácou s ostatnými medicínskymi disciplínami.

Galaktosémia

Galaktosémia je vážna metabolická choroba spôsobená deficienciou galaktokinázy a galaktózo-1-fosfát-uridylyltransferázy alebo uridíndifosfát-galaktózo epimerázy.

Etiologicky je u galaktosémie prvého typu identifikovaný gén na 9p13 [4].

Prvé príznaky celkovej choroby sú očné, a to v prvých týždňoch katarakta olejovej kvapky, (jemná vakuola v zadnom kortexe šošovky), ktorá môže progredovať do lamelárnej až totálnej katarakty unilaterálne alebo bilaterálne. Systémové príznaky zahŕňajú poruchy CNS, pečene a obličiek s hepatomegaliou, žltackou, hnačkou a letargiou. Vylúčenie mlieka zo stravy sa prejaví hneď v zlepšení celkového stavu a vymiznutím katarákt. Dôkaz je vo vyšetrení moču na redukujúce látky 2 hodiny po mliečnej strave. Najťažšia forma je pri defekte uridiltransferázy. Ostatné 2 sú miernejšie a prejavujú sa neskôr v detstve.

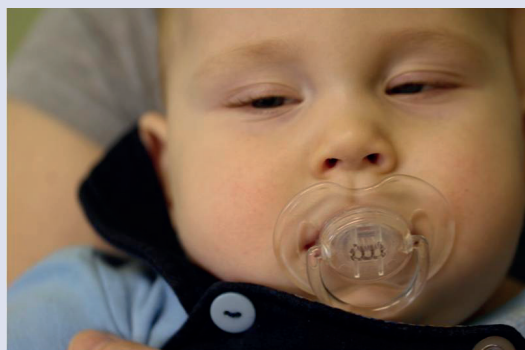Pri forme z deficitu galaktokinázy (naš pacient obr. 1, obr. 2) je možný a v niektorých štátoch i zavedený neonatálny skrining.

Homocystinúria

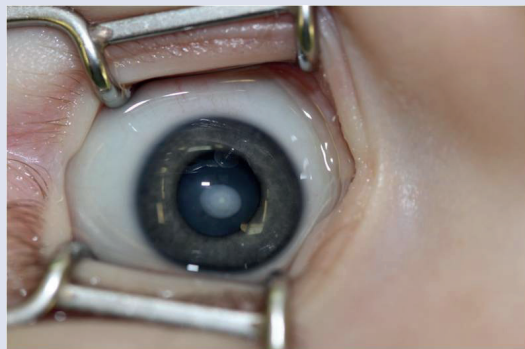
Homocystinúria je vážna autosómovo recesívne dedičná porucha metabolizmu methionínu. Etiologicky je gén cystation beta syntázy mapovaný na 21q22.3 a v ňom je veľký počet mutácií pri homocystinúrii odlišný v rozličných krajinách [5].

Diagnostika vyžaduje nitroprusidový test dôkazu látok v moči. Enzymatický dôkaz v krvi sa vyžaduje pri negatívne močového testu a prítomnosti iných vrátane očných príznakov homocystinúrie.

Obr. 1. Tvár pacienta s galaktosémiou



Obr. 2. Katarakta pri galaktosémii



Postihnutí jedinci sú klinicky zdraví pri pôrode, avšak počas ďalšieho vývoja sa začína prejavovať mentálna retardácia. Okrem celkových príznakov dominuje v očnom náleze ektopia šošovky (obr. 3, obr. 4).

Liečba je podobná u všetkých typov ektopií šošovky. Veľmi dôležité však je pri operačných indikáciách zvážiť riziko tromboembolických príhod s letálnym koncom. Pacienti musia byť metabolicky kompenzovaní a až potom operovaní. Pri metabolicky nekompenzovanom pacientovi progreduje i dislokácia šošovky a zhoršuje sa celkový stav, čo správny liečebný režim stabilizuje. Do diéty sa pridáva cystín a vitamín B₆ a eliminuje homocystín.

Loweho syndróm

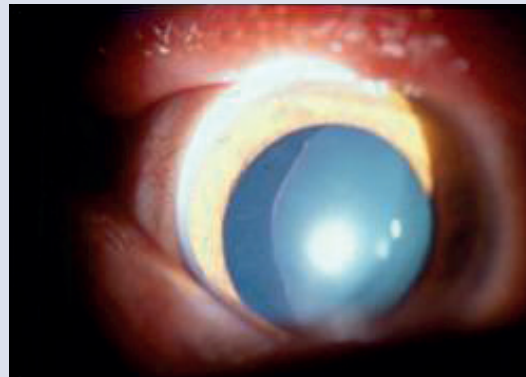
Loweho syndróm je gonosómálne recesívne viazané ochorenie postihujúce mozog, obličky a oči. Deti majú charakteristické vykľutenie čela s buclatými lícami (obr. 5 a obr. 6), v ľadvinách je tubulárna dysfunkcia vedúca k metabolickej acidóze, sekundárnemu hyperparathyreoidizmu, demineralizácii kostí a hypotónii. V CNS sú ložiská demyelinizácie. Diagnóza sa potvrdí nálezom aminokyselín v moči.

Katarakty sú bilaterálne centrálné diskoidné, ktoré nemajú ohraničenie medzi kôrou a jadrom. Pravidel-

Obr. 3. Tvár pacienta pri homocystinúrii



Obr. 4. Ektopia šošovky pri homocystinúrii



ným nálezom je i kongenitálny glaukóm a primerane väčšie bulby. Ženský konduktori majú zadnú kortikálnu kataraktu rôzneho rozsahu, ktorá mierne narúša zrakové funkcie. Ochorenie je často letálne v druhom decéniu. Stav si z očného hľadiska vyžaduje operáciu katarakty a glaukómu, čím sa videnie čiastočne zlepší [2].

Albinizmus

Albinizmus je vrodená a dedičná porucha aminokyselín v procese melanogenézy prejavujúca sa iba na koži, iba na očiach alebo na oboch orgánoch rôznym stupňom absencie pigmentu. Predstavuje stacionárny stav. Etiopatogeneticky je albinizmus heterogénny problém s identifikáciou početných mutácií najmä v *TYR* a *OCA* génoch [6].

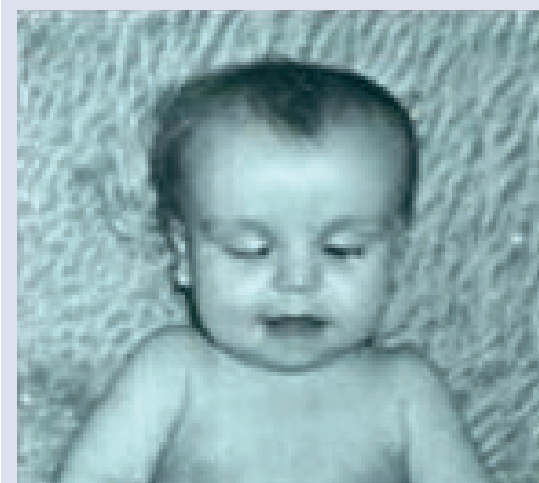
Očná symptomatológia je typická tým, že obsahuje veľmi variabilný stupeň defektu rozličných štruktúr oka, ktoré obsahujú pigment: dúhovka, vráskovec, choroidea, pigmentový epitel sietnice (obr. 7, obr. 8).

Príznakové komplexy zahŕňajú nystagmus, strabizmus, makulárnu hypopláziu, totálnu absenciu pigmentu

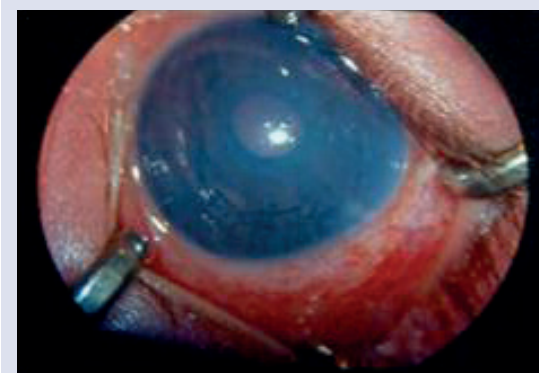
v pigmentovom epiteli sietnice a uvey s translumináciou dúhovky a vysoký astigmatizmus a myopiu. Oči majú typickú červenú farbu dúhovky danú vaskulatúrou dúhovky a odrazom červeného reflexu cez transluminujúcu dúhovku. Zraková ostrosť kolíše medzi 0,2–0,5. Tyčinky sú lokalizované vo fovei a čapíky sú vzdialenejšie od fovey. U pacientov nie je žiaden pigment v koži ani vo vlasoch.

V liečbe všetkých foriem albinizmu musia byť deti dokonale korigované pre prevenciu amblyopie. Strabizmus je v prípade potreby indikovaný na chirurgické riešenie. Deti nikdy nedosiahnu binokulárne videnie. Musia byť

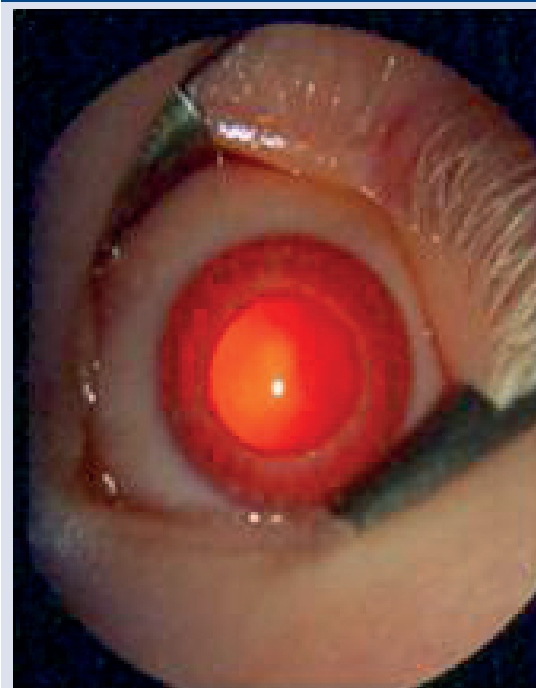
Obr. 5. Pacient s Loweho syndrómom



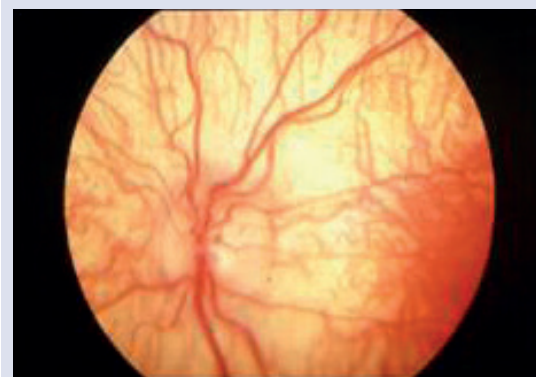Obr. 6. Glaukóm po operácii Loweho syndrómu



Obr. 7. Dúhovka pri totálnom okulokutánnom albinizme



Obr. 8. Fundus pri totálnom okulokutánnom albinizme



trvale sledované a nosia fotochromatické ochranné okuliarové sklá. Pri ostatných ochoreniach v rámci systémového postihnutia je liečba v rukách iných disciplín.

Lyzosómové poruchy

Sú spôsobené dysfunkciou bunčných organel – lyzosómov – obsahujúcich rozličné enzýmy na metabolizmus cukrov a lipidov. Dôsledkom tejto poruchy je

intracelulárna akumulácia rôznych metabolických produktov, ktoré sa akumulujú najmä v nervových bunkách CNS, sietnice, zrakového nervu a rohovky a obsahujú:

- sfingolipidy
- mukopolysacharidy
- mukolipidy
- oligosacharidy
- myelín (leukodystrofie)

Tab. Dedičné poruchy metabolizmu s očnou symptomatológiou

porucha metabolizmu	diagnostická jednotka	deficity enzýmov – etiopatogenéza	očný nález
aminoacidúrie hyperaminoacidémie	homocystinúria	cystathion β -syntáza	ektópia šošoviek, glaukóm
		metylkobalamíny	
		metyléntetrahydrofolát	
	cystathionúria	cystathion β -lyáza	ektópia šošovky, glaukóm, katarakta
Lowe syndróm	aminoaciduria	katarakta, glaukóm	
Alport syndróm	prolín oxidáza	lentikonus, glaukóm	
bielkoviny	Zellweger syndróm	aminoadipát-semialdehyd oxidáza – (peroxizómy)	vrodený glaukóm
	atrophia gyrata choroideae et retinae	ornithín 5-aminotransferáza	degenerácia choroidey a sietnice, myopia, glaukóm
	cystinóza	porucha lyzosómov	dystrofia rohovky, glaukóm
	deficit sulfid oxidázy	molybdénový kofaktor	ektópia šošovky, glaukóm
	hyperlyzinémia	lyzindehydrogenáza	ektópia šošovky, glaukóm
	Ehlersov-Danlosov syndróm	syntéza kolagénu	myopia, angioid-streaks, glaukóm
sacharidy	galaktosémia	galaktózo-1-P-uridylyltransferáza	katarakta, glaukóm
		galaktokináza	
	mukopolysacharidózy: morbus Hurler, Maroteauxov-Lamyov syndróm Scheieov syndróm	α -L-iduronidáza arylsulfatáza	edém rohovky, glaukóm
	Kniestov syndróm	keratansulfatúria	ektópia šošovky, glaukóm
	lipidy	Niemanov-Pickov syndróm sfingomyelinová lipidóza	sfingomyelináza
sulfatidózy		arylsulfatáza A	atrofia zrakového nervu, glaukóm
choroba rybieho oka		lecitín cholesterol acyltransferáza	dystrofia rohovky, glaukóm
pigmenty	okulokutánný albinizmus – OKA	tyrozináza negatívna	totálny defekt pigmentu v dúhovke, funde hypoplázia makuly fotofóbia
	totálny OKA	tyrozináza negatívna	variabilný defekt pigmentu
	žltý OKA teplotne senzitivný OKA	tyrozináza znížená tyrozináza afunkčná nad 30 °C	variabilný inkompletný defekt
	Pradera-Willyho syndróm Angelmanov syndróm	abnormálna regulácia melanogenézy, tyrozináza pozitívna	pigmentácie očných štruktúr
	Heřmanskeho-Pudlákov syndróm Chediakov-Higashiho syndróm	abnormálna distribúcia pigmentu, tyrozináza znížená	variabilný inkompletný defekt
	okulárny albinizmus – OA	Xp22.32 ARD X s hypakúzou	pigmentácie očných štruktúr
	Waardenburgov syndróm	ADD	defekt pigmentu uvey a retiny
	Beerov syndróm	ARD	heterochrómia dúhovky, mikrooftalmia, glaukóm

Metachromatická leukodystrofia

Metachromatická leukodystrofia je taktiež autosomálne recesívne ochorenie s defektom arylsulfatázy-A a akumuláciou cerebrozid sulfátu v CNS, periférnych nervoch, viscerách a moči, čo spôsobuje demyelinizáciu.

Ochorenie má formy infantilnú, juvenilnú a adultnú, ktoré sú všetky letálne. Choroba má viacero génových mutácií arylsulfatázy.

Symptomatológia – okolo tretieho roka začína infantilná forma ako progresívna slabosť, spasticita, demencia, ataxia a atrofia nervi optici (obr. 9). Do 16 rokov sa objavuje juvenilná a po tomto období dospelá forma miernejšou symptomatológiou.

Diagnostika sa opiera o symptomatológiu a enzýmový dôkaz arylsulfatázy A. Prenatálne je dôkaz z chorových klkov.

Liečba – pokusy s transplantáciou kostnej drene.

Neuronálna ceroidná lipofuscinóza (Battenova choroba)

Neuronálna ceroidná lipofuscinóza je skupina autosómovo recesívnych (chromosóm 1 a 16) ochorení s akumuláciou autofluorescentného lipopigmentu ceroidu v neuronálnych lyzozómoch. Enzymatický defekt nie je doteraz

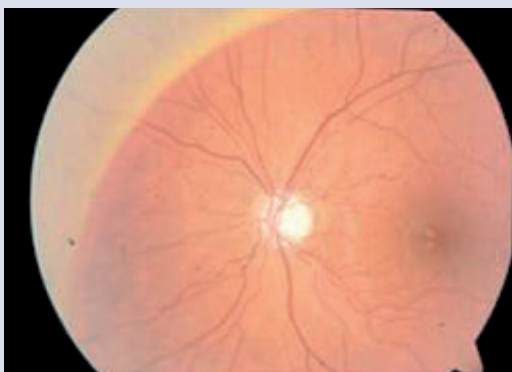
známy. Je najčastejšou neurodegeneráciou u detí. Jej klinické formy sa rozlišujú podľa veku nástupu:

- **infantilná (m. Santavuori-Haltia)** v dvoch rokoch – má prejavy psychomotorickej retardácie, choreoatektózy a záchvatov, na očiach je pigmentózna dystrofia a atrofia terča zrakového nervu
- **neskoro infantilná (m. Jansky-Bielschovsky)** medzi 2–4 rokmi – ataxia, záchvaty, strata reči a spasticita, na očiach je atrofia zrakového nervu a pigmentózna dystrofia (obr. 10)
- **juvenilná (m. Spielmeyer-Vogt)** medzi 5–10 rokmi má mentálnu retardáciu a pokles kognitívnych funkcií, záchvaty a spasticita, na očiach je atypická pigmentózna dystrofia
- **adultná (m. Kufs)** po 20 rokoch – degradácia intelektu od dospelosti, ataxia, na očiach iba výnimočne hemeralopia

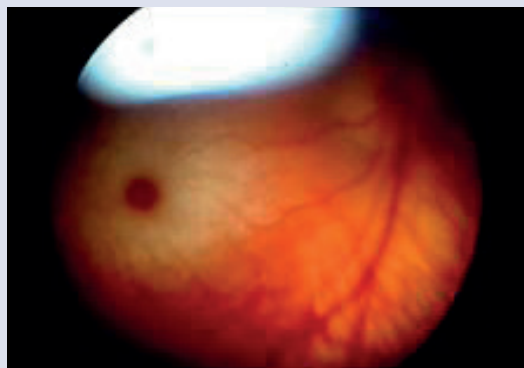Všetky formy sú letálne, tým skôr, čím skôr sa manifestuje choroba. Najčastejšie sú infantilná a juvenilná forma zahrňujúca až 85 % pacientov.

Symptomatológia – hypotónia, ataxia, záchvaty, psychomotorická retardácia. Slepota má pôvod v atrofii zrakového nervu a u juvenilnej formy i v retinálnej dystrofii

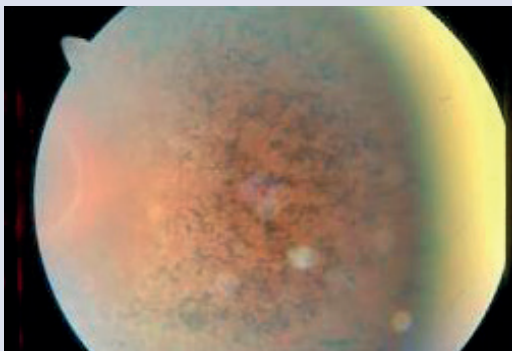
Obr. 9. Atrofia terča zrakového nervu pri metachromatickej leukodystrofii



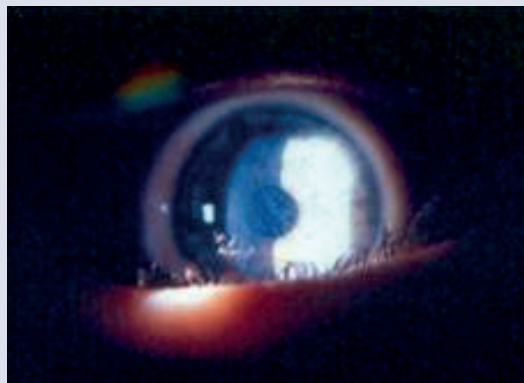
Obr. 11. Višňová škvrna makuly pri m. Tay-Sachs



Obr. 10. Tapetoretinálna dystrofia pri m. Batten



Obr. 12. Cornea verticillata pri m. Fabry



atypického typu bez osteoblastov s obrazom granulovanej deštrukcie pigmentového listu. Spoločným nálezom je i tzv. bull's eye makulopatia.

Diagnostika – symptomatológia a intracelulárne inklúzie ceroidu v neuronálnych bunkách, lymfocytoch a v spojovkovej biopsie [3]. Enzým sa zatiaľ nedá stanoviť, iba produkty rozpadu – dlhoreťazcové alkoholy (dolichol) sú zvýšené v moči.

Liečba nie je možná, i keď sú pokusy s transplantáciou kostnej drene a génovou terapiou.

Gangliozidózy

Gangliozidózy sú lyzozomálne sfingolipidózy autosómovo recesívne dedičné, ktoré majú viacero klinických foriem:

e.4/GM2 – typ 1 Tay-Sachs – je najčastejšou klinickou formou. Etiologicky je autosómovo recesívny defekt hexosaminidázy A s viacerými mutáciami jeho génu, čo sa prejaví krátko po narodení retardáciou vývoja, hypotóniou, záchvatmi a progresívnou slepotou.

Na očiach je konštatne prítomná višňová škvrna v makule (obr. 11) s depozitmi gangliozidov. Nakoľko gangliová vrstva je najhrubšia juxtafoveálne, depozity sú najlepšie viditeľné okolo fovey. Rasové charakteristiky menia farbu vrstvy bez gangliových buniek vo fovei, ktorá je rôzne červená. Postupná atrofia terča a atenuácia retinálnej vaskulatury pokračuje. Ak sa sietnica vyšetruje hneď po narodení alebo po niekoľkých rokoch môže višňová škvrna chýbať, nakoľko gangliové bunky postupnou atrofiou vymiznú asi do 2 rokov [1]. Deti existujú zvyčajne do 3 rokov, ale na základe znalosti mutácie je možná prenatálna diagnostika.

Fabryho choroba

Fabryho choroba je gonosómovo recesívne ochorenie s deficienciou alfa-galaktosidázy. Ukladá sa pri nej abnormálny glykosfingolipid do CNS, periférnych nervov, obličiek, myokardu, cievneho endotelu a oka.

Symptómy začínajú okolo 10. roku bolesťami končatín a nevysvetliteľnou únavou a slabosťou. Vyvíjajú sa červené lézie kože anagiokeratoma corporis diffusum, pribúdajú hypertenzia, cerebrálne aneurizmy,

kardiomyopatie a vo veku 30–40 rokov vzniká renálna insuficiencia.

Očný nález je patognomický, v zadnom kortexe šošovky vzniká lúčovitá katarakta (spoke like) (obr. 13), spojková a retinálna tortuozita ciev a typická cornea verticillata (obr. 12) granúlárne jemné depozity glykosfingolipidov v rohovkovom epiteli a pod ním usporiadané radiálne v tvare šrobovnice [7]. U žien je iba rohovkový nález alebo ľahká forma choroby.

Mukopolysacharidózy

Je široká skupina teaurizmóz, lyzozomálnych porúch postihujúcich viacero systémov a najmä rohovku, kde hrajú v metabolizme úlohu práve mukopolysacharidy (MPS).

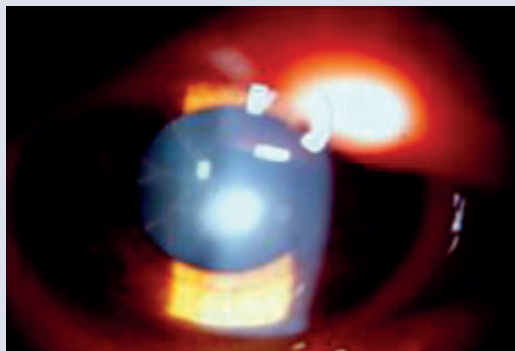
MPS-I zahŕňa ťažkú Hurlerovu formu a ľahšiu Scheieho formu, zriedkavá je i kombinovaná forma MPS-I-HS pri deficiencii alfa-L-iduronidázy. Gén pre deficienciu iduronidázy bol identifikovaný a taktiež i počiatky substitučnej enzymatickej liečby sa ukazujú ako veľmi nádejné.

Hurlerov syndróm sa manifestuje hneď po narodení mentálnou retardáciou, dysostosis multiplex, organomegaliou (hepatosplenomegaliou) a tvárovou dysmorfiou. Očné príznaky sú až od 6 mesiacov pod obrazom stromálneho zákalu rohovky (obr. 14). V oblasti očí je synophrys, hypertelorizmus a zhrubnutie mihalníc. Neskôr sa pridružuje atypická pigmentózna dystrofia sietnice a atrofia terča zrakového nervu so zdôraznením ťažkého zrakového defektu. Atrofiu predchádza často edém terča pravdepodobne z akumulácie mukopolysacharidov v ňom a kompresiou v sklerálnom kanáli. Z edému rohovky a trabekula akumuláciou glykosaminoglykanov sa vyskytuje i sekundárny glaukóm. Terapia je v poslednej dobe génová cestou transplantácie kostnej drene. Staršia metóda je keratoplastika.

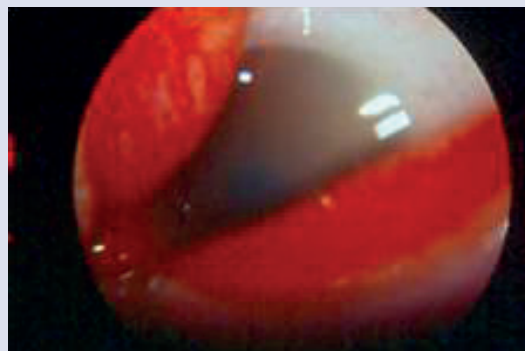
Peroxisómové choroby

Peroxisómy sú malé cytoplazmatické subcelulárne organely ohraničené membránou. Obsahujú enzýmy zodpovedné za beta oxidáciu dlhoreťazcových mastných kyselín. Tento proces konzumuje molekulárny kyslík a generuje peroxid vodíka. Kontinuálna beta oxidácia krátkoreťazcových mastných kyselín sa totiž odohráva v mitochondri-

Obr. 13. Katarakta (spoke-like) pri m. Fabry



Obr. 14. Edém rohovky pri m. Hurler



ách. Okrem toho majú za úlohu čiastočnú syntézu plazmalogénu a žľočových kyselín. Význam a úloha peroxizómov v patogenéze mnohých neurodegenerácií sa vysvetlila v poslednej dobe. Zaujímavosťou je, že prakticky všetky nasledovné peroxizómové choroby majú oftalmologickú symptomatológiu:

- adrenoleukodystrofia
- Zellwegerov syndróm
- Refsumov syndróm

Adrenoleukodystrofia

Adrenoleukodystrofia je daná deficienciou lignoceroyl CoA ligázy v peroxisómov, ktorý aktivuje metabolizmus dlhoreťazcových mastných kyselín [3]. V plazme sa zvyšuje hladina kyseliny pipekolovej, produktu metabolismu lyzínu ako i žľočových kyselín.

Juvenilná manifestácia, ktorá je gonosomálne recesívne dedičná, sa vyznačuje prejavmi bronzovej kože sekundárne k insuficiencii nadobličky. Pokračuje tiež mentálna degradácia, dysfágia, dysartria a kvadraparéza. Manifestácia začína zvyčajne v neskoršom detstve.

Očné príznaky: kortikálna strata zraku pokračuje postupne i s prejavmi ezotropie a atrofie terča zrakového nervu. Na CT a NMR je masívna strata bielej hmoty mozgu.

Neonatálna manifestácia, ktorá je odlišná od juvenilnej, sa vyskytuje u oboch pohlaví. Obdobné príznaky nastupujú veľmi skoro a deti exitujú po 3 rokoch v respiračnej insuficiencii.

Očné príznaky majú stratu zraku spôsobenú degeneráciou fotoreceptorov. V sietnici sa nachádzajú cytoplazmatické inklúzie. V liečbe je nutný diétny režim redukcie mastných kyselín a transplantácia kostnej drene. Obe metódy sú málo účinné.

Refsumov syndróm

V roku 1946 popísal Refsum v prvej dekáde života hereditárne recesívne ochorenie s ataxiou a svalovou slabosťou a progresívnou hemeralopiou, senzoricou hluchotou a spinálnou degeneráciou. Boli popísané 2 formy:

- **infantilný typ** má deficit enzýmu alfa-hydroxylázy kyseliny fytánovej, ktorá spracováva kyselinu fytánovú,

ktorá môže byť dodaná iba z rastlinnej potravy, pacienti s uvedenou symptomatológiou zomierajú na kardiálnu arytmiu

- **juvenilný typ** sa manifestuje hepatomegaliou, anosmiou, hluchotou, pigmentovou dystrofiou sietnice (obr. 15), ako príčina sa našla absencia peroxisómov spracovávajúcich kyselinu fytánovú

Prenatálna diagnostika je možná iba u infantilnej formy zistením absencie peroxisómov v choriových klkoch v prvom až druhom trimestri. V liečbe je dieťa bez chlo-rofyly a fytolu v snahe redukovať hladinu kyseliny fytánovej plazmaferézou.

Diskusia

Metabolické choroby sú dôsledkom insuficiencie enzýmov nutných na katalýzu nespočetného množstva biochemických reakcií v tele. Tieto procesy majú vždy kongenitálny a najčastejšie autosómovo recesívne dedičný prenos v poslednej dobe s odhalovanou génoovou podstatou [1–7]. Vyznačujú sa alternatívne v rôznych kombináciách:

- tvorbou anomálneho metabolického produktu
- nadprodukcii normálneho metabolického produktu
- insuficienciou normálneho metabolického produktu
- kombináciou predošlých faktorov

Diagnostika týchto porúch si vyžaduje bezpodmienečne spoluprácu mnohých medicínskych odborov a snahu o rýchlu diagnostiku, ktorá u mnohých foriem metabolických chorôb dokáže stabilizovať celkový stav pacienta a taktiež poskytnúť genetickú konzultáciu [8].

Dedičné poruchy metabolizmu s možnou manifestáciou niektorých závažných očných ochorení ako glaukóm, katarakta, myopia, atrofia zrakového nervu a dystrofia sietnice ilustruje tab.

Záver

Metabolické choroby majú pomerne často i očné symptomatológiu, a to nezriedka primárnu, ktorá vedie k správnej diagnóze systémovej poruchy. Na ilustrácii viacerých pacientov Kliniky detskej oftalmológie je zdôraznená potreba rýchlej diagnostiky a interdisciplinárnej spolupráce.

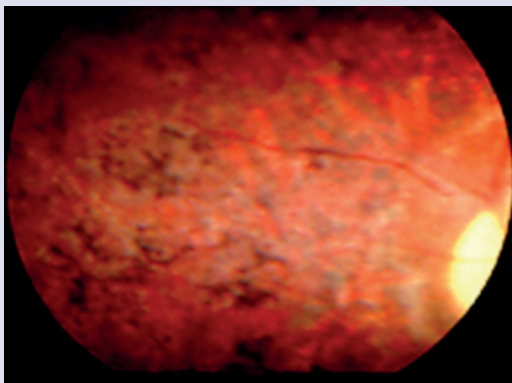
Obrázky sú dostupné z

<http://www.forumdiabetologicum.sk>

Literatúra

1. Aragão RE, Ramos RM, Pereira FB et al. 'Cherry red spot' in a patient with Tay-Sachs disease: case report. *Arq Bras Oftalmol* 2009; 72(4): 537–539.
2. Bökenkamp A, Ludwig M. The oculocerebrorenal syndrome of Lowe: an update. *Pediatr Nephrol* 2016; 31(12): 2201–2212.
3. Gerinec A. *Detská oftalmológia*. Osveta: Martin 2005. ISBN 80–8063–181–6.
4. Janzen N, Illsinger S, Meyer U et al. Early cataract formation due to galactokinase deficiency: impact of newborn screening. *Arch Med Res* 2011; 42(7): 608–612. Dostupné z DOI: <<http://dx.doi.org/10.1016/j.arcmed.2011.11.004>>.

Obr. 15. Tapetoretinálna dystrofia pri m. Refsum



5. Martínez-Gutiérrez JD, Mencía-Gutiérrez E, Gracia-García-Miguel Tet al. Classical familial homocystinuria in an adult presenting as an isolated lens subluxation. *Int Ophthalmol* 2011; 31(3): 227–232. Dostupné z DOI: <<http://dx.doi.org/10.1007/s10792-011-9444-x>>.
6. Sanabria D, Groot H, Guzmán J et al. An overview of oculocutaneous albinism: TYR gene mutations in five Colombian individuals. *Biomedica* 2012; 32(2): 269–276. Dostupné z DOI: <<http://dx.doi.org/10.1590/S0120-41572012000300015>>.
7. van der Tol L, Sminia ML, Hollak CE et al. Cornea verticillata supports a diagnosis of Fabry disease in non-classical phenotypes: results from the Dutch cohort and a systematic review. *Br J Ophthalmol* 2016; 100(1): 3–8. Dostupné z DOI: <<http://dx.doi.org/10.1136/bjophthalmol-2014-306433>>.
8. Tylki-Szymańska A. Mucopolysaccharidosis type II, Hunter's syndrome. *Pediatr Endocrinol Rev* 2014; 12(Suppl 1): 107–113.