

Angio OCT – nová neinvazívna zobrazovacia vyšetrovacia metóda diagnostiky a monitoringu diabetickej retinopatie

Angio OCT – a new non-invasive imaging examination method of diagnosing and monitoring of diabetic retinopathy

Mária Molnárová^{1,2}, Miroslava Zelníková^{1,2}

¹ Očná klinika JLF UK, Martin

² VIKOM s.r.o. – 1. žilinské očné centrum

✉ MUDr. Mária Molnárová, PhD. | molnarova.maria.sk@gmail.com | www.vikom.cz

Kľúčové slová

angio OCT (optická koherentná tomografická angiografia)
sietnice a terča zrakového nervu
diabetická retinopatia
fluoresceínová angiografia
glaukóm
oklúzie sietnicových ciev
vekom podmienená degenerácia sietnice

Key words

angio OCT (optical coherence tomography angiography)
diabetic retinopathy
fluorescein angiography
glaucoma
retinal vessels occlusions
age related macular degeneration

Doručené do redakcie/

Received 1. 2. 2017

Prijaté po recenzii/

Accepted 11. 3. 2017

Abstrakt

Angio OCT je principiálne nová neinvazívna zobrazovacia vyšetrovacia metóda, v praxi sa začala používať len od roku 2015. Angiografické informácie získava súčasne zo sietnicového i chorioidálneho cievneho riečišťa bez použitia farbiva. Ako kontrast využíva pohyb krvných elementov a využíva dekorelačný signál medzi následnými OCT b-skenmi vytvorenými v rovnakom priereze (podobne ako prúd vody z vodovodného kohútika). Umožňuje zobrazenie povrchového a hlbokého plexu vnútorných vrstiev sietnice pochádzajúcich z arteria centralis retinae, vonkajšej vrstvy sietnice – pigmentový epitel sietnice a fotoreceptory a choriokapilaris súčasne.

Abstract

Optical coherence tomography (OCT) angiography is principally new non-invasive imaging examination method introduced to common practice in 2015. OCT angiography uses motion contrast imaging, and takes advantage of blood flow to visualize superficial and deep plexus of the inner retinal layers which are branches of the central retinal artery, the outer retinal layers – retinal pigment epithelium plus photoreceptors and choriocapillaris simultaneously.

Úvod

Optická koherentná tomografia (optical coherence tomography – OCT) je prvá neinvazívna zobrazovacia vyšetrovacia metóda sietnice v reze a ako prvá umožňuje vyšetrenie jednotlivých vrstiev sietnice, čo zodpovedá vyšetreniu a zobrazeniu jej histologickej stavby in vivo. V praxi sa táto technológia začala používať v roku 1991 (obr. 1).

V posledných rokoch funkčná a štruktúrna technológia OCT zaznamenala revolučný vývoj nových vyšetrovacích možností sietnice. Najdôležitejšou sa ukazuje

práve optická koherentná tomografická angiografia (angio OCT) [2].

Angio OCT okrem zobrazenia jednotlivých vrstiev sietnice umožňuje vizualizáciu sietnicovej a chorioidálnej vaskulatury a cirkulácie, a to bez použitia kontrastu (farbiva). Ako kontrast využíva pohyb krvných elementov v cievach a využíva dekorelačný signál medzi následnými OCT b-skenmi vytvorenými v rovnakom priereze (podobne ako prúd vody z vodovodného kohútika).

Angio OCT umožňuje kontrastné zobrazenie objemového krvného toku sietnicových ciev a chorioidey

s vysokým rozlíšením. Angiografické obrazy generuje v priebehu niekoľkých sekúnd [1]. Je to trojdimenzionálne vyšetrenie. Ponúka statické zobrazenie ciev v jednotlivých vrstvách sietnice v danom momente. Detailne zobrazuje cievy vnútorného a hlbokého sietnicového cievného plexu pochádzajúceho z arteria centralis retinae, vrstvu pigmentového epitelu sietnice a choriokapilaris. Pre tieto vlastnosti a možnosti je táto principiálne nová neinvazívna zobrazovacia vyšetrovacia metóda využívaná denne na diagnostiku a monitoring cievnych a metabolických ochorení sietnice, predovšetkým makuly, medzi ktoré patrí diabetická retinopatia, vekom podmienená degenerácia makuly, kmeňové i vetvové oklúzie venae centralis retinae a arteriae centralis retinae a cievne abnormality, napríklad teleangiektázie.

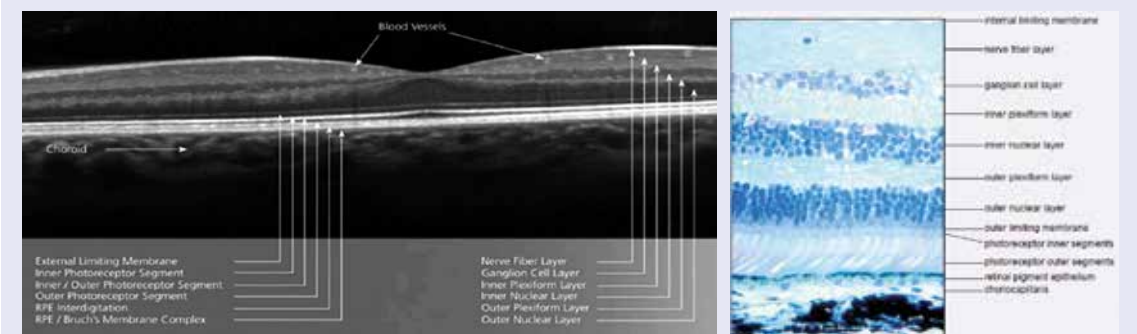
Porovnanie klasickej invazívnej fluoresceínovej angiografie (FAG) a angio OCT Fluoresceínová angiografia (FAG) a indocyanínová angiografia (ICGA)

Od roku 1961 až do roku 2015, do éry angio OCT, sa na zobrazenie cievného systému sietnice používali výhradne invazívne zobrazovacie vyšetrovacie metódy fluoresceínová angiografia (FAG) a na zobrazenie choriokapi-

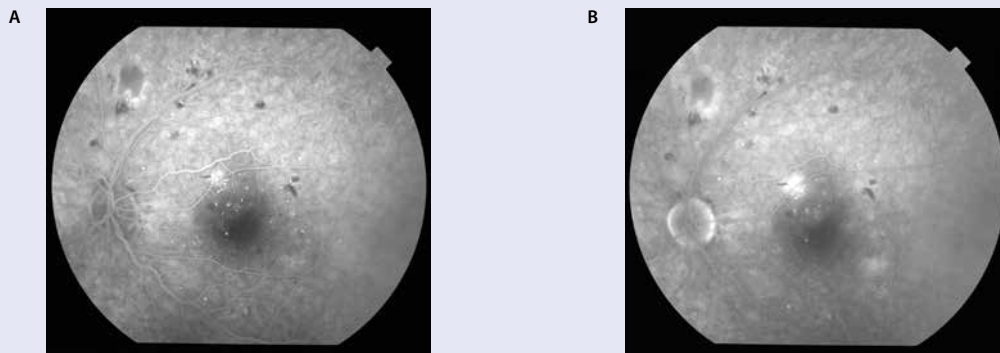
laris indocyanínová angiografia (ICGA). Obe vyžadujú intravenózne podanie farbiva, kontrastu. Vyšetrenie trvá 10–30 minút [3,4,5,6]. FAG aj ICGA poskytujú dvojrozmerný obraz, ktorý umožňuje dynamickú vizualizáciu cievného systému sietnice cez arteriálnu, arterio-venóznú, včasnú a neskorú venóznú fázu a reperfúzne neskoré fázy a perfúziu sietnice (obr. 2). Okrem náplne ciev sa hodnotí správanie sa fluorescencie s vývojom angiografie pri zmene hematoretinálnych bariér (endotel sieťcových ciev a pigmentový epitel sietnice), pričom sa hodnotí fyziologická fluorescencia a patologická hyper či hypofluorescencia. Patologická hypofluorescencia pri diabetickej retinopatii môže byť buď z blokovania intraretinálnymi hemorágiami alebo z nenaplnenia pri mikrooklúzii kapilár, čo sa zobrazuje ako tzv. non perfúzne zóny. Miesta s poruchou tzv. hematoretinálnej bariéry sa zobrazujú ako tzv. hyperfluorescencia z presakovania, pri diabetickej retinopatii ju vidno z presakujúcich mikroaneuryziem alebo neovaskularizácií. Patologická hyperfluorescencia môže byť aj z prifarbovania napr. súčasne prítomných drúz v makule, alebo jazvovitého tkaniva pri proliferatívnej diabetickej retinopatii (DR).

Pri hromadení sa kontrastu v patologickej dutine pri ablácii pigmentového epitelu sietnice či ablácie neuroretiny (zmyslového epitelu tyčičiek a čapíkov) sa popisuje

Obr. 1. Fyziologické OCT sietnice odpovedajúce jej histológii



Obr. 2. FAG závažnej NPDR s hyperfluorescenciou z presakovania z mikroaneuryziem v makule. A arterio-venózná fáza, B neskorá reperfúzna fáza



hyperfluorescencia z plnenia [7]. Pomocou FAG sa nedá zobrazit' choriokapilaris, pretože pigmentový epitel sietnice (vonkajšia hematoretinálna bariéra) predstavuje optickú prekážku pre zobrazenie jej kapilár. Na zobrazenie choriokapilaris slúžila a slúži indocyanínová angiografia (ICGA). Nevýhodou FAG je sumácia fluorescencie z celej hrúbky sietnice (zo všetkých desiatich vrstiev) do dvojrozmerného obrazu. Navyše patológia sietnicových ciev môže byť pri DR prekrytá intraretinálnymi a preretinálnymi hemorágiami, opacitami sklovca, či presakujúcim kontrastom [7]. Preto nie je možné na klasickej FAG rozlíšiť, v ktorých vrstvách sietnice je lokalizácia patológie. Nie je napríklad možné na FAG rozlíšenie chorioidálnych neovaskularizácií 1. typu a 2. typu [5]. Tu sa ako kontrast musí použiť indocyanínová zeleň.

Obe FAG aj ICGA majú svoje závažné nevýhody. Jedná sa o invazívne vyšetrovacie metódy vyžadujúce intravenóznú injekciu farbiva (kontrastu), sú finančne i časovo náročné a môžu mať závažné nežiaduce účinky: nauzea, zvracanie, alergické reakcie, v ojedinelých prípadoch bola popísaná aj anafylaktická reakcia. FAG i ICG sú kontraindikované v gravidite a pri ochoreniach obličiek [8,9,10].

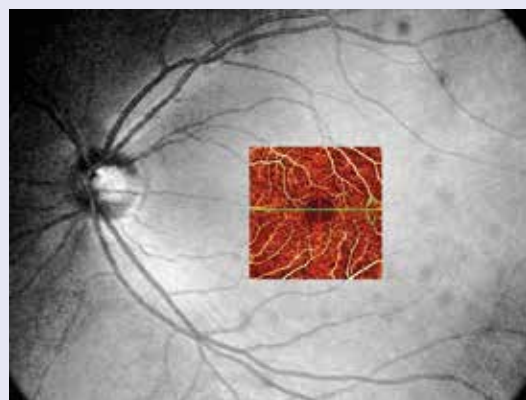
Napriek tomu FAG zatiaľ zostáva zlatým štandardom pre detekciu retinálnych neovaskularizácií (NVE) i neovaskularizácií disku (NVD) [11] pri diabetickej retinopatii a spolu s ICGA chorioidálnych neovaskularizácií pri vlhkej forme vekom podmienenej degenerácii makuly.

Optická koherentná tomografická angiografia (angio OCT)

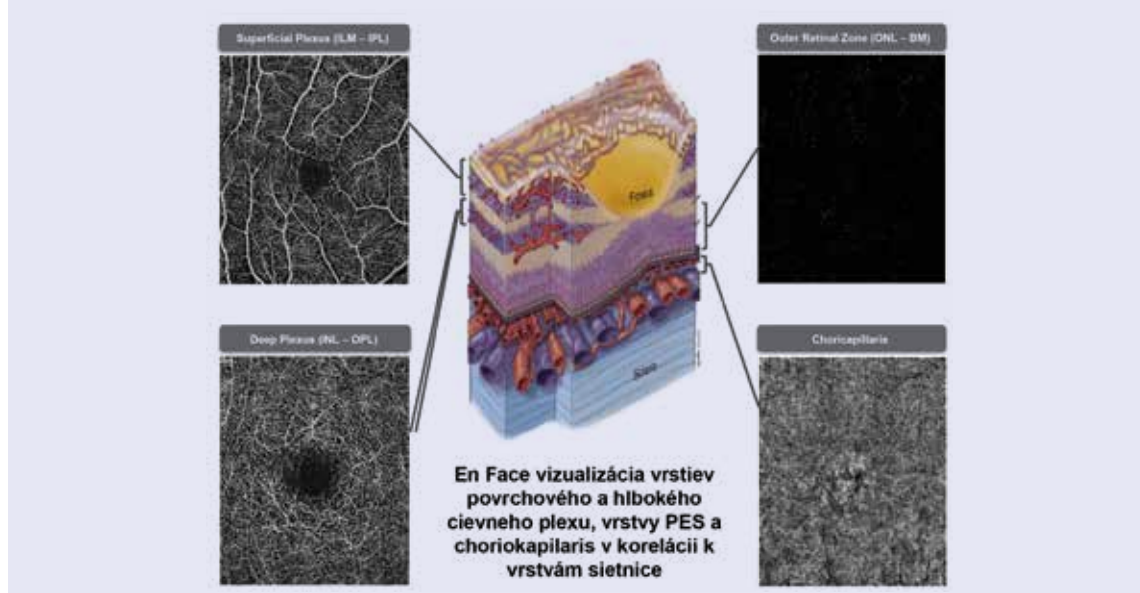
Angio OCT je principiálne nová neinvazívna zobrazovacia vyšetrovacia metóda. V praxi sa začala používať len od roku 2015. Angiografické informácie získava súčasne zo siet-

nicového i chorioidálneho cievného riečišťa bez použitia farbiva. Ako kontrast využíva pohyb krvných elementov a využíva dekorlačný signál medzi následnými OCT b-skenmi vytvorenými v rovnakom priereze (podobne ako prúd vody z vodovodného kohútika). Umožňuje kontrastné zobrazenie s vysokým rozlíšením objemového krvného toku. Angiografické obrázky generuje v priebehu niekoľkých sekúnd. En-face zobrazenie (OCT angiogram) sa môže posúvať v priereze sietnice smerom od vnútornej limitujúcej membrány (membrana limitans interna – MLI) k chorioidkapilaris, a týmto spôsobom sa dajú vizualizovať jednotlivé cievné plexy vnútorných vrstiev sietnice, vonkajšie vrstvy sietnice (vrstva pigmentového epitelu sietnice a fotoreceptory), choriocapillaris alebo iná záujmová oblasť retiny (obr. 3).

Obr. 4. En Face akvizitná oblasť 3 × 3 mm



Obr. 3. OCT angiogramy. En-face vizualizácia vrstiev povrchového a hlbokého cievného plexu, vrstvy PES a choriokapilaris v korelácii k vrstvám sietnice



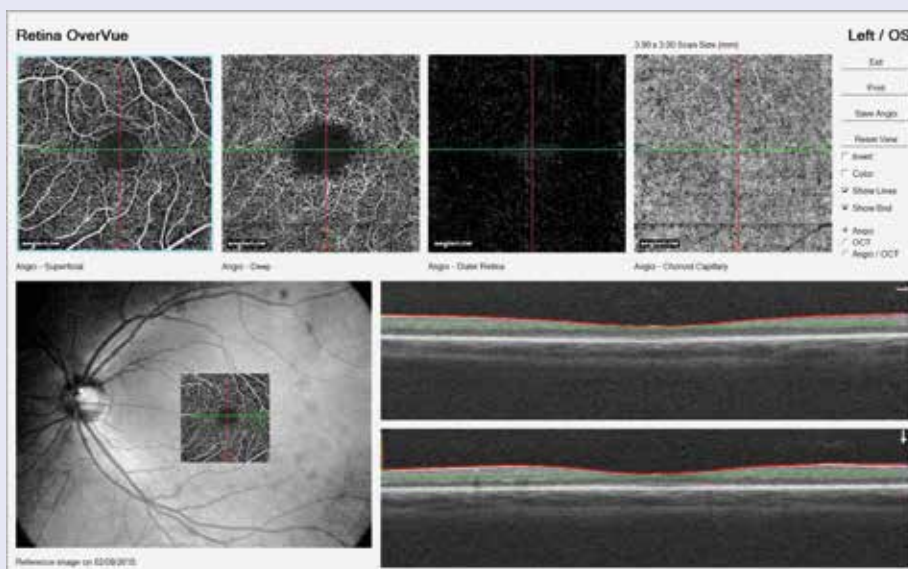
En-face akvizičné oblasti sa v súčasnosti pohybujú od rozmerov 2 × 2 mm do rozmeru 12 × 12 mm (obr. 4). Kvalita skenovania sa znižuje s rozšírením zobrazovaného poľa, pretože rovnaký počet OCT b-skenov sa používa pre všetky skenovacie plochy. Skeny sietnice o ploche

3 × 3 mm na angio OCT majú vyššie rozlíšenie ako aktuálne dostupné FAG/ICGA obrázky [10].

Optická koherentná tomografická angiografia poskytuje súčasne štrukturálne i funkčné informácie o prietoku krvi sietnicou aj choriokapilaris. Korešpondujúce OCT

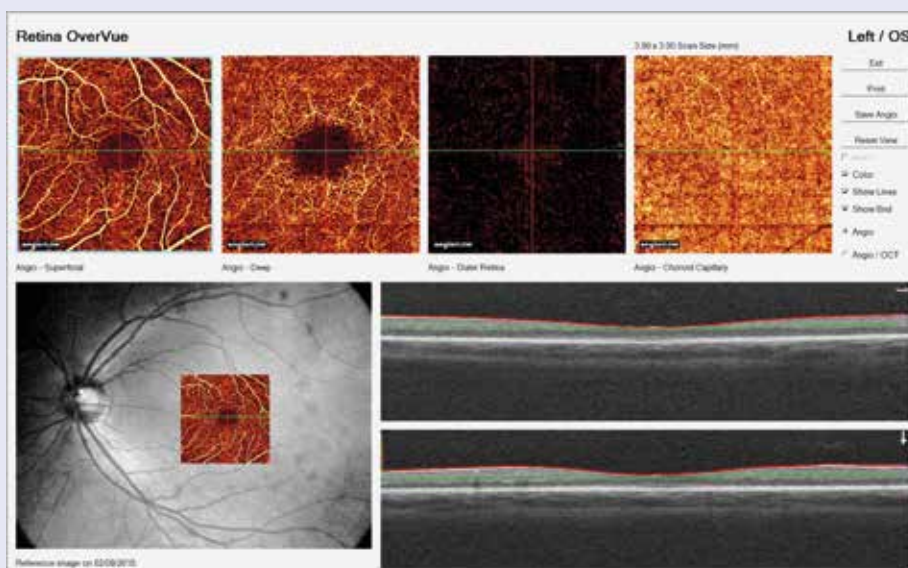
Obr. 5a. Normálne angio OCT v čiernobieliom prevedení

A zobrazenie je z povrchového cievného plexu sietnice vo vrstve nervových vlákien a gangliových buniek sietnice, B z hlbokého cievného plexu sietnice medzi vnútornou a vonkajšou plexiformnou vrstvou vrátane vnútornej jadrovej vrstvy, C zobrazenie z vonkajších vrstiev sietnice – pigmentový epitel sietnice a fotoreceptory a D zobrazenie z choriokapilaris



Obr. 5b. Normálne angio OCT

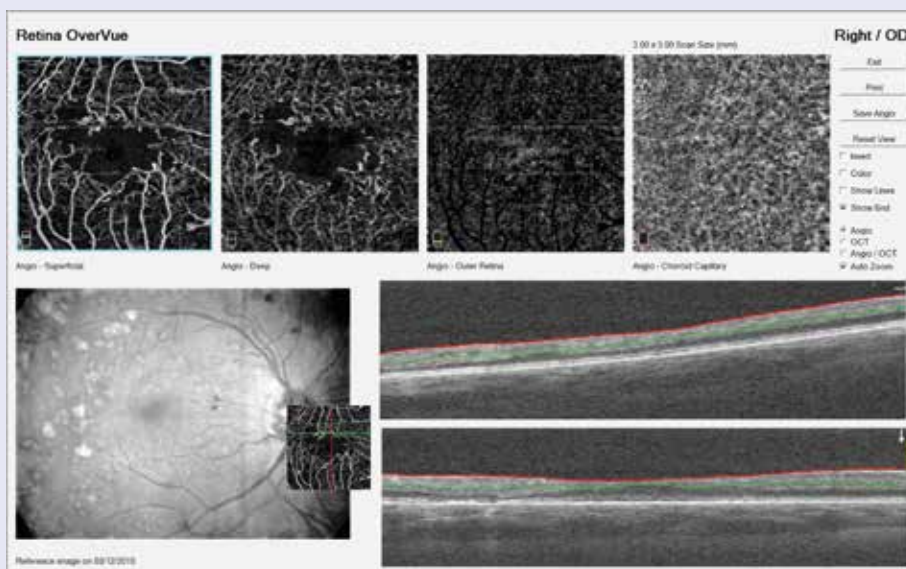
A zobrazenie je z povrchového cievného plexu sietnice vo vrstve nervových vlákien a gangliových buniek sietnice, B z hlbokého cievného plexu sietnice medzi vnútornou a vonkajšou plexiformnou vrstvou vrátane vnútornej jadrovej vrstvy, C zobrazenie z vonkajších vrstiev sietnice – pigmentový epitel sietnice a fotoreceptory a D zobrazenie z choriokapilaris (sofwarovo dofarbené zobrazenie)



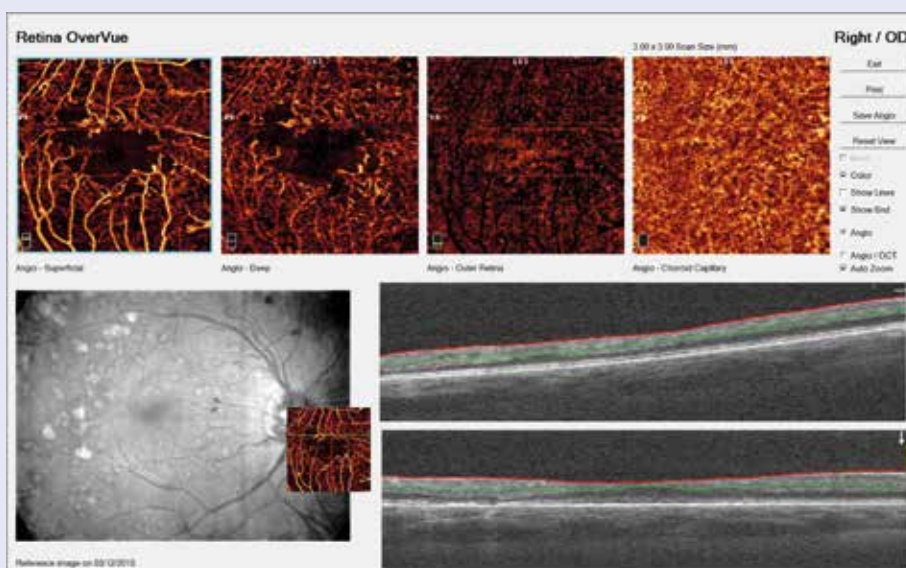
b-skeny môžu byť súčasne registrované so simultánnym OCT angiogramom (OCTA), takže vyšetrujúci môže plynule a kontinuálne prechádzať OCT angiogramom. Výsledkom je detailné rozlíšenie patologickej lézie a presné vyhodnotenie jej lokalizácie v jednotlivých vrstvách sietnice na príslušných OCT b-skenoch a jej veľkosti [2].

Pri súčasnej technológii angio OCT sa môžu vyskytnúť artefakty častejšie než pri FAG alebo ICGA. Väčšie cievy sietnice môžu spôsobiť „duchov“, tzv. tieňový artefakt v hlbších vonkajších vrstvách sietnice. Pri pohyboch očí počas vyšetrenia niektoré non-vaskulárne štruktúry môže spôsobiť dekorelačný signál, čo sa na

Obr. 6a. NPDR s patologickým rozšírením fyziologickej avaskulárnej zóny, preriednutím kapilár, intraretinálnymi mikrovaskulárnymi abnormalitami, mikroaneurizmami a nonperfúznymi zónami v čiernobieleom zobrazení



Obr. 6b. NPDR s patologickým rozšírením fyziologickej avaskulárnej zóny, preriednutím kapilár, intraretinálnymi mikrovaskulárnymi abnormalitami, mikroaneurizmami a nonperfúznymi zónami v softwérom prifarbenom zobrazení



OCTA môže objaviť ako biely šumový artefakt [2]. Lézie, v ktorých je prietok pomalší ako pod najpomalší detekovateľný tok, sa preto nemusia vizualizovať pomocou tejto zobrazovacej techniky. Preto na angio OCT môžu chýbať oblasti s pomalým prietokom krvi, ako sú niektoré microaneurizmy alebo fibrotické neovaskularizácie. Naopak, na angio OCT sa zobrazujú veľmi malé suboftalmoskopické mikroaneurizmy, ktoré nie sú detekovateľné pomocou FAG, nakoľko majú pomerne rýchly prietok krvi dostatočný na vytvorenie dekorelačného signálu.

V niekoľkých publikáciách je kvalitatívne porovnanie angio OCT a FAG. Spaide et al popísali peripapilárne retinálne cievné plexy u 12 normálnych očí a na angio OCT zistil lepšiu vizualizáciu všetkých cievnych vrstiev, vrátane radiálnych peripapilárnych ciev i hlbkej kapilárnej siete, ktoré na FAG neboli dobre rozlíšiteľné [14]. Matsunaga et al referovali, že angio OCT zobrazovanie perifoveálnej oblasti je precízne a minimálne ekvivalentné zobrazeniu pomocou FAG [10].

Nález

Fyziologický OCT angiogram

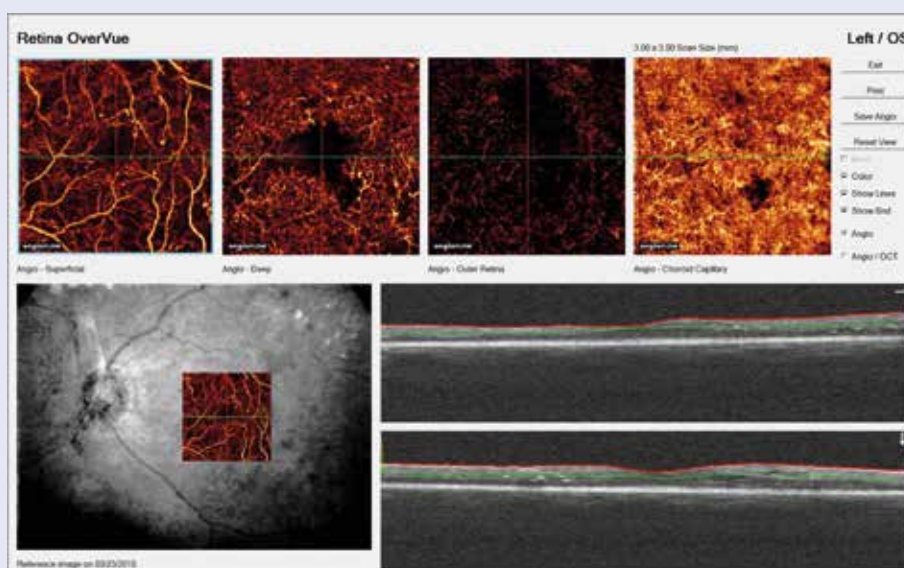
Na našom pracovisku angio OCT vyšetrenie robíme so systémom AngioVue softvér na RTVue XR Avanti spektrálnej-domain OCT (SD-OCT) (Optovue, Inc., Fremont, CA), ktorý používa algoritmus split-spektrum amplitúdy dekorelacion angiography (SSADA). Tento prístroj získava objemové skeny 304 × 304 A-skenov s rýchlosťou 70 000 A-skenov za sekundu približne za 3,0 sekundy. Softvér ponúka možnosť OCT angiogramov vyšetrovanej plochy 3 × 3 mm, 6 × 6 mm a 12 × 12 mm.

OCT angiogram ponúka OCT segmentáciu povrchovej vnútornej cievnej pletene vo vrstve nervových vlákien (RNFL) a vrstve gangliových buniek (GCL), hlbokého cievneho plexu medzi vnútornou a vonkajšou plexiformnou vrstvou sietnice vrátane vnútornej jadrovej vrstvy, vrstvu pigmentového epitelu sietnice a choriokapilaris (obr 5a, 5b).

OCT a diabetická retinopatia

Od roku 2015 (začiatok používania novej zobrazovacej neinvazívnej metódy) v praxi existuje len veľmi málo publikovaných prác na tému angio OCT a diabetická retinopatia. Nepublikované dáta [15] preukázali, že angio OCT diabetických očí s PDR v porovnaní s očami bez retinopatie preukázali abnormality v choriocapilaris alebo mikrovaskulárne abnormality sietnicovej vaskulatury, ako sú mikroaneurizmy, remodelácia ciev v blízkosti fyziologickej foveálnej avaskulárnej zóny (FAZ), rozšírenie FAZ, rozšírenie interkapilárnych priestorov, kapilárna tortuozita a dilatácia (intraretinálne mikrovaskulárne abnormality). Údaje Salz et al podporili užitočnosť angio OCT pri hodnotení FAZ a perifoveanej interkapilárnych áreí, ktoré sa postupne rozširujú v jednotlivých fázach diabetickej retinopatie (od normálnych očí k PDR). Na angioOCT sa nemusia zobrazit všetky mikroaneurizmy, ktoré sa zobrazia pomocou FAG, pretože tok krvi v mikroaneurizmách môže byť pomalší ako detekovateľný tok. Naopak angio OCT môže zobrazit mikroaneurizmy, ktoré neboli detekovateľné pomocou FAG. Angio OCT úspešne zobrazuje iné abnormality sietnicových ciev, ako sú nonperfúzne zóny, zníženie hustoty kapilár makulárnej krajiny

Obr. 7. NPDR s patologickým rozšírením fyziologickej avaskulárnej zóny, preriednutím kapilár, intraretinálnymi mikrovaskulárnymi abnormalitami, mikroaneurizmami, nonperfúznymi zónami a zmenami v choriokapilaris v softwérom prifarbenom zobrazení




aj periférie (čo nepriamo svedčí o sietnicovej hypoxii) a zvýšenú tortuozitu kapilár. De Carlo et al popisali výrazné zmeny pri novo sa vyvíjajúcej proliferatívnej diabetickej retinopatii, potvrdili výbornú vizualizáciu rozšírenej FAZ, rozšírenie perifoveálneho interkapilárneho priestoru, viac mikroaneuryziem, incipientné novovznikajúce NVE a pomocou angio OCT sa dajú zobraziť tie oblasti kapilárnej nonperfúzie, ktoré sú príliš malé pre vi-

zualizáciu na FAG [2]. Naše 2-ročné skúsenosti sú v súlade s uvedenými referenciami (obr. 6a, 6b, 7, 8a, 8b, 9).

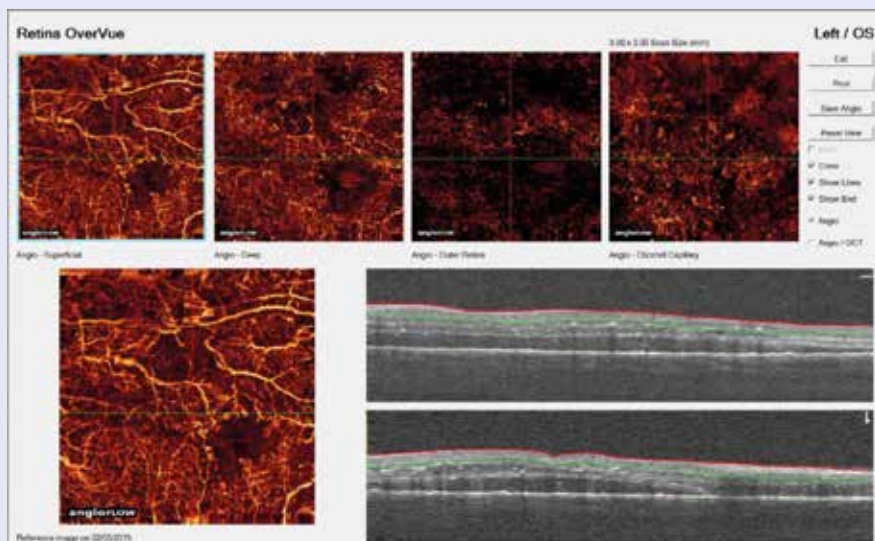
Súhrn

Angio OCT je principiálne nová technológia, ktorá má veľký potenciál pre využitie v klinickej praxi. V porovnaní s FAG a ICGA, ktoré sú v súčasnosti považované za zlatý štandard angiografického vyšetrenia sietnice, má

Obr. 8a. Diabetický edém makuly s patologickým rozšírením fyziologickej avaskulárnej zóny, preriednutím kapilár, intraretinálnymi mikrovaskulárnymi abnormalitami, mikroaneuryzmami a nonperfúznymi zónami v čiernobielym zobrazení



Obr. 8b. Diabetický edém makuly s patologickým rozšírením fyziologickej avaskulárnej zóny, preriednutím kapilár, intraretinálnymi mikrovaskulárnymi abnormalitami, mikroaneuryzmami a nonperfúznymi zónami v softwérom prifarbenom zobrazení



angio OCT nesporné výhody. Je to neinvazívna vyšetrovacia zobrazovacia metóda, ktorá umožňuje vyšetrenie povrchového a hlbokého cievneho plexu sietnice, vrstvu pigmentového epitelu sietnice a súčasne aj choriokapilaris bez intravenózne podanej kontrastnej látky. Miesto kontrastu sa na zobrazenie využíva pohyb krvných elementov. Vyšetrenie trvá niekoľko sekúnd. Zobrazenie v jednotlivých vrstvách sietnice poskytuje presné informácie o veľkosti a lokalizácii patologickej lézie v jednotlivých vrstvách sietnice a vizualizuje ako sietnicovú tak aj chorioidálnu cievnu sieť. Súčasne ukazuje štrukturálne a funkčné informácie o krvnom toku a perfúzii sietnice. Medzi nevýhody angio OCT patria obmedzené pole vyšetrenia, skutočnosť, že súčasný softvér neumožňuje zobraziť presakovanie (dá sa to nepriamo nahradiť spoluvyhodnotením OCT a angio OCT), neschopnosť detekovať lézie s nižším tokom, ako je detekovateľný tok krvi a možné artefakty.

Angio OCT je prekazateľne veľmi užitočná neinvazívna zobrazovacia vyšetrovacia metóda pre hodnotenie bežných očných ochorení, ako sú diabetická retinopatia, VPDM, oklúzie venae a arteriae centralis retinae. Angio OCT často odhalí lézie, ktoré nie sú detekované alebo detekovateľné pomocou FAG/ICGA. Nespornými výhodami je bezpečnosť vyšetrovacej metódy a možnosť opakovania vyšetrenia podľa potreby, aj denne. Cenovou výhodou hlavne u detí a dospievajúcich je odbúranie strachu či rešpektu z intravenóznej injekcie kontrastu.

Literatúra

- Toth CA, Wadsworth JAC. History of Intraoperative OCT. Interviews and discussion with ophthalmology's top innovators. [August 2016]. Dostupné z WWW: <<http://ois.net/history-of-intraoperative-oct/>>.
- de Carlo TE, Romano A, Waheed NK et al. A review of optical coherence tomography angiography (OCTA). *Int J Retina Vitreous* 2015; 1:5. Dostupné z DOI: <<http://doi/10.1186/s40942-015-0005-8>>.
- Novotny HR, Alvis DL. A method of photographing fluorescence in circulating blood in the human retina. *Circulation* 1961; 24: 82–86. Dostupné z DOI: <<https://doi.org/10.1161/01.CIR.24.1.82>>.
- Novotny HR, Alvis D. A method of photographing fluorescence in circulating blood of the human eye. *Tech Doc Rep SAMTDR USAF Sch Aerosp Med* 1960; 60–82: 1–4. Dostupné z WWW: <<https://www.ncbi.nlm.nih.gov/pubmed/13729801>>.
- Yannuzzi LA, Slakter JS, Sorenson JA et al. Digital indocyanine green videoangiography and choroidal neovascularization. *Retina* 1992; 12(3): 191–223. Dostupné z WWW: <http://journals.lww.com/retinajournal/Abstract/1992/12030/Digital_Indocyanine_Green_Videoangiography_and.3.aspx>.
- Starengi G, Bottoni F, Giani A. Clinical Applications of Diagnostic Indocyanine Green Angiography. In: Ryan SJ, Sadda SR, Hinton DR et al (eds). *Retina*. 5th ed. Elsevier Saunders: London 2013: 51–81. ISBN 978–1-4557-0737-9. Dostupné z DOI: <<http://dx.doi.org/10.1016/B978-1-4557-0737-9.00002-3>>.
- Johnson RN, Fu AD, McDonald HR et al. Fluorescein Angiography: Basic Principles and Interpretation. In: Ryan SJ, Sadda SR, Hinton DR et al (eds). *Retina*. 5th ed. Elsevier Saunders: London 2013: 2–50. ISBN 978–1-4557-0737-9. Dostupné z DOI: <<http://dx.doi.org/10.1016/B978-1-4557-0737-9.00001-1>>.
- Kwiterovich KA, Maquire MG, Murphy RP et al. Frequency of adverse systemic reactions after fluorescein angiography. Results of a prospective study. *Ophthalmology* 1991; 98(7): 1139–1142. <Dostupné z DOI: [http://dx.doi.org/10.1016/S0161-6420\(91\)32165-1](http://dx.doi.org/10.1016/S0161-6420(91)32165-1)>.
- Lopez-Saez MP, Ordoqui E, Tornero P et al. Fluorescein-Induced Allergic Reaction. *Ann Allergy Asthma Immunol* 1998; 81(5): 428–430. Dostupné z DOI: <[http://dx.doi.org/10.1016/S1081-1206\(10\)63140-7](http://dx.doi.org/10.1016/S1081-1206(10)63140-7)>.
- Matsunaga D, Puliafito CA, Kashani AH et al. OCT Angiography in Healthy Human Subjects. *Ophthalmic Surg Lasers Imaging Retina* 2014; 45(6): 510–515. Dostupné z DOI: <<http://dx.doi.org/10.3928/23258160-20141118-04>>.
- Kotsolis AI, Killian FA, Ladas ID et al. Fluorescein Angiography and Optical Coherence Tomography Concordance for Choroidal Neovascularization in Multifocal Choroiditis. *Br J Ophthalmol* 2010; 94(11): 1506–1508. Dostupné z DOI: <<http://dx.doi.org/10.1136/bjo.2009.159913>>.
- Chalam KV, Sambhav K. Optical Coherence Tomography Angiography in Retinal Diseases. *J Ophthalmic Vis Res* 2016; 11(1): 84–92. Dostupné z DOI: <<http://dx.doi.org/10.4103/2008-322X.180709>>.
- Spaide RF, Klancnik JM, Cooney MJ. Retinal Vascular Layers Imaged by Fluorescein Angiography and Optical Coherence Tomography Angiography. *JAMA Ophthalmol* 2015; 133(1): 45–50. Dostupné z DOI: <<http://dx.doi.org/10.1001/jamaophthalmol.2014.3616>>.
- Choi W, Mohler KJ, Potsaid B et al. Choriocapillaris and Choroidal Microvasculature Imaging with Ultrahigh Speed OCT Angiography. *Plos One* 2013; 8(12): e81499. Dostupné z DOI: <<http://dx.doi.org/10.1371/journal.pone.0081499>>.

Obr. 9. Preriednutie kapilár perifóvalne, vpravo softwérové zvýraznenie nonperfúzných zón a mikroaneurizmy

