

Rádiointervenčná diagnostika a terapia diabetickej nohy

Hubert Poláček¹, Kamil Zelenák¹, Ján Sýkora¹, Martin Števík¹, Igor Šinák³, Renáta Talapková³, Dušan Mištuna², Martin Vorčák¹

¹ Rádiologická klinika Jesseniovej lekárskej fakulty Univerzity Komenského a Univerzitná nemocnica Martin, prednosta MUDr. Hubert Poláček, CSc.

² 1. chirurgická klinika Jesseniovej lekárskej fakulty Univerzity Komenského a Univerzitná nemocnica Martin, prednosta doc. MUDr. Dušan Mištuna, PhD., mim. prof.

³ 2. chirurgická klinika Jesseniovej lekárskej fakulty Univerzity Komenského a Univerzitná nemocnica Martin, prednosta prof. MUDr. Ľudovít Laca, PhD.

Abstrakt

Cieľom práce je uviesť informácie o súčasných rádiologických zobrazovacích metódach používaných v diagnostike a terapii diabetickej nohy a jej komplikácií. Využívajú sa neinvazívne metódy: RTG-snímka, ultrasonografický záznam, CT, MRI, scintigrafia, PET/CT. Z invazívnych metód ide o angiografiu (DSA), perkutánnu translúmenovú angioplastiku (PTA), setting laser, zavádzanie drug-eluting balónov a stentov, biodegradabilné stenty. Dôležité je minimalizovať riziko nefrogénnej systémovej fibrózy. Účinnosť endovaskulárnych výkonov je porovnateľná s chirurgickými revaskularizačnými postupmi, u kriticky chorých a polymorbídnych pacientov jej dávame prednosť pre nižší počet komplikácií.

Kľúčové slová: cievy – diabetickej noha – endovaskulárne výkony – zobrazovacie metódy

Radiological diagnostics and interventional therapy of diabetic foot

Abstract

The aim of this work is to provide informations on current radiological imaging methods used in diagnosis and treatment of diabetic foot and its complications. Noninvasive methods are used: X-ray image, ultrasonography, CT scan, MR-imaging, scintigraphy, PET/CT scan. Invasive methods: angiography (DSA), percutaneous transluminal angioplasty (PTA), laser setting, the introduction of drug-eluting balloons and stents, biodegradable stents. It is important to minimize the risk of nephrogenic systemic fibrosis. The effectiveness of endovascular intervention is comparable to surgical revascularization procedures, in severe and polymorbid patients we prefer it because of fewer complications.

Key words: blood vessels – diabetic foot – endovascular intervention – imaging methods

Úvod

Diagnostické zobrazovanie sa často rozhodujúcim spôsobom podieľa na určení definitívnej diagnózy u pacienta. V posledných desaťročiach vzrastá význam intervenčných výkonov, ktoré je možno vykonať na rádiologických pracoviskách.

Ochorenie diabetes mellitus (DM) je prejav poruchy látkovej premeny cukrov, tukov a bielkovín a je súčasťou metabolických porúch označovaných ako metabolický syndróm. Základný prejav je hyperglykémia. Vzniká v dôsledku absolútneho, alebo relatívneho nedostatku inzulínu [17].

Komplikácie DM môžu byť akútne, alebo chronické. Neskorými komplikáciami sú retinopatia, nefropatia, periférna neuropatia s rizikom vzniku diabetickej nohy, autonómna neuropatia [2,9,16,20].

V publikácii sú definované súčasné možnosti diagnostiky a rádiointervenčnej terapie diabetickej nohy [1,3,4,10,11].

Syndróm diabetickej nohy je podľa WHO charakterizovaný ulceráciou alebo deštrukciou hlbokých tkanív nohy (od členka nadol), v spojitosti s neurologickými abnormalitami s rôznym stupňom ischemickej choroby dolných končatín a veľmi často aj s infekciou [12,16,17].

Podľa hlavných patogenetických mechanizmov vzniku ulcerácií delíme diabetickej nohu do **3 typov**:

- **neuropatický** (defekty sú lokalizované na plante a pod hlavičkami metatarzov)
- **ischemický** (defekty na akrálnych častiach nohy – prsty, päta)
- **zmiešaný neuroischemický typ** [16,17]

Diabetickej nefropatia sa vyskytuje asi u 50 % všetkých diabetikov. Diabetickej angiopatia je hlavným faktorom ovplyvňujúcim prognózu defektu a hlavne rizikový faktor amputácie. Rozlišujeme makroangiopatiu, mikroangiopatiu a mediokalcinózu [17,28,29].

Diabetická makroangiopatia je podmienená aterosklerotickými zmenami veľkých a stredných tepien. Postihnutie je multisegmentové s minimálnym kolaterálnym obehom. Typické postihnutie je distálne od a. poplitea (BTK, z anglického below-the-knee). Pre neuropatiu pacienti nemusia mať často klaudikačné ani kľudové bolesti napriek kritickej ischémii [17,22].

Diabetická mikroangiopatia je charakterizovaná zhrubnutím intimy a bazálnej membrány kapilár s poruchou ich permeability. Zvyšuje sa venózný tlak, rozširujú sa vény a vznikajú AV-skraty. Koža nôh je začervenaná, vzniká opuch a porucha výživy tkanív [1,27]. Objavujú sa trofické zmeny až kožné defekty.

Pri **diabetickej osteoartropatii** vznikajú progresívne deštruktívne zmeny kostí a kĺbov, ktoré sú sekundárnym následkom pri somatickej a autonómnej neuropatii.

Pomocou zobrazovacích metód znázorňujeme akútne aj chronické komplikácie DM, ako sú zmeny ciev, skeletu končatín, ulcerácie, traumy, paralýzu GIT a podobne [5,13,19,20,23].

Medzi **rádiologické (RTG) zobrazovacie** neinvazívne aj invazívne metódy patria:

- prehľadná (natívna, konvenčná) RTG-snímka
- ultrasonografia B-zobrazenie (Doppler, CFM – Color flow mapping, Power Doppler)
- CT (výpočtová tomografia/computed tomography), CTA (CT-angiografia)
- MRI (zobrazenie magnetickou rezonanciou/magnetic resonance imaging)
- angiografia (DSA – digitálna subtrakčná angiografia), PTA (perkutánna translúmenová angioplastika)
- metódy nukleárnej medicíny – scintigrafia vrátane PET (pozitronovej emisnej tomografie)
- termografia

Prehľadná snímka (skiografia)

Pomocou RTG-lúčov najčastejšie snímujeme pri komplikovanom DM skelet a príslušné mäkké časti. Diabetická osteoartropatia postihuje hlavne pacientov s dlhotrvajúcim DM. Asi 33 % pacientov má osteoporózu. Na zmenách kostí a kĺbov sa podieľajú aj cievne zmeny vedúce k ischémii a poruchy inervácie aj ako strata citlivosti [17].

Postihnuté sú najčastejšie kĺby dolných končatín (DK), najmä palec a prvý metatarzofalangeálny kĺb. Postupne vznikajú okrsky neostro ohraničenej dekalifikácie, mizne kostná štruktúra. Vznikajú často nenápadne mikrofraktúry a spontánne fraktúry, potom fragmentácie kĺbov až ich zničenie (najmä Lisfrancov kĺb a členky) [23].

Vznik periostóz na metatarzoch a distálnych úsekoch tibiae a fibuly býva príznakom vznikajúcej osteomyelitídy.

Niekedy vznikajú fraktúry krčkov femuru a stavcov [17,20].

Ak nie je nutná amputácia, hojí sa kĺbny proces deformujúcou artrózou, aseptickou nektrózou alebo ankylozou [27].

Ultrasonografia

Ultrasonografia (USG) alebo vyšetrenie ultrazvukom je neinvazívna metóda umožňujúca posúdenie morfológie pankreasu, orgánov brušnej dutiny, ciev a prietoku krvi v nich. Pre rýchle a kvalitné vyšetrenie je dôležité použiť B-obraz a dopplerovský spôsob (duplexné vyšetrenie). Farebné mapovanie prietoku umožňuje v reálnom čase vkomponovať do čiernobieleho B-obrazu farebnú informáciu o prietoku [4,29].

Diagnostická presnosť USG pri periférnej obštrukcii ciev je vysoká, ale u DM pri meteorizme alebo Monckebergovej mediokalcinóze vznikajú veľké problémy so zobrazením a meraním [21,28].

Výsledky porovnania duplexného USG a angiografie (DSA) u vyšetrení tepien od panvy po a. poplitea sú u USG: senzitivita detekcie uzáverov 92,6%, senzitivita detekcie stenóz 50–87,5% [20,31].

Diagnostické omyly vznikajú najmä v oblasti Hunterovho kanála. Použitie echokontrastných látok by malo zvýšiť presnosť diagnostiky.

Angiografia (AG)

Digitálna subtrakčná angiografia (DSA) je RTG-metóda, ktorá zobrazuje lúmen zdravých aj postihnutých ciev pomocou vodnej jódovej kontrastnej látky (KL). Umožňuje presne zhodnotiť cievne zásobenie vyšetrovanej oblasti. Rozlišujeme zobrazenie arteriálneho systému (arteriografia) a venózneho systému (flebografia, ktorá je takmer úplne nahradená ultrazvukovým vyšetrením). AG je invazívnym vyšetrením, preto indikácie na DSA musíme starostlivo zvážiť. Pri DM je zvýšené riziko poškodenia parenchýmu obličiek [15,17]. DSA je metódou, pomocou ktorej robíme aj intervenčné terapeutické postupy, pri DM napr. endovaskulárnu revaskularizáciu, keď rozširujeme zúžením či uzavretím postihnutú tepnu (perkutánna translúmenová angioplastika – PTA alebo trombolýza [18,24,26,28].

Vyšetrenie pacientov realizujeme prednostne v ranných hodinách a obed dostanú až po výkone. U DM 2. typu sa odporúča vysadiť metformínové deriváty 48 hodín pre podanie KL pre ich nefrotoxicitu.

Pozor! Niekedy podávame na vyviazanie heparínu protaminsulfát. U chorých užívajúcich NPH-inzulín môže vzniknúť fatálna anafylaktická reakcia [20].

Perkutánna translúmenová angioplastika

PTA (perkutánna translúmenová angioplastika) je pre pacienta minimálne zaťažujúca metóda, ktorá umožňuje rekonštrukciu cievneho zásobenia [18]. Podľa závažnosti symptomatiky (ischémie, klaudikácie) rozlišujeme 4 štádiá obliterujúcej arteriosklerózy podľa Fontaina [28]. Cieľom PTA je záchrana ohrozenej končatiny amputáciou, alebo pri karotických tepnách prevencia TIA a NCMP.

Výpočtová tomografia

CT (computed tomography) má v diagnostike DM a jeho komplikácií dôležitú úlohu. Princíp metódy, ktorá

je svojím významom porovnateľná s objavom RTG-lúčov, je uvedený vo viacerých monografiách. Súčasná generácia špirálových a viacvrstvových (multislice – MSCT) CT-prístrojov umožňuje v krátkom čase vyšetriť celé telo. Z hľadiska DM ide hlavne o vyšetrenie pankreasu, distribúcie tuku, komplikácií DM, najmä zmien ciev a skeletu (CTA – CT-angiografia) [5]. CTA je alternatívna metóda zobrazenia ciev. Výborné sú výsledky v diagnostike hrudníkovej a brušnej aorty, ciev panvy a krku. Zlepšila sa aj diagnostika ciev mozgu a končatín.

Zobrazenie magnetickou rezonanciou

MRI (magnetic resonance imaging) – týmto vyšetrením sa oproti iným zobrazovacím metódam dosahuje vysoký kontrast mäkkých tkanív v ľubovoľnej rovine a pacient nie je zaťažovaný ionizačným žiarením. Výhodou MRA (angiografia pomocou MR) je možnosť neinvazívneho cievneho zobrazenia vo veľkom detaile bez použitia KL. Zlepšovanie softvéru vedie k čoraz detailnejšiemu zobrazeniu aj periférnych ciev [5,15]. MRI je vynikajúcou metódou na zobrazenie muskuloskeletálneho systému, a tým aj osteoartropatických zmien pri DM.

Pozitronová emisná tomografia

PET je relatívne novou zobrazovacou metódou nukleárnej medicíny. Využitie je v diagnostike zápalových komplikácií diabetu a experimentálne napr. v štúdiu serotonínových receptorov mozgu [10].

Zobrazovacie rádiologické metódy, klinikmi označované historicky ako pomocné metódy, tvoria dôležitú súčasť diagnostiky komplikácií diabetes mellitus. Ich rozvoj prinesie pravdepodobne v krátkom čase zrýchlenie a skvalitnenie diagnostiky a terapie tohto závažného ochorenia.

Možnosti terapie ochorenia periférnych tepien

Ochorenie periférnych tepien (PAO) končatín je najčastejšie spôsobené aterosklerózou, ide o postihnutie ciev u diabetických pacientov lokalizované hlavne na artériách predkolenia. Charakter postihnutia u DM sa líši od aterosklerózy. Pri diabetickom arteriálnom ochorení sú často prítomné dlhé segmentálne oklúzie, pri ATS sú časté fokálne lézie. Kalcifikácie u diabetu majú charakter mediálnej sklerózy u aterosklerózy sú difúzne a intímálne. Ischemické diabetické vredy na nohe často vznikajú porušením dlhodobej rovnováhy medzi slabým prítokom krvi, spôsobeným ochorením ciev a nízkymi nárokmi. Malé lézie kože, alebo infekcia spôsobujú zvýšený nárok na spotrebu kyslíku kvôli zvýšenému metabolizmu v rane. Rozhodujúci je dočasný nárast prítoku krvi do lézie na podporu hojenia vredu. Keď je kožná lézia vyliečená, zvýšený krvný prietok už nie je potrebný. Z toho dôvodu je dôležitejšia záchrana končatiny ako priechodnosť rekanalizácie [22,24].

Diagnostická angiografia (DSA) sa robí len ak nasleduje revaskularizácia. Indikáciou k perkutánnej revaskularizácii sú nehojace sa vredy s/alebo bez infekcie

a gangrény. Podmienkou je, že končatina je stále viabilná a že liečba prispieje k zvýšeniu kvality života. Pacient pripútaný na lôžko, nespolupracujúci, nie je primárnym kandidátom na revaskularizáciu [22,28].

Rozhodnutie medzi endovaskulárnou a chirurgickou liečbou je často výsledkom tímovej diskusie [14]. Vyššie riziko chirurgického výkonu, nedostatok dobrého venózneho materiálu na bypass, nedostatočné segmenty na anastomózu a slabý výtok sú často dôvodom pre endovaskulárne riešenie. Endovaskulárny výkon sa stáva čoraz viac metódou prvej voľby. Podľa princípu, že „čas je tkanivo“ by mala byť liečba diabetického vredu nohy riešená ako urgentná procedúra, najvhodnejšie do 24 hodín. Endovaskulárna liečba sa väčšinou robí v lokálnej anestézii, po antegrádnej punkcii a. femoralis na ohrozenej končatine, nemala by sa robiť z kontralaterálnej ingviny cross-over-technikou [22,24].

Cieľom je revaskularizácia artérie, ktorá zásobuje región vredu. Niekedy však postačí aj otvorenie kolaterál. V poslednej dobe veľkú pozornosť získava teória tzv. angiozómov jednotlivých artérií, ktoré zásobujú presne popísané oblasti na nohe. Angiozómy reprezentujú normálnu anatómiu u zdravých ciev. Nie je úplne jasné, či to platí aj u diabetickej nohy. V cievach predkolenia má PTA väčšinou dobrý efekt, iba zriedkavo implantujeme stent. Pretože dlhodobá priechodnosť nie je hlavným cieľom, nemali by sme primárne stentovať. Stent môže znemožniť opakovanú intervenciu [22].

Jedným z problémov pri intervenciách je spazmus, preto je dôležité používanie spazmolytík.

Komplikácie endovaskulárnej liečby vznikajú v 7–17%. Komplikácie napr. v mieste vpichu sú redukované používaním uzatváracích prostriedkov (vascular closure device), predchádza sa tým vzniku pseudoaneuriziem a veľkým hematómom, skracuje sa aj čas nutnej hospitalizácie pacienta [21]. Mortalita je tiež veľmi nízka.

Z novších metód liečby BTK je možné uviesť laser, kryoplastiku, liečivo uvoľňujúce stenty a balóny, špeciálne stenty s malým zavádzacím profilom a bioabsorbovateľné stenty.

Diskutuje sa o subintimálnej rekanalizácii ciev s medio-kalcinózou. Na subintimálnu rekanalizáciu je potrebná predĺžená insuflácia balónu, niekedy až na 2 minúty.

Výsledky chirurgickej aj endovaskulárnej liečby sú približne rovnaké, úspešnosť pri hojení vredu a záchrane končatiny je 78–85 % [22,28].

Úspešná endovaskulárna alebo chirurgická revaskularizácia zachraňuje končatinu, zmiernuje bolesti a zlepšuje kvalitu života, ale často nie je možná pre nerekonštruovateľné arteriálne pomery. Preto sa hľadajú nové alternatívy a postupy. Terapeutická angiogenéza realizovaná transplantáciou autolónnych kmeňových buniek kostnej drene je nádejnou alternatívnou možnosťou [30].

Bunky získané z dospeljej kostnej drene sú mobilizované po vzniku poranenia, lokalizujú sa v mieste neovaskularizácie, a tu sa diferencujú na zrelé endotelové bunky. V práci autorov Talapková et al [30], sa uvádzajú výsledky sledovania podania kmeňových buniek

u pacientov s kritickou končatinovou ischémiou. Prejavil sa ako bezprostredný analgetický účinok, zlepšila sa trofika končatiny a u niektorých aj pohybová aktivita.

Záver

Periférne arteriové ochorenie (PAO) je dôležitým prediktorom u diabetických pacientov s vredmi nôh. Prítomnosť a závažnosť ischémie by mala byť vždy posúdená pred každým chirurgickým výkonom, keďže perfúzia tkaniva rozhoduje o hojení chirurgickej rany. Na tvorbe vredu u diabetickej nohy sa podieľa viacero faktorov. Liečba musí byť zameraná na intenzívne ošetrovanie rany, liečbu infekcie, kontrolu glykémie a liečbu komorbidít.

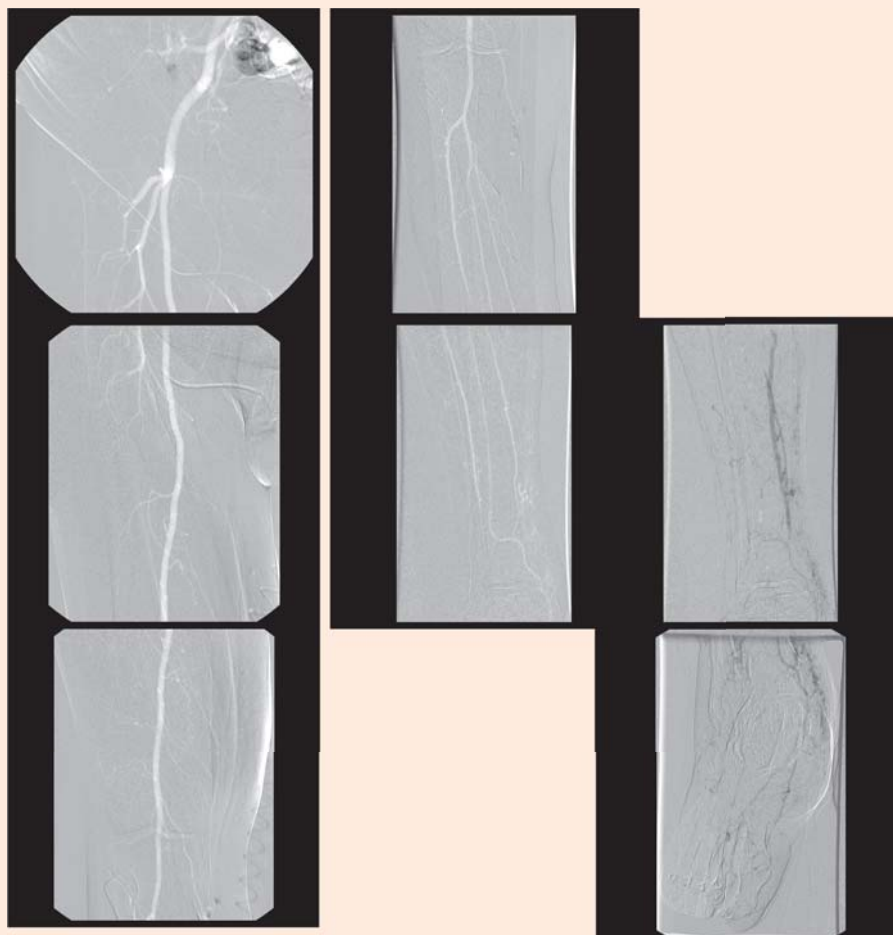
V poslednom období sa významne rozšírili možnosti endovaskulárneho prístupu a liečby. Pri revaskularizačnom výkone by sa mal brať ohľad na potenciálne

benefity chirurgickej bypassovej operácie a endovaskulárneho výkonu. Cieľom je obnoviť priamy pulzatilný tok do aspoň pedálnej artérie, ktorá zásobuje ranu, alebo do fibulárnej artérie, v prípade dostatočných kolaterál na pedálne artérie. Endovaskulárna technika by mala byť pravdepodobne použitá prvá pre jej menšiu rizikovosť a nižšiu cenu. Lokálne komplikácie PTA sú zriedkavé a menšieho rozsahu, nevyklúčujú bypass v neskoršej fáze ochorenia. Subintimálna angioplastika, ktorá sa pokúša vyriešiť infrapopliteálne oklúzie, je spojená s technickým zlyhaním v 20 %. U pacientov s diabetom sa objavili periprocedurálne komplikácie PTA medzi 7 a 17 %.

Revaskularizačné výkony u pacientov s diabetom sú náročné na špecifické znalosti a technické zručnosti, preto sa by tieto výkony mali sústreďovať v centrách a mali by ich robiť špecialisti.

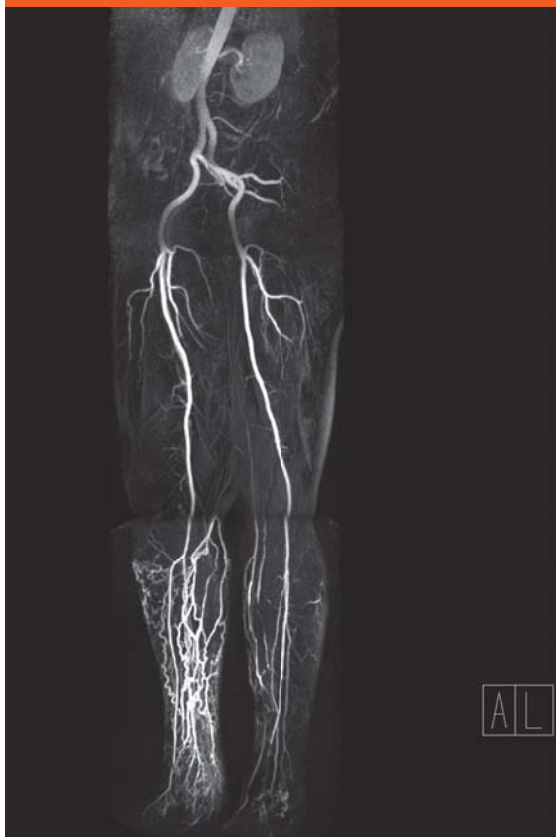
Obrázky a popis obrázkov

Obr. 1.1. DSA artérií pravej dolnej končatiny – PDK (CO₂)



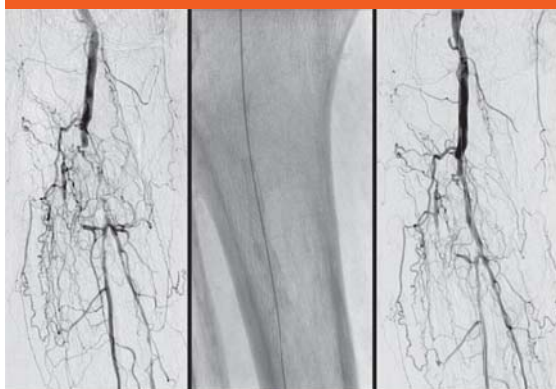Arteriálny systém po a. poplitea bez presvedčivých zmien. V distálnej časti predkolenia uzáver ATA a tiež uzáver ATP. V mieste uzáveru ATP sa začína plniť žilný systém predkolenia v dôsledku AV-skratu. A. plantaris sa plní kolaterálou z AF. ADP uzavretá.

Obr. 1.2. CEMRA aorty a artérií oboch dolných končatín, ten istý pacient ako na obr. 1.1 (Vyšetrenie uskutočnil a záznam poskytol MUDr. Jaromír Fabčín, Medicentrum Ružomberok)



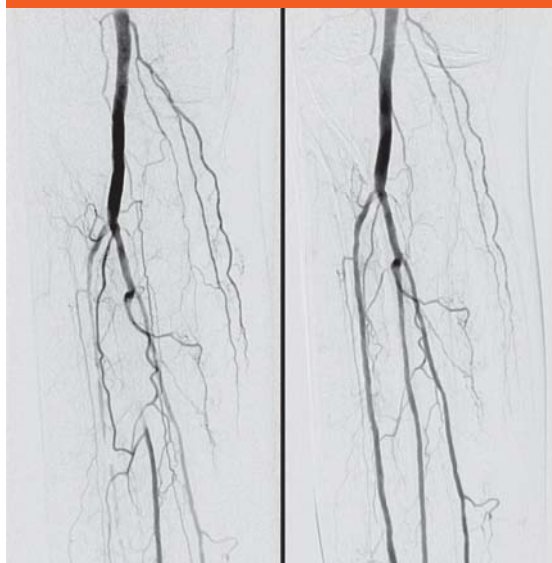V arteriálnej fáze sa zobrazuje výrazná náplň vén predkolenia PDK v dôsledku AV-skratu.

Obr. 2. DSA a. poplitea a artérií predkolenia



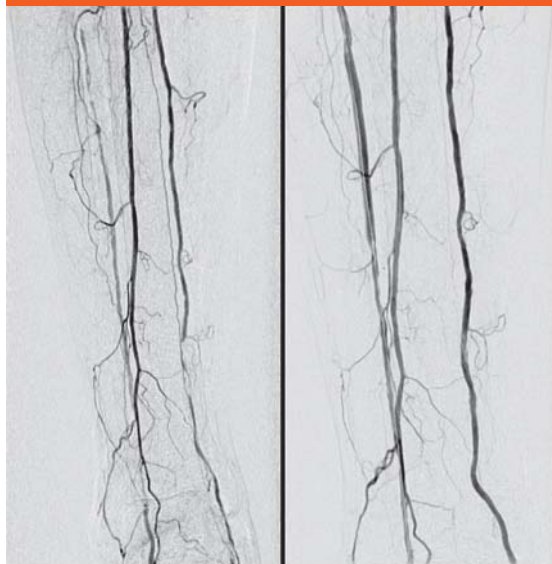Zobrazuje sa uzáver truncus tibiofibularis s viacpočetnými nepriamymi kolaterálami (vpravo).
Obrázok zavedeného stentu a vodiča v uvedenej oblasti (uprostred).
Stav po PTA, obnovený prietok cez truncus.

Obr. 3.1. DSA a. poplitea a proximálneho úseku artérií predkolenia



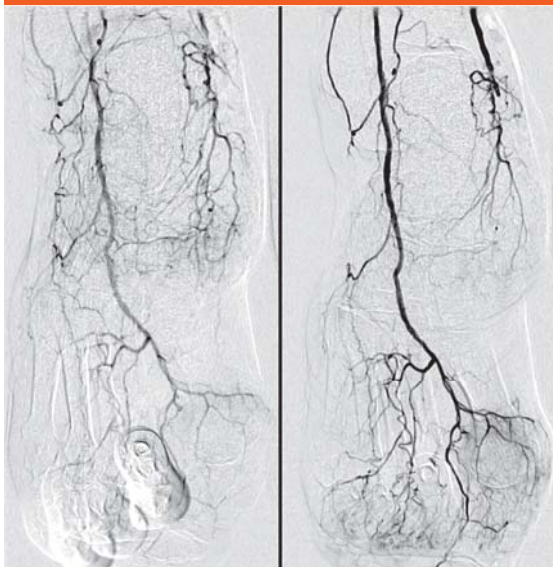
Difúzne stenózy a. tibialis anterior (ATA) a uzáver proximálneho úseku a. fibularis (AF), krátka stenóza ATP (vpravo).
Stav po PTA s obnovením prietoku vo všetkých artériách (vľavo).

Obr. 3.2. DSA artérií distálnej časti predkolenia



Distálny uzáver ATA a jej difúzne stenózy.
Uzáver distálnej a. tibialis posterior – ATP (vľavo). Stav po PTA (vpravo).

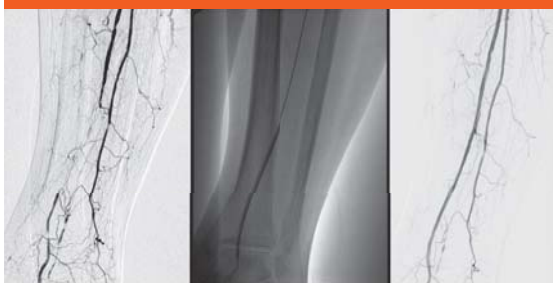Obr. 3.3. DSA ciev chodidla



Stav pred a po PTA. Zobrazuje sa uzáver a. plantaris a výtoku z ATP do kolaterál (vľavo).

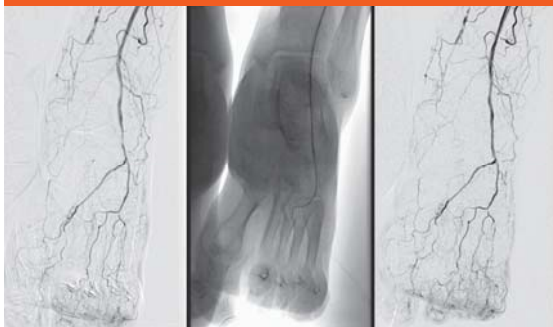Po PTA je priamy tok do a. dorsalis pedis – ADP (vpravo).

Obr. 4.1. DSA artérií distálnej časti predkolenia



Uzáver ATA (vľavo), stav po PTA s obnoveným prietokom (vpravo).

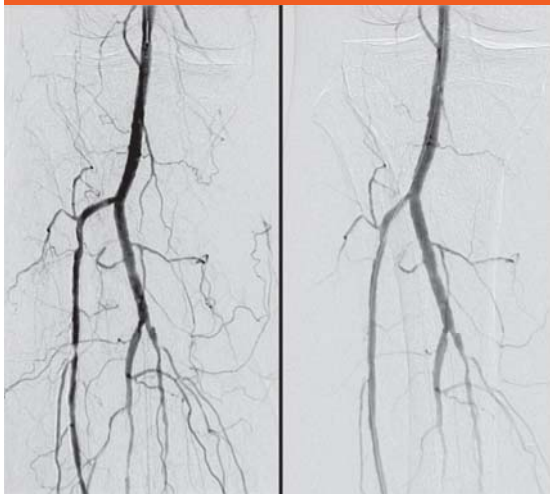Obr. 4.2. DSA ciev chodidla



Krátka stenóza ADP. Obrázok zavedeného vodiča a dilatačného balónika.

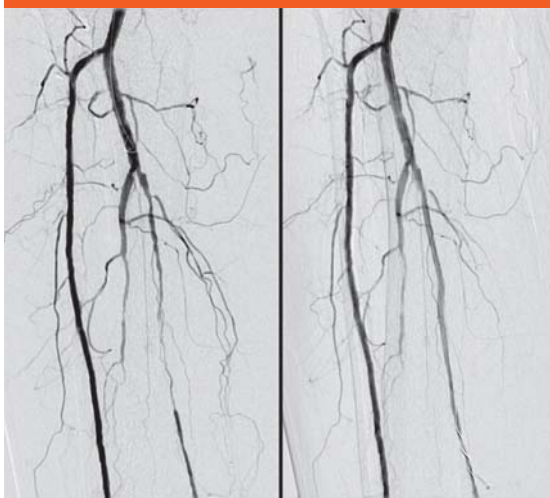Stav po PTA s rozdilovaním stenózy, pretrváva uzáver distálneho úseku ATA.

Obr. 5.1. DSA artérií PDK



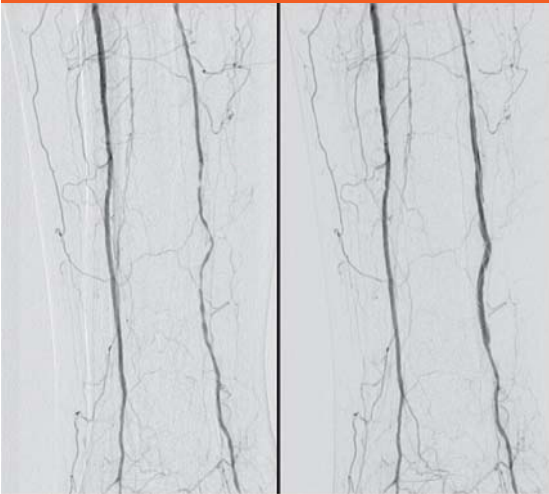
Stenózy ATA, AF aj ATP. Stav po PTA. Úprava stenóz ATA.

Obr. 5.2. DSA artérií PDK



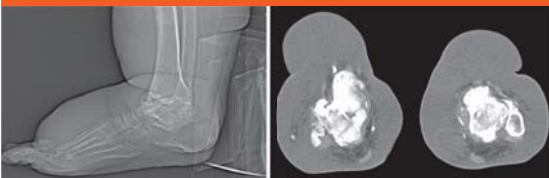
Stav po PTA. Úprava stenóz ATA.

Obr. 5.3. DSA artérií PDK

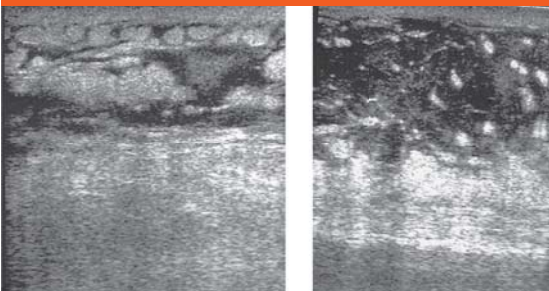


V distálnom úseku sa zobrazujú segmentálne stenózy ATP, po PTA došlo k ich rozšíreniu.

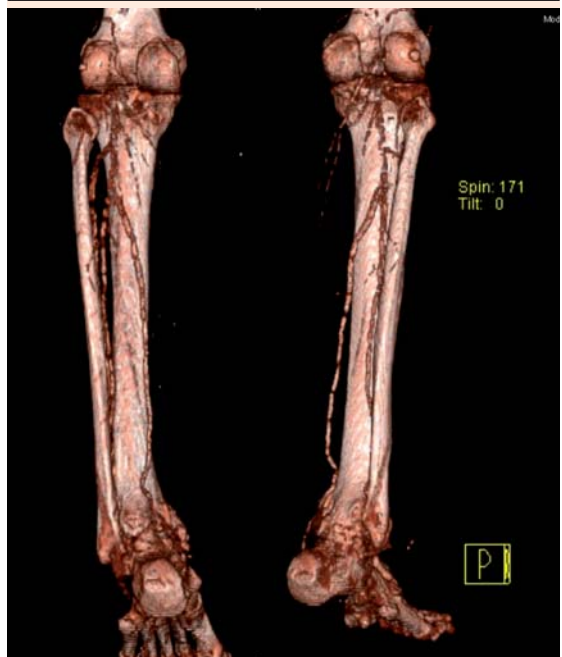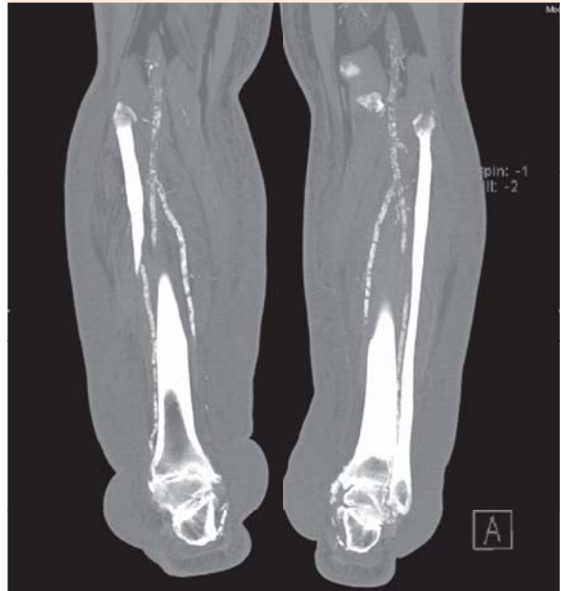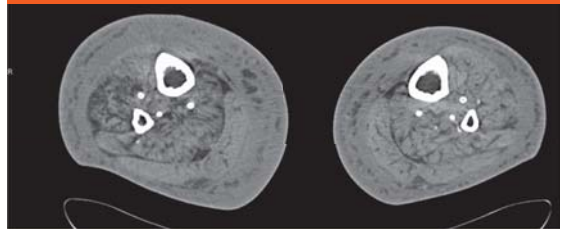
Obr. 6.1. V bočnej RTG projekcii sa zobrazuje výrazný edém predkolení aj podkožia oboch chodidiel. Zobrazujú sa výrazné artrotické zmeny s parciálnou deštrukciou skeletu v oblasti mediálnych členkov. Oploštená je klenba nôh a vyznačená je osteoporóza. RTG (vľavo), CT (vpravo).



Obr. 6.2. Na USG-snímках edém a lymfostáza v podkoží predkolenia (vľavo) a chodidla (vpravo)



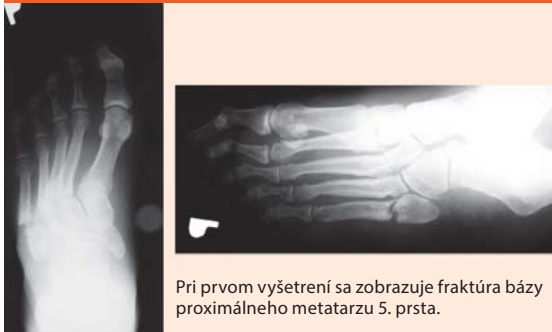Obr. 6.3. CT-vyšetrenie oboch predkolení a nôh natívne



Na priečnom zobrazení oboch predkolení vidieť sklerotické zmeny ATA, ATP a AF s výrazným edémom podkožia.

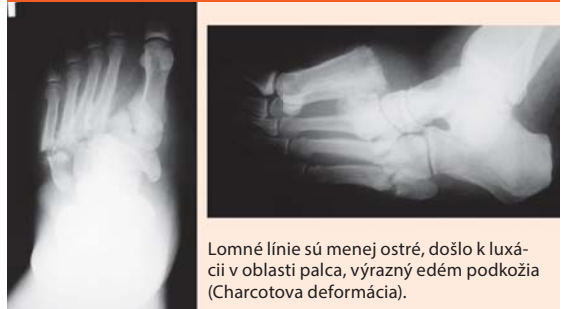Na MIP aj VRT projekciách vidieť segmentálne sklerotické úseky AP, ATA aj ATP.

Obr. 7.1. RTG-snímká pravého chodidla pacienta s DM 2. typu



Pri prvom vyšetrení sa zobrazuje fraktúra bázy proximálneho metatarzu 5. prsta.

Obr. 7.2. Na RTG-snímké o 3 mesiace neskôr vidieť fraktúry proximálnej časti všetkých metatarzov



Lomné línie sú menej ostré, došlo k luxácii v oblasti palca, výrazný edém podkožia (Charcotova deformácia).

Literatúra

1. Bagavathiappan S, Philip J, Jayakumar T et al. Correlation between Plantar Foot Temperature and Diabetic Neuropathy: A Case Study by Using and Infrared Thermal Imaging Technique. *J Diabetes Sci Technol* 2010; 4(6): 1386–1392.
2. Baker JC, Demerzis JL, Rhodes NG et al. Diabetic musculoskeletal complications and their imaging mimics. *Radiographic* 2012; 32(7): 1959–1974.
3. Bodíková S, Ponduch P. Ultrazvuková diagnostika a liečba ischemickej choroby dolných končatín. *Via Practica* 2006; 3(5): 245–248.
4. Eliáš P, Žiška J. Dopplerovská ultrasonografie. *Nucleus: Hradec Králové* 1998. ISBN 80–901753–5–X.
5. Ferda J, Novák M, Šlauf F et al. Výzkum multidetektorové CT-angiografie pro volbu léčby u akutní ischemie dolní končetiny. *Čes Radiol* 2008; 62(4): 334–341.
9. Gavorník P, Dukát A, Gašpar L et al. Endotelová dysfunkcia a multiorgánovomultivaskulárna (polyorgánovopolivaskulárna) choroba. *Forum Diab* 2012; 1(2–3): 17–25.
10. Gnanasegaran G, Vijayanathan N. Diagnosis of infection in the diabetic foot using ¹⁸FFDG PET/CT: a sweet alternative? *Eur J Nucl Med Mol Imaging* 2012; 39(10): 1523–1527.
11. Hodnet PA, Ward EV, Davalpanat AH et al. Peripheral artery disease in a symptomatic diabetic population: prospective comparison of rapid unenhanced MR angiography (MRA) with contrast-enhanced MRA. *Am J Roentgenol* 2011; 197(6): 1466–1473.
12. Lacman J, Mašková J, Rejchrt P. Možnosti diagnostiky a léčby diabetické nohy na radiologickém pracovišti. *Bulletin HPB chirurgie* 2005; 13(3–4): 111–113.
13. Manzi M, Cester G, Palena LM et al. Vascular Imaging of the Foot: The First Step toward Endovascular Recanalization. *RadioGraphics* 2011; 31(6): 1623–1636.
14. Masaki H, Tabuchi A, Yunoki Y et al. Collective therapy and therapeutic strategy for critical limb ischemia. *Ann Vasc Dis* 2013; 6(1): 27–32.
15. Mechl M, Žiška J, Tintěra J et al. Kontraindikace a rizika vyšetření pomocí magnetické rezonance. *Čes Radiol* 2010; 64(1): 60–75.
16. Mižičková M, Javorka V, Andisová J et al. Diabetická noha. Diferenciálna diagnostika osteomyelitídy a osteotropatie. *Slov Radiol* 2012; 19(2): 16–23.
17. Mokáň M, Martinka E, Galajda P et al. Diabetes mellitus a vybrané metabolické ochorenia. *Vydavateľstvo P + M: Martin* 2008.
18. Peregriin J, Šnúrová S, Kožnar B et al. Implantace samoexpandibilních nitinolových stentů do bercových tepen při selhání infrapopliteální angioplastiky: roční sledování. *Čes Radiol* 2008; 62(2): 160–164.
19. Perry D, Bharara M, Armstrong DG et al. Intraoperative Fluorescence Vascular Angiography: During Tibial Bypass. *I Diabetes Sci Technol* 2012; 6(1): 204–208.
20. Poláček H, Kováčik A, Benko M et al. Zobrazovacie metódy pri diabetes mellitus. *Slov Lekár* 2004; 1(2): 32–35.
21. Reekers JA, Muller-Hulsbeck S, Libicher M et al. CIRSE Vascular closure device registry. *Cardiovasc Intervent Radiol* 2011; 34(1): 50–53.

22. Reekers JA, Lammer J. Diabetic foot and PAD: the endovascular approach. *Diabetes Metab Res Rev* 2012; 26(Suppl 1): 36–39.
23. Rogers LC, Frykberg RG, Armstrong DG et al. The Charcot Foot in Diabetes. *Diabetes Care* 2011; 34(9): 2123–2129.
24. Schaper NC, Andros G, Apelqvist J et al. Diagnosis and treatment of peripheral arterial disease in diabetic patients with a foot ulcer. A progress report of the International Working Group on the Diabetic Foot. *Diabetes Metab Res Rev* 2012; (Suppl 1): 218–224.
25. Schaper NC. Lesson from Eurodiale. *Diabetes Metab Res Rev* 2012; 28(Suppl 1): 21–26.
26. Schaper NC, Andros G, Apelqvist J et al. Specific guidelines for the diagnosis and treatment of peripheral arterial disease in patient with diabetes and ulceration of the foot 2011. *Diabetes Metab Res Rev* 2012; 28(Suppl 1): 236–237.
27. Sanverdi SE, Ergen FB, Oznur A et al. Current challenges in imaging of the diabetic foot. *Diabet Foot Ankle* 2012; 3. Dostupné z DOI: <<http://doi:10.3402/dfa.v3i0.18754>>.
28. Šefránek V, Tomka J, Slyško R, Necpal R. Možnosti chirurgickej liečby chronickej ischemie dolných končatín. *Vask med* 2010; 2(3): 112–115.
29. Štvrtinová V, Šefránek V, Murín J et al. (členovia poradného výboru). Odporúčania pre diagnostiku a liečbu periférneho arteriálneho ochorenia dolných končatín. *Vask med* 2012; 2(Suppl 2).
30. Talapková R, Hudeček J, Šinák I et al. Záchrana ischemickej končatiny terapeutickou angiogenézou. *Vnitř Lek* 2009, 55(3): 179–183.
31. Xiao L, Huang D, Tong J, Shen J. Efficacy of endoluminal interventional therapy in diabetic peripheral arterial occlusive disease: a retrospective trial. *Cardiovascular Diabetology* 2012; 11: 17. Dostupné z DOI: <<http://doi:10.1186/1475-2840-11-17>>.

MUDr. Hubert Poláček, CSc.
✉ polacek@jfmed.uniba.sk

MUDr. Kamil Zelenák, PhD.
✉ zelenak@unm.sk

MUDr. Ján Sýkora
MUDr. Martin Števík, PhD.
MUDr. Martin Vorčák
Rádiologická klinika JLF UK a UNM, Martin

doc. MUDr. Dušan Mištuna, PhD.
1. chirurgická klinika JLF UK a UNM, Martin

MUDr. Igor Šinák, PhD.
MUDr. Rénata Talapková, PhD.
2. chirurgická klinika JLF UK a UNM, Martin
www.unm.sk

Doručené do redakcie 10. apríla 2013

Prijaté do tlače po recenzii 15. mája 2013