

# Aktinomykóza – zastřešující přehled a 3 případy těžké pánevní aktinomykózy léčené konzervativně

Sehnal B.<sup>1</sup>, Beneš J.<sup>2</sup>, Záhumenský J.<sup>3</sup>, Zikán M.<sup>1</sup>

<sup>1</sup>Onkogynekologické centrum, Gynekologicko-porodnická klinika, Nemocnice Na Bulovce a 1. lékařské fakulty Univerzity Karlovy, Praha

<sup>2</sup>Klinika infekčních nemocí 3. lékařské fakulty Univerzity Karlovy a Nemocnice Na Bulovce, Praha

<sup>3</sup>II. gynekologicko-pôrodnická klinika Lékařské fakulty Univerzity Komenského, Bratislava

## SOUHRN

Aktinomykóza není častá ale významná chronická nebo subakutní endogenní infekce způsobená grampozitivními anaerobními (kapnofilickými) nebo mikroaerofilními bakteriemi převážně z rodu *Actinomyces*. Infekce může postihnout všechny orgány lidského těla. V rozvinutých zemích je nejčastější pánevní forma u žen, která je převážně spojena s dlouhodobým zavedením nitroděložního tělíska (intrauterine device, IUD). Avšak odstranění IUD u žen s pozitivními aktinomycetami v děložním hrdle není nutné. Aktinomykóza může imitovat jiné nemoci, často malignitu.

Určení správné diagnózy je často opožděno, protože kultivace je dlouhá a další metody nejsou zcela spolehlivé. Dlouhodobá léčba penicilinem je plně účinná i v případech těžkého onemocnění. Jsou popsány tři případy těžké pánevní aktinomykózy, všechny ženy měly zavedeno IUD déle než pět let a byly zcela vyléčeny dlouhodobou antibiotickou léčbou.

## KLÍČOVÁ SLOVA

aktinomykóza – aktinomycety – drúzy – IUD – dlouhodobá antibiotická léčba

## ABSTRACT

**Sehnal B., Beneš J., Záhumenský J., Zikán M.: Actinomycosis – an umbrella review and three case reports of severe pelvic actinomycosis treated conservatively**

Actinomycosis is an uncommon but important chronic or subacute endogenous infection caused by Gram-positive anaerobic (capnophilic) or microaerophilic bacteria, mainly within the *Actinomyces* genus. Infection can affect all organs of the human body. The pelvic form in women is the most common in the developed countries and is predominantly associated with the long-standing use of an intrauterine device (IUD). However, IUD removal is not necessary in patients whose uterine cervix

tested positive for actinomycetes. Actinomycosis can mimic other diseases, e.g. a malignancy. The diagnosis is often delayed because actinomycetes grow slowly in culture and other non-culture methods are not entirely reliable. Long-duration treatment with penicillin is completely effective even in cases of severe disease. Three case reports are presented of severe pelvic actinomycosis in women who wore an IUD for more than five years and whose infection completely cleared up after long-term antibiotic treatment.

## KEYWORDS

Actinomycosis – actinomycetes – sulfur granules – IUD – long-term antibiotic treatment

*Epidemiol. Mikrobiol. Imunol.*, 68, 2019, č. 2, s. 90–98

## ÚVOD

Aktinomykóza je subakutní nebo chronické nepříliš časté infekční onemocnění, které postihuje řadu orgánů, a může mít velmi těžký průběh s četnými komplikacemi. K infekci dochází při narušení integrity sliznic a devitalizaci tkání na základě poranění cizím tělesem nebo při ischémii a nekróze vyvolané jiným procesem. Infekce vyvolaná aktinomycetami je prakticky vždy endogenní a nepovažuje se za přenosnou [1].

## EPIDEMIOLOGIE

Onemocnění je celosvětově rozšířeno, v nerozvinutých zemích se vyskytuje 10krát častěji ve venkovských zůstalech oblastech než ve městech a 3krát častěji u mužů než u žen s výjimkou pánevní formy [2, 3]. Nebyla zjištěna významná závislost onemocnění na věku, rase, ročním období, povolání a nejedná se ani o oportunní infekci. Infekce byla jen nevýznamně častěji popsána

u pacientů s HIV, leukémií a jinými případy imunodeficiency [4].

Přesná incidence onemocnění není známá a nelze ji ani zcela podrobněji odhadnout ze 3 důvodů:

1. Aktinomycety jsou přirozenou součástí bakteriální flóry lidského organismu a jako komenzální bakterie jsou často jen přítomny v zánětech vyvolaných jinými mikroby.
2. Diagnostika a průkaz aktinomycet jsou obtížné, správná diagnóza nemusí být vždy stanovena.
3. Aktinomykóza je poměrně vzácné onemocnění, které nepodléhá povinnému hlášení, a proto stanovit přesnější frekvenci výskytu je prakticky nemožné [5]. Regionální incidence aktinomykózy přímo závisí na rutinních hygienických návycích místní populace a dostupnosti zdravotní péče. Nízké socioekonomické postavení, nekvalitní zdravotnický systém, špatná dentální hygiena a zubařská péče zvyšují incidenci aktinomykózy [2, 3]. Odhady incidence se velmi různí, Beneš incidenci

odhaduje na 1 : 100 000 obyvatel za rok [1]. Například incidence v roce 1970 v oblasti Clevelandu (Ohio, USA) byla stanovena na 1 : 300 000 [4]. Také mortalita se udává v širokém rozmezí mezi 0 a 28 % a závisí na lokalizaci infekce a dostupnosti zdravotní péče. Největší mortalitu má postižení nervového systému, při kterém umírá až 25–50 % pacientů [2, 4].

## ETIOLOGICKÁ AGENS

V roce 1877 německý patolog Otto Bollinger (1843–1909) prokázal aktinomycózu u skotu, agens bylo nazváno *Actinomyces bovis* [1]. O rok později německý chirurg židovského původu James Adolf Israel (1848–1926) objevil stejné bakterie v tkáních zemřelého pacienta [6]. V roce 1891 se Wolfovi a Israelovi podařilo bakterii kultivovat a byla nazvána na počest svého objevitele *Actinomyces israelii* (*A. israelii*) [1].

Vyvolávající činitelem aktinomycózy jsou bakterie patřící do rodu *Actinomyces* (aktinomycety) čeledi *Actinomycetaceae* z řádu *Actinomycetales* [1, 2]. Do širšího příbuzenstva aktinomycet patří další známé bakterie rodů *Mycobacterium*, *Corynebacterium*, *Arcanobacterium*, *Actinobaculum*, *Mobiluncus*, *Trueperella* a *Varibaculum* [1, 2]. Aktinomycety jsou anaerobní (kapnofilní) nebo mikroaerofilní pleoformní, grampozitivní, vláknité, non-acidorezistentní bakterie s relativně nízkou patogenitou. Některé aktinomycety tvoří vláknité kolonie, které připomínají mycelium hub, a byly dříve považovány za houby. Podle buněčné morfologie i podle metabolických vlastností se však aktinomycety jednoznačně řadí mezi klasické bakterie. Tomuto zařazení odpovídá i dobrá citlivost na běžná antibiotika [1, 2].

Přestože bakterie rodu *Actinomyces* jsou známé už více než 100 let, nejsou ještě zcela kompletně zdokumentovány a jejich výzkum stále pokračuje. Například poměrně nedávno byl v přírodě izolován nový druh nazvaný *Actinomyces naturae* a jako příčina plicní aktinomycózy byl nově detekován *Actinomyces cardiffensis* [2, 7]. Neustálé mutace genů zajišťující trvalý evoluční vývoj umožňují změny vlastností, chování i přirozeného výskytu bakterií [2]. Dominantním vyvolatelem aktinomycózy u lidí je *A. israelii* (celosvětově medián 72,7 % případů), druhým nejvíce zastoupeným původcem je s velkým odstupem *A. gerencseriae* [2]. Dnes je známo asi už 40 druhů aktinomycet, ale infekční potenciál většiny z nich je minimální, protože nemají vláknitý růst.

Japonští autoři rozbořem 1 376 případů aktinomycózy zjistili nejčastěji *A. israelii* (73,3 % případů), dále *A. naeslundii* (6,8 %), *A. viscosus* (4,9 %), *Propionibacterium propionicum* (3,3 %), *A. gerencseriae* (2,0 %), *A. odontolyticus* (1,4 %), *A. meyeri* (0,6 %), *A. georgiae* (0,2 %), *A. neuii* (0,2 %) [8]. Autoři mezi aktinomycózu řadili i onemocnění vyvolaná mikroby *Corynebacterium matruchotii* (0,9 %), *Bifidobacterium dentium* (0,4 %) a *Rothia dentocariosa* (0,4 %), kteří způsobují onemocnění s obdobnými klinickými příznaky, ale nejedná se o skutečnou aktinomycózu. Všichni tyto mikroby se vyskytují v pochvě jako normální flóra a mohou být kultivovány spolu s aktinomycetami. Navíc celkem u 57 % vzorků se nepodařilo mikroba identifikovat [8]. Jiná práce z Dánska popisující 19 případů cervikofaciální aktinomycózy zjistila nejčastěji *A. israelii* (23,5 % případů) a *A. meyeri* (23,5 %), dále *A. naeslundii* (17,6 %), ale u 41,2 % případů byla smíšená infekce také s dalšími mikroby –

*Bacteroides* spp., *Propionibacterium acnes*, *Fusobacterium* spp., *Capnocytophaga* spp., stafylokoky, aerobní a anaerobní streptokoky a enterobakterie [9].

## ETIOPATOGENEZE A KLINICKÉ PROJEVY

Aktinomycety žijí v malém množství v dutině ústní, střevech a genitálním traktu řady živočichů včetně člověka jako součást komenzální mikroflóry, byly prokázány i v ústech kojenců [1]. V dutině ústní se tyto bakterie nejčastěji nacházejí v zubním plaku, na zubním kazu, v periodontálních chobotech a v kryptách tonzil [10]. Dříve byly nejčastějším zdrojem infekce aktinomycety v dutině ústní při poranění dásně. Rozvoj zánětu se dával do souvislosti s čištěním mezizubních prostor stěbly slámy, při kterém docházelo často k drobným poraněním dásně, a také rozsáhlý neléčený zubní kaz narušující integritu sliznice. Po zlepšení zubní hygieny a lékařské dentální péče výskyt aktinomycózy v bohatších zemích významně poklesl [1].

Protože bakterie nejsou schopny se uchytit na sliznici, jejich adhezi napomáhá poranění tkáně při ischemii, nekróze nebo při přítomnosti cizích těles a tím je umožněn rozvoj infekce [11]. Aktinomycety vyvolávají těžkou lokální zánětlivou reakci s tvorbou abscesů. Základním morfologickým projevem je v postižené oblasti „prknovitý“ jizvící se zánětlivý infiltrát. Střed infiltrátu se časem rozpadá a kolikvuje v podobě velkých, tuhých, nepřesně ohraničených pseudotumorózních útvarů prostoupěných abscesy (tzv. aktinomycóm), které mají tendenci se vyprazdňovat na povrch kůže píštělemi. Pokud hnisavá sekrece v některém místě spontánně ustane, hojí se tkáň jizvou v důsledku fibroprodukce [1]. V abscesech mohou být přítomny drúzy tvořené aktinomycetovými vlákny, kde centrum je kompaktní, na periferii jsou vlákna uspořádána radiálně a na okrajích kyjovitě ztlustělá a silně eozinofilní – tzv. Splendorův-Hoeppliho fenomén z reakce mezi antigenem a protilátkou [1, 2]. Drúzy mohou být patrné i makroskopicky jako sírově žlutá nebo hnědávě zbarvená granula (průměr obvykle ≤ 1 mm), připomínající zrnka písku či trsy vlasů a jsou tvořena koloniemi aktinomycet někdy v koinfekci s jinými bakteriemi [1, 3, 11, 12, 13].

Typickým projevem aktinomycózy je neobvykle malá celková reakce organismu, plíživý nástup potíží (hubnutí, subfebrilie, tachykardie, únava, nauzea, nespecifické bolesti), které mohou trvat měsíce, a nápadná nebolestivá tuhá infiltrace postižených tkání. Nemoc se pomalu šíří per continuitatem všemi tkáněmi nehledě na přirozené bariéry, aktinomycety napadají všechny části organismu – kost, pojivovou tkáň, plíce, prsy, játra, mozek, trávicí trubici a jejich okolí [1, 2]. Tvorba biofilmu účinně brání průniku antibiotik do cílových tkání. Biofilm neaktivněji tvoří *A. naeslundii* a *A. viscosus* a naopak nebyl popsán u *A. israelii* ani u *A. gerencseriae*, kde je faktorem virulence schopnost růstu ve vláknitých agregátech [14, 15].

Aktinomycóza se šíří i hematogenní cestou, infekce se může aktivovat i ve vzdálených orgánech s predispozicí (trauma, hematoma, ischemie, embolie). Generalizovaná forma s fulminantním průběhem se projevuje alterací celkového stavu, kachexií, vzácně i septickým šokem, kdy se nákaza šíří krví do kůže, obratlů, mozku, jater, ledvin, močovodu a u žen do pánevních orgánů [11]. Lymfogenní diseminace s postižením vzdálených lymfatických uzlin

## SOUHRNNÉ SDĚLENÍ

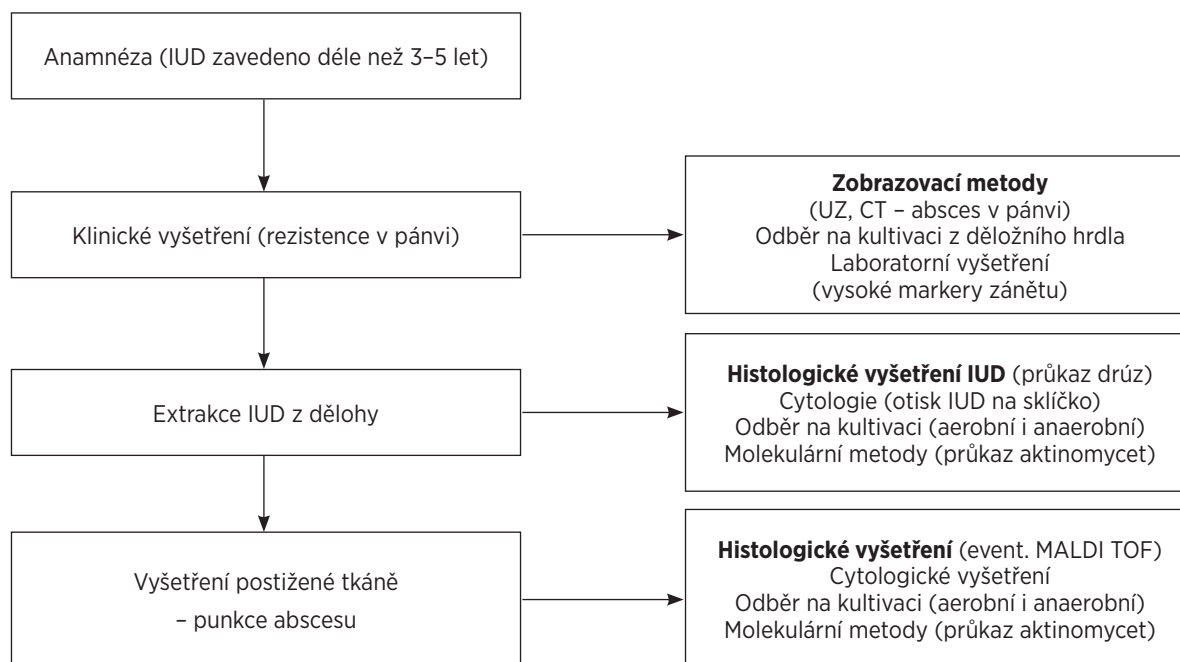
je relativně vzácná [1]. Jednoduché chirurgické zásahy typu incize nevedou k vyléčení, nemoc relabuje a v místě incize vznikne chronická píštěl [1]. Vstupní laboratorní nálezy mají převážně nízkou výpovědní hodnotu, význam má spíše sledování dynamiky zánětlivých parametrů při léčbě pokročilých onemocnění [11, 12].

Klasicky se aktinomykóza rozlišuje podle lokalizace na 3 základní formy: cervikofaciální, hrudní a břišní. Podle jiných zdrojů existuje ještě čtvrtá kožní forma, samostatně se většinou uvádí také pánevní forma [8, 15, 16].

**Cervikofaciální forma** (celosvětově 40–60 %): do poloviny 20. století byla nejčastější (tzv. hroudovitá dáseň), v současnosti je ve vyspělém světě poměrně vzácná [1]. Začíná kdekoli v ústní dutině a hltanu při poranění tkáně, v typické podobě jde o chronický nebolestivý infiltrát při úhlu mandibuly, jehož konzistence se přirovnává ke dřevu (tuhý, ne zcela tvrdý). Následuje tvorba píštělí s intermitentní hnisavou sekrecí. Klinický obraz může připomínat hnisavou hidradenitidu, liší se však lokalizací a chováním. Přímým rozšířením může dojít k rozšíření nákazy na tvář, jazyk hltan, slinné žlázy, lebční kosti, mozek včetně mozkových plen. Podezření na cervikofaciální aktinomykózu by mělo být vysloveno při dlouhotrvajícím nebo opakovaně se vyskytujícím otoku v oblasti hlavy a krku zvláště u lidí se špatnou dentální hygienou a/nebo přítomností fistul produkujících žluté granule [1, 2, 13].

**Intratorakální forma** (celosvětově 10–20 %): postiženy jsou primárně plíce, aktinomycety se šíří aspirací z dutiny ústní, per continuitatem nebo hematogenně z jiných postižených oblastí. Aktinomykóza plic má často charakter chronické abscedující pneumonie s plicním

infiltrátem. Podobně jako při tuberkulóze probíhá nákaza plic zpočátku bez příznaků, později se objeví bolesti na hrudi, horečka, kašel s vykašláváním infekčního obsahu. V pokročilém stadiu onemocnění mohou aktinomykomy postihnout hrudní stěnu včetně žeber a obratlů [1, 2, 13]. **Abdominální forma** (celosvětově 20–30 %): vzniká propagací z hrudníku nebo jde o primární střevní aktinomykózu po břišních operacích při perforaci akutní apendicitidy, divertikulóze tlustého střeva, popř. při insuficienci mezenterických cév [1, 11, 12]. Opět jde o hnisavý a fibroproduktivní proces se vznikem srůstů mezi sousedními orgány a s tvorbou zevních i vnitřních píštělí. Břišní forma postihuje nejčastěji caecum, appendix a pobříšnici. Jsou popsány i varianty aktinomykózy sleziny a jícnu [17]. Tromboflebitida mezenterických žil vede k portální pyémii, v játrech jsou pak přítomny mnohočetné abscesy. Postižení jater bývá u lidí bez poruchy imunity v 15 % případů abdominální aktinomykózy [10]. Nemoc se klasicky projevuje jako pomalu rostoucí tumor v oblasti pánve [12], nejčastěji (65 %) v ileocékální oblasti a způsobuje nespecifické potíže [3]. Klinický obraz je velmi variabilní. Někteří pacienti mohou být zcela bez příznaků, jen u 25 % nemocných se vyvinou známky pánevní infekce [12]. Většinou je přítomna neobvykle malá celková reakce organismu doprovázená nespecifickou bolestí břicha, nepravidelným krvácením, výtokem, úbytkem hmotnosti, gastrointestinálními potížemi, subfebriliemi, hubnutím. Onemocnění může mít i fulminantní průběh s alterací celkového stavu, kachexií a septickým šokem [12, 16]. Břišní aktinomykóza se může způsobit i náhlou příhodou břišní při střevní neprůchodnosti („ileus“). Diferenciálně diagnosticky je třeba odlišit zánětlivý ad-



**Schéma 1.** Algoritmus nejspolehlivějšího stanovení diagnózy pánevní aktinomykózy u žen s IUD  
**Figure 1.** The best algorithm for diagnosing pelvic actinomycosis in women using an IUD

nextumor jiné etiologie, maligní nádor nebo ovariální cystu, myom, periapendikulární absces, saktosalpinx, divertikl střeva nebo žaludeční vřed, Crohnovu chorobu a také endometriózu [1, 2, 11, 12].

Od břišní formy je často samostatně uváděná **pánevní aktinomykóza** (celosvětově se uvádí 3–5 % aktinomykóz) spojená s postižením pohlavních orgánů. V různých pracích pánevní aktinomykóza splývá s abdominální formou, a proto je její frekvence pravděpodobně podhodnocena. Někteří autoři považují abdominální a pánevní formu za stejnou nozologickou jednotku. V rozvinutých zemích včetně ČR ale je pánevní forma nejfrekventovanější, což podporuje samostatné vyčlenění pánevní formy [1]. Klinické příznaky i diferenciální diagnostika pánevní a abdominální formy se z větší části překrývají, u pánevní formy onemocnění vzniká vždy nejdříve v oblasti pánve. Pánevní forma u žen je nejčastější a ve více než 90 % případů je spojena s přítomností nitroděložního tělíska (intrauterine device, IUD) [2, 12, 18]. Algoritmus nejspolehlivějšího stanovení diagnózy pánevní aktinomykózy u žen s IUD zobrazuje graf 1. Byla popsána i primární aktinomykóza močového měchýře a testes, aktinomykóza urogenitálu je podle některých prací druhou nejčastější [19].

**Kožní forma** se primárně vyvíjí zřídka, většinou vzniká provalením hlouběji uložených procesů. Hluboký zánětlivý infiltrát a abscesy se provalují píštělemi na povrch se vznikem vědů, proces se může šířit i na fascii, svaly a další tkáň.

## DIAGNOSTIKA

Stanovení správné diagnózy aktinomykózy může být velmi obtížné a je často oddáleno kvůli nespecifickým klinickým a laboratorním nálezům [10]. Aktinomycety rostou v anaerobní nebo mikroaerofilní atmosféře se zvýšeným obsahem CO<sub>2</sub>. Růst je pomalý, i v příznivých podmínkách se kolonie objeví až za několik dnů, někdy je k záchytu potřebná kultivace trvající i 14 dnů [1]. Po získání materiálu by měl být vzorek co nejrychleji (doporučuje se do 15 min) transportován v mediu do laboratoře, která by měla být informována o podezření na aktinomykózu s předstihem [3, 20]. Častá koinfekce s jinými bakteriemi činí kultivační proces ještě složitějším, doporučuje se použít paralelní kultivaci stejného vzorku na dvou půdách s různými vlastnostmi k potlačení jiných anaerobů a aerobních bakterií např. neselektivní anaerobní agar nebo Columbia agar obohacený 5 % ovčí či jiné savčí krve a selektivní médium obsahující metronidazol v množství 10 mg/l k potlačení jiných anaerobů a kyselinu nalidixovou v množství 30 mg/l k potlačení většiny aerobních bakterií a zvláště gramnegativních bacilů [20]. Je vhodné získat více vzorků hnisu z různých míst. Naopak stěry z povrchů tkání, moč, sputum a bronchiální výplachy jsou kultivačně nevytěžné [2, 3, 10]. Kultivace může potvrdit diagnózu stanovenou z rychlejších metod, ale výsledky kultivace mohou být negativní až v polovině případů [2, 9, 10]. A naopak, pozitivní kultivace na aktinomycety nemusí znamenat aktinomykózu [9].

Metoda MALDI (matrix assisted laser desorption/ionization) v kombinaci s detektorem doby letu (TOF, time-of-flight) může zkrátit dobu k určení patogenu na pouhých 24 hodin. V jedné studii se pomocí MALDI-TOF správně

stanovily aktinomycety v 97 % případů na rozdíl od 33 % pomocí API Coryne (biochemické testy na standardizovaných testovacích prouzcích k identifikaci korynebakterií a koryneformních bakterií pomocí komplexních identifikačních databází) [21].

Histopatologický průkaz je v klinické praxi přínosnější než kultivace a často má prioritu při stanovování správné diagnózy [22]. Typickým projevem aktinomykózy jsou drúzy se žlutými granulami, které lze obarvit např. hematoxilin-eosinem, podle Grama, metylenovou modří nebo i jinými technikami. Například aktinomycety byly prokázány ve 32 % archivovaných parafinových řezech fixovaných formalinem a barvených hematoxilin-eosinem u pacientů s podezřením na aktinomykózu cervikofaciální oblasti s negativní kultivací [21]. Nicméně průkaz drúz byl pozorován také u infekce vyvolané *Nocardia brasiliensis* a *Streptomyces madurae* [2, 3]. Histologická diagnóza by se měla opírat o minimálně dvě vyšetření s různou technikou barvení [5]. O'Brien referoval, že z 235 histologických vzorků obarvených hematoxilin-eosinem získaných z kuretáží v souvislosti s extrakcí IUD byly v 16 vzorcích popsány drúzy, které ukazovaly na aktinomykózu. Ale ze stejných vzorků obarvených podle Grama byla aktinomykóza potvrzena pouze v jednom případě [23]. Některé popsané struktury byly pravděpodobně části syntetického materiálu z IUD [23]. Jiné vysvětlení nabídl Bhagavan [24]. Ten našel v děložním hrdle u žen (s IUD i bez IUD) tzv. pseudoaktinomykotická paprskovitá granula (pseudoactinomycotic radiate granules, PAMRAG). Předpokládá, že PAMRAG v genitálním traktu jsou tvořeny shluky leukocytů okolo přítomných bakterií, parazitů nebo cizích těles a mohou přetrvávat i dlouho poté, co vyvolávající činitel již není přítomen [24, 25].

Podle některých prací má lepší výtěžnost cytologický nátěr na sklíčko odečtený pod mikroskopem ve srovnání s kultivací a histologickým vyšetřením [18, 25]. Tento názor ale není potvrzen jinými pracemi a nález může být falešně pozitivní při průkazu tzv. ALO (Actinomyces-like Organisms). Protože žádná z metod není příliš spolehlivá, zkoumaly se další metody k potvrzení diagnózy. Persson a Holmberg vyšetřovali cervikální sekret na protilátky proti *A. israelii* u 110 žen. Všechny vzorky obsahovaly imunoglobuliny, ale bez reakce s precipienty, proto autoři konstatují: „My můžeme pouze spekulovat, zda-li precipitační reakce nalezené v těchto chemických analýzách jsou důležité ve vytváření ALO.“ [26]. Ani sérologie obecně není příliš přínosná. V případě podezření na aktinomykózu může sérologické vyšetření podle ojedinělých kazuistik potvrdit diagnózu, v klinické praxi ale příliš nefunguje [3, 10]. Nápomocny mohou být také molekulární metody, jako např. sekvence genů 16S rRNA, DNA-DNA hybridizace, PCR (Polymerase Chain Reaction) a FISH (fluorescence in situ hybridization) [2, 13]. Jsou případy, kdy např. *A. hongkongensis* z pánevního abscesu byla stanovena pouze pomocí sekvence genů 16S rRNA a žádným jiným konvenčním testem [27]. Přínos PCR a cytologického stěru u pánevní aktinomykózy byl zpracován v práci z Turecka, kde záchyt pomocí PCR a kultivace byl v běžné populaci 8krát vyšší než z cytologických stěrů [28]. Molekulární techniky jsou například s úspěchem využívány pro rozlišení mezi druhy *Actinomyces* a *Nocardia* [13, 25].

## SOUHRNNÉ SDĚLENÍ

### TERAPIE

Onemocnění se bez antibiotické terapie velmi obtížně hojí, čím dříve je stanovena správná diagnóza a zahájena adekvátní léčba, tím se zlepšuje prognóza onemocnění. Na druhou stranu, samotný nález aktinomycet v místech jejich přirozeného výskytu (dutina ústní, střevo, vagína) není důvodem k léčbě. Totéž platí pro nález v kryptách [1]. Základem terapie jsou antibiotika, nejúčinnější se jeví penicilíny a linkosamidy [1]. Léčba je dlouhodobá (2–12 měsíců), při léčbě kratší než měsíc dochází často k relapsu. I když někteří autoři doporučují provést chirurgický výkon, pokud není po 4–6týdenní antibiotické léčbě ústup klinického nálezu, chirurgické zásahy nejsou obecně vhodné a měly by se omezit jen na nezbytné případy – náhlá příhoda břicha s poruchou pasáže, drenáž velkých abscesů, zavedení ureterálních stentů při obstrukci vodných cest močových [12]. I velmi pokročilé onemocnění je vyléčitelné správně vedenou samostatnou antibiotickou terapií, i rozsáhlé infiltrační se po dlouhodobé léčbě změni pouze v nevýznamné vazivové pruhy. Navíc, po provedené, často devastující operaci (rozsáhlé resekce orgánů včetně střev) antibiotika špatně pronikají do operačních jizev. Vzhledem k faktu, že aktinomycety jsou převážně anaeroby, může průběh terapie u velice těžkých případů zlepšit pobyt v prostředí s vysokou koncentrací kyslíku (hyperbarická komora) [2].

Efektivita a průběh léčby se nejlépe hodnotí prostým klinickým a zobrazovacím vyšetřením (ultrazvuk). Po ukončení léčby je nutné po dobu jednoho roku kontrolovat, zda nedochází k relapsu nemoci [1]. Nejvhodnější je začít léčbu podáváním 2,5–5 mil. (milionů) jednotek benzylpenicilínu (Penicillin G) i. v. (intravenózně) á 6 hodin po dobu 4–6 týdnů, poté přejít na fenoxymethylpenicilin (V-Penicilin) 0,5–1 gram perorálně (p. o.) á 6 hodin po dobu 3–12 měsíců, alternativou je Pendepon 1,5 mil. j parenterálně á 2 týdny. Jinou možností je podávat ampicilin v dávce 1 gram intravenózně á 6 hodin a poté perorálně amoxicilin 500 mg (1000 mg) á 8 hod po dobu 6 měsíců. Při alergii je možno použít klindamycin, doxycyklin nebo ceftriaxon. Infekce je často smíšená, proto by terapie měla být podle některých autorů zahájena kombinací s aminoglykosidy, klindamycinem nebo metronidazolem a po průkazu aktinomycet přejít na dlouhodobou monoterapii [11, 12]. Jiné názory zdůrazňují, že léčba by měla být vždy cílená podle citlivosti konkrétního mikroba a léčba smíšené infekce by měla pokrýt všechny zjištěné patogeny [29].

### KAZUISTIKY

#### Případ 1

Kuřačka (více než 20 cigaret denně), 39 let, 2krát spontánní porod, menses pravidelné, ostatní anamnéza nevýznamná, celkem 6,5 roku zavedeno nehormonální IUD s mědí (Multiload Cu 375). V XI/2016 plánována výměna IUD, na kterou se pacientka nedostavila. Tehdy byla zcela bez potíží s normálním gynekologickým i ultrazvukovým nálezem. Dne 27. 12. 2016 přivezena RZS pro krátkou anamnézu bolesti v levém podbřišku a zvracení. Při příjmu pacientka kardiopulmonálně kompenzována, teplota 36,3 °C. Při ultrazvukovém vyšetření byla zjištěna abscesová dutina v cavum Douglasi průměru 8 cm a vlevo v páni zánětlivý tuboovariální absces velikosti 10 x 7 x 6

cm. V laboratoři kromě vysoké hodnoty CRP (108 mg/l, norma do 5 mg/l) všechny ostatní výsledky v normě (Leukocyty 9,0 x 10<sup>9</sup>/l).

Pacientka byla hospitalizována s diagnózou *causa subita*, pelveoperitonitis, abscesy v páni, IUD in situ, suspektní aktinomykóza. Byl proveden odběr kultivace z hrdla dělohy, extrakce IUD, otisk IUD na sklíčko k cytologickému vyšetření a odeslání IUD k histologickému vyšetření ve formolu. Byla nasazena intravenózní terapie gentamicinem 240 mg inj. i. v. á 24 hod. (celkem 7 dnů) a amoxicilin s kyselinou klavulanovou (Amoksiklav) 1,2 g i. v. á 8 hod. Během následujících dnů nastává zhoršení klinického stavu (CRP 415 mg/l, prokalcitonin 2,23 µg/l; norma do 0,5 µg/l), břicho je palpačně bolestivé se známkami peritoneálního dráždění, uvažováno o chirurgické revizi, pacientka nepřijímá per os, aplikována infuzní alimentární terapie. Čtvrtý den na základě výsledku histologie (materiál kolem tělíska je tvořen zánětlivými elementy a formacemi charakteru aktinomykotických agregátů) provedena změna Amoksiklavu i. v. na penicilin 5 mil. i. v. á 6 hod. Stav pacientky se postupně stabilizuje, začíná přijímat per os, břicho je palpačně bolestivé bez známek peritoneálního dráždění, postupný pokles hodnot CRP (313–297–220 mg/l). Výsledek cytologie (epitelie, erytrocyty, leukocyty, grampozitivní tyčinky) i kultivace (*Actinomyces turicensis*, *Peptostreptococcus anaerobius*) potvrzují diagnózu aktinomykózy. Penicilin iv podáván 10 dnů ve stejném režimu, poté nasazen amoxicilin (Duomox) 1g tbl. p. o. á 8 hod. a pacientka dimitována (CRP 220 mg/l, prokalcitonin 0,34 µg/l), podle ultrazvukového vyšetření přetrvává v Douglasově prostoru abscesová dutina průměru 7 cm a vlevo pyovarium (tuboovariální absces) průměru 8 cm. Pacientka doma trvale užívá Amoxicilin 1000 mg á 8 hod p. o., další ambulantní kontroly ve dvoutýdenních intervalech, po třech kontrolách v měsíčních intervalech. Pacientka se cítí relativně dobře, jen je slabá, střevní pasáž bez problémů, dne 1. 3. 2017 ukončena pracovní neschopnost. Při každé kontrole negativní laboratorní zánětlivé parametry, vždy provedeno ultrazvukové vyšetření. Absces v cavum Douglasi se postupně zmenšuje až během 6 měsíců mizí, tuboovariální absces levých adnex postupně regreduje a za 8 měsíců je při ultrazvukovém vyšetření patrný jen mírný otok levých adnex. Po 12 měsících ukončena léčba Amoxicilinem a pacientka předána do péče registrujícího gynekologa.

#### Případ 2

Silná kuřačka (nad 20 cigaret denně), 58 let, ve 12 letech prodělala revmatoidní horečku, 1krát spontánní porod, menopauza v 52 letech, jinak anamnéza nesignifikantní. Gynekologicky více než 10 let nevyšetřena a celkem 15 let zavedeno nehormonální IUD s mědí.

Dne 10. 3. 2017 vyšetřena na chirurgické ambulanci, kam byla přivezena RZS (Rychlá záchranná služba) pro týden trvající bolesti břicha bez teploty, také udává nauzeu bez zvracení a celkovou slabost. Chirurg po vyšetření hodnotí nález jako bolesti v podbřišku nejasné etiologie se suspektním pohmatovým nálezem per rectum. Pacientka je odeslána na gynekologické vyšetření, při kterém zjištěn hnisavý výtok z hrdla dělohy a v pravé polovině pánve zánětlivý adnextumor (pyovarium) velikosti 12 x 8 x 6 cm částečně vyplňující Douglasův prostor. Je odebrán stěr na kultivaci z hrdla dělohy (*Streptococcus sp.*, *Escherichia coli*) a kultivace moči (sterilní). V laboratoři jsou vysoké

zánětlivé parametry (CRP 233 mg/l, Leukocyty 26.0 109/l, trombocyty 485.0 109/l), ostatní laboratorní výsledky jsou v normě. Pacientka je přijata k hospitalizaci s diagnózou pánevní zánětlivá nemoc, pyovarium vpravo, IUD in situ, suspektní aktinomykóza a je nasazena léčba v režimu gentamycin 240 mg inj. i. v. á 24 hod. (celkem 7 dnů) a amoxicilin s kyselínou klavulanovou (Amoksiklav) 1,2 g i. v. á 8 hod. (celkem 8 dnů). Dále podávána analgetika, antiemetika, probiotika a infuzní terapie. Dne 12. 3. 2017 provedena extrakce IUD peánem, následuje otisk IUD na sklíčko na cytologické vyšetření (epitelie, leukocyty, grampozitivní tyčinky typu *Actinomyces*, ojediněle kvasinky) a poté IUD odesláno k histologickému vyšetření ve formolu (vícečetné aktinomykotické drúzy). Protože přetrvávají bolesti a pocity tlaku v pánvi, dne 15. 3. 2017 provedena v celkové anestezii incize abscesu přes zadní poševní stěnu a do abscesové dutiny zaveden korugovaný drén. Následuje postupné zlepšování klinického stavu s trvalým poklesem hodnot CRP (187-164-13 mg/l). Devátý den změněn intravenózní Amoksiklav na amoxicilin 1000 mg tbl. p. o. á 8 hod. a pacientka 10. den dimítována. Pacientka po dimisi trvale užívá amoxicilin 1000 mg á 8 hod p. o., ambulantní kontroly na našem pracovišti byly realizovány v měsíčních intervalech včetně ultrazvukového a laboratorního vyšetření. Po dvou měsících od zahájení antibiotické terapie je gynekologický ultrazvukový nálezu zcela v mezích normy. Po 6 měsících je antibiotická terapie ukončena a pacientka je v dobrém klinickém stavu předána do péče registrujícího gynekologa.

### Případ 3

Silná kuřačka (nad 20 cigaret denně), 55 let, 3krát spontánní porod, menopauza v 51 letech, v anamnéze cholecystektomie (2005) a apendektomie (1997), jinak anamnéza nesignifikantní. Gynekologicky nebyla více než 10 let vyšetřena, po dobu 12 let zavedeno nehormonální IUD s mědí.

Dne 13. 3. 2017 bylo provedeno neurologické vyšetření včetně CT lumbosakrální páteře pro bolesti zad doprovázené nauzeou se závěrem polytopní vertebrogenní algický syndrom s iritací kořene S1 vpravo bez patologického nálezu v pánvi a byla doporučena spasmolgotická léčba. Dne 7. 4. 2017 vyšetřena na chirurgii pro bolesti břicha a nauzeu bez zvracení trvající celkem 4 dny. Při CT vyšetření břicha se zobrazuje tubo-ovariální absces vlevo (průměr 6 cm) komunikující s objemnými abscesy v pánvi vpravo (6 x 7 x 10 cm) a v cavum Douglasi (6 x 17 x 11 cm), dále je popsáno reaktivní prosáknutí mesosigmatu, stěny sigmatu a rekta. Odeslána na gynekologické vyšetření, kde ultrazvukem nálezu potvrzen. Při vyšetření shledána tachykardie 123/min, teplota 36,5 °C, CRP 299 mg/l a leukocyty 16,3 x 10<sup>9</sup>/l, ostatní laboratorní výsledky jsou v normě. Přijata k hospitalizaci na Gynekologicko-porodnickou kliniku s diagnózou pánevní zánětlivá nemoc, abscesy v pánvi, IUD in situ 12 let, suspektní aktinomykóza. Provedena extrakce IUD, které po otisku na sklíčko (gramlabilní tyčinky typu *Actinomyces*) odesláno v bujonu na kulturační vyšetření (smíšená mikroaerofilní flóra, *Streptococcus* sp., *Actinomyces* sp., *Porphyromonas* sp., *Peptostreptococcus* sp.). Kultivace moči byla sterilní. Nasazen penicilin 5 mil. inj. i. v. á 6 hod (7 dnů) a metronidazol 500 mg i. v. á 8 hod (7 dnů), podávána analgetika, antiemetika a infuzní terapie. Dne 10. 4. 2017 provedena v celkové anestezii punkce Douglasova prostoru přes zad-

ní poševní stěnu, absces je částečně evakuován a získaný hnis je odeslán na mikroskopické (cytologické) vyšetření (grampozitivní vlákna typu *Actinomyces*) a na kultivaci (sterilní, kultivace na aktinomycety negativní). Poté nastává postupné zlepšení klinického stavu a pokles hodnot CRP (253-185-36). Sedmý den je provedena změna intravenózního penicilinu na amoxicilin 1g tbl. p. o. á 8 hod. a pacientka 9. den dimítována, doma pokračuje v užívání nastavené antibiotické terapie. V pravidelných měsíčních intervalech jsou prováděny ambulantní kontroly na našem pracovišti. Po dvou měsících od počátku antibiotické terapie je ultrazvukové vyšetření bez patologického nálezu v pánvi, laboratorní zánětlivé parametry jsou opakovaně negativní. Po ukončení 6 měsíců trvající antibiotické terapie je vyléčená pacientka předána do péče registrujícího gynekologa.

### DISKUSE

Odhadnout přesnější incidenci aktinomykózy je prakticky nemožné. Jisté je, že v České republice a ostatních vyspělých zemích s dobře dostupnou lékařskou péčí a výbornými hygienickými podmínkami je nejčastější pánevní forma u žen. Aktinomykóza v ostatních lokalizacích je v české literatuře referována pouze ve formě jednotlivých kazuistik, zatímco případy pánevní aktinomykózy jsou popisovány častěji z gynekologických i chirurgických pracovišť [30, 31, 32, 33].

Aktinomykóza je někdy nazývána velkým imitátorem. Jsou popsány případy, kdy cervikofaciální aktinomykóza byla správně diagnostikována až po 6 měsících od začátku příznaků a po několika léčebných kúrách různými antibiotiky [2]. Diagnóza převážně břišní aktinomykózy bývá obtížná pro obraz podobný malignitě nebo zánětlivé příhodě břišní [22, 33]. I v české literatuře jsou popsány případy abdominální a také plicní aktinomykózy, kdy definitivní diagnóza byla stanovena až na základě patologického vyšetření chirurgicky odstraněného preparátu s histologickým nálezem drúz [30, 33]. Zobrazovací metody (CT, UZ, RTG, MRI) mohou pomoci k určení diagnózy, většinou se zobrazí infiltrující masa s rozpadajícími se nekrotickými hmotami. Často bývají zvětšené regionální lymfatické uzliny a nálezu imituje malignitu [34]. Jen 10 % těžkých případů abdominální aktinomykózy je diagnostikováno předoperačně. Operační řešení si často vyžádá akutní stav pacientky nebo je operace indikována pro podezření na malignitu, infekce může být doprovázena vysokými hodnotami onkomarkeru ca 125, pánevní a paraaortální lymfadenopatií (až v 50 %) a ascitem [12]. Některé práce zdůrazňují u břišní aktinomykózy význam ultrazvuku včetně angio zobrazení [16].

Břišní aktinomykóza klasicky vznikala po perforaci akutního zánětu apendixu, ale v roce 1895 byla referována kazuistika pánevní aktinomykózy u ženy, která měla v děloze zavedenou kovovou sponku na vlasy. Primární genitální infekce aktinomykózou byla poprvé popsána v roce 1926 a předpokládalo se, že bakterie migrují z intestinálního traktu do dutiny břišní [35]. Několik případů ve 20. a 30. letech minulého století popsaly pánevní aktinomykózu u žen používajících nitroděložní antikoncepční pesary [36]. Před 50 lety (1967) prokázal Brenner aktinomycety v genitálním traktu žen se zavedeným IUD [37] a přítomnost IUD byla časem definována jako významný rizikový faktor pro vznik

## SOUHRNNÉ SDĚLENÍ

pánevní aktinomykózy ascendentní cestou z dolního genitálu [38, 39].

Podle současné literatury je více než 90 % případů pánevní aktinomykózy spojeno s přítomností IUD [2, 18]. Pánevní aktinomykóza je ale také popisována v souvislosti se zavedením vaginálních pesarů, tamponů, suburetrální antiinkontinenční pásky a po naložení preventivní cerkláže u žen po radikální trachelektomii (fertiltu zachovávající operace pro karcinom děložního hrdla) [11]. IUD i jiné cizorodé materiály traumatizují tkáň, způsobují eroze epitelů, což napomáhá aktivaci aktinomycet a rozvoji onemocnění [19]. Aktinomykotický absces vzniká u žen s IUD v průměru po 8 letech, vzácně je popisován u žen se zavedeným IUD méně než 3 roky [11]. To potvrdily i všechny naše pacientky, které měly zavedeno IUD v délce 6,5 roku až 15 let. Navíc byly silné kuřačky, ale nejednalo se o sociálně slabé jedince se špatnými hygienickými návyky. Při diagnostice jsme postupovali podle navrženého algoritmu (viz graf 1) a u všech pacientek jsme stanovili správnou diagnózu bez nutnosti chirurgické intervence. Jaký ale zvolit postup u asymptomatických žen se zavedeným IUD, kde byly popsány aktinomycety v cytologickém stěru z děložního hrdla odebraném v rámci preventivního gynekologického vyšetření? Přístup není jednoznačný a doporučení v literárních zdrojích se liší. V české literatuře se většinou doporučuje tělísko extrahovat, aby se aktinomycety spontánně eradikovaly a provést kontrolní cytologii za 2 měsíce [11, 12]. Aktinomycety po extrakci IUD nepřebývají v děloze obvykle déle než měsíc (jeden menstruační cyklus). Jiné české učebnice konstatují, že není shoda, zda je vhodné nebo dokonce nutné odstranění IUD [40]. Při perzistenci aktinomycet je ale doporučováno provést vyšetření ultrazvukem k vyloučení přítomnosti tubo-ovariálního abscesu, popř. zkontrolovat laboratorní zánětlivé parametry [12, 40]. Má ale náhodný nálezn aktinomycet signifikantní prognostikou hodnotu pro riziko rozvoje aktivního aktinomykotického pánevního zánětu s tvorbou abscesů? Velmi pravděpodobně nikoliv [5, 38]. Pozitivní stěry na aktinomycety jsou poměrně časté a pánevní aktinomykotické abscesy velmi vzácné. Stanovit skutečné riziko aktinomykózy u nositelky IUD je velmi obtížné až nemožné, určité je ale extrémně nízké [38].

Přehledové práce uvádí v průměru 7% kolonizaci děložního hrdla aktinomycetami u žen se zavedeným IUD, ale ve velmi širokém rozmezí (tab. 1) [11, 12, 36, 38, 39, 41, 42, 43, 44, 45, 46, 47]. Podle některých prací jsou IUD s kovem pravděpodobně méně kolonizována než plastové IUD, ale mnohonásobně méně jsou kolonizována medikovaná IUD s levonorgestrellem [34, 46]. S prodlužující se délkou zavedení se zvyšuje i frekvence zachytu aktinomycet. Ve francouzské práci bylo 15 % cytologických stěrů pozitivních na aktinomycety za 2–3 roky po zavedení IUD, 30 % po 4–5 letech a 50 % po 6–7 letech [16]. Na druhou stranu, pokud mezi extrakcí a zavedením nového IUD nastává jen několikadenní prodleva, kolonizace nového IUD je významně menší. Švýcarská studie uvádí, že u žen s opožděnou reinzercí nového IUD (za 3–5 dnů) byly všechny stěry na aktinomycety za 6 týdnů negativní a za 36 měsíců bylo 73 % žen pozitivních na aktinomycety v první skupině (extrakce a zavedení nového IUD v jedné době) a 33 % žen ve druhé skupině (zavedení nového IUD za 3–5 dnů). Rozdíl ale ne-

byl vzhledem k celkově malému počtu žen zařazených do studie statisticky signifikantní ( $p < 0,17$ ) [45].

**Tabulka 1.** Záchyt aktinomycet (ALO) u žen se zavedeným IUD [39, 40, 41, 42, 43, 44, 45]

**Table 1.** Detection of actinomycetes (ALOs) in women using an IUD [39, 40, 41, 42, 43, 44, 45]

Autor	Počet žen	Prevalence [%]
Hager, 1979	50	8,0
Jones, 1979	300	19,7
deMoraes, 1980	813	12,8
Duguid, 1980	293	14,3
Kanbour, 1980	330	21,2
Sykes, 1981	147	25,8
Gupta 1982	?	6,9
Valicenti, 1982	6450	3,6
Valicenti, 1982	170	7,6
Persson, 1983	478	12,6
Keebler, 1983	68	0,0
Mao, 1984	2 734	2,9
Jarvis, 1985	259	30,8
Nayar, 1985	350	3,4
Mali, 1986	815	7,0
Surico, 1987	221	13,5
Dybdahl, 1991	1 520	11,4
Chatwani, 1994	17 150	7,1
Merki-Feld, 2000	104 s mědí	20,0
	54 s LNG#	2,9
Kalaichelvan, 2006	1 108	13,7
Merki-Feld, 2008*	38	52,6
Kim, 2014**	20 390	0,26

#Levonorgestrel

\*Za 36 měsíců po výměně IUD z důvodu pozitivních ALO.

\*\*Celkový počet žen, ale 80,8 % s pozitivními ALO bylo nositelek IUD.

\*36 months after IUD replacement due to positivity for ALO.

\*\*Total of women, but 80.8% of ALO positives were IUD users.

Persson prokázal aktinomycety u 5 % žen bez ohledu na přítomnost či nepřítomnost IUD [42]. Stejný autor publikoval výsledky longitudinální studie na 10 ženách bez IUD a 5 ženách s IUD, když provedl celkem 1 108 stěrů z hrdla dělohy, pochvy a perinea v intervalech dvou měsíců. Aktinomycety byly zjištěny v 6 % vzorcích z hrdla dělohy, ve 14 % v pochvě a v 27 % na hrázi a výsledky nebyly závislé na přítomnosti IUD [48]. Persson uzavírá, že „A. israelii je normální běžnou florou v genitálním traktu a přítomnost aktinomycet v genitálním traktu nepredikuje rozvoj pánevní aktinomykózy i u žen s IUD“ [48].

Navíc cytologický stěr může být falešně pozitivní, což bývá způsobeno přítomností jiných mikrobu (Candida, Aspergillus, Nocardia, Leptothrix, koky) nebo příměsí umělých vláken z IUD [38]. Právě tyto falešné pozitivní nálezy mohou částečně vysvětlovat častý průkaz ALO (Actinomycetes-like Organisms). Senzitivita cytologického

stěru pro ALO je velmi limitující. Petini provedl studii, kdy 18 % cytologických stěrů s popsány ALO bylo ve druhém čtení jiným zkušeným cytopatologem odečteno s odlišným výsledkem [39].

Riziko pánevní aktinomykózy musí být velmi nízké, pravděpodobnost rozvoje infekce u žen s průkazem ALO v dolním genitálním traktu musí být výrazně menší než 1/1000. Z těchto důvodů může být IUD u asymptomatických žen s průkazem ALO v cytologickém stěru ponecháno in situ, což uvedly ve svých doporučeních i odborné společnosti ve Velké Británii (UK Faculty of Family Planning) a v USA (Planned Parenthood Federation of America) [38, 49, 50]. Pacientky by ale měly být informovány o zvyšujícím se riziku klinického projevu infekce s prodlužující se délkou zavedení IUD [50].

Aktinomykóza se může rozvinout ve velmi devastující onemocnění, ale i velmi těžké případy jsou zcela vyléčitelné dlouhodobou antibiotickou terapií. Některé následky infekce (např. adheze) nemůže antibiotická léčba ovlivnit. Intravenózní léčebná schémata penicilinem, která jsou opakovaně uváděna v české i světové literatuře, byla navržena v 50. letech minulého století a od té doby se nezměnila. Pokud stav pacienta nevyžaduje hospitalizaci, je iniciální intravenózní léčba z dnešního pohledu podle některých odborníků nadbytečná a stejného efektu lze docílit pouze perorální terapií [29, 50]. Nejlepší jsou tyto možnosti:

1. amoxicilin tbl. 1000mg á 8 hod (nutno dodržovat přesně čas užívání, existuje riziko postantibiotické kolitidy);
2. doxycyklin 100 mg na každých 30 kg hmotnosti pacienta denně v jedné nebo ve dvou dávkách (výhodnější pro pacienty s nepravidelným denním režimem – práce na směny apod., doxycyklin má ale relativně často nežádoucí účinky jako je nauzea, intolerance některých potravin, fotosenzibilizace);
3. klindamycin 300 mg á 8 hod nebo 600 mg á 12 hod (nutno užívat s jídlem, při dlouhodobém užívání existuje též určité riziko postantibiotické kolitidy) [29].

Často doporučovaný erytromycin již není v ČR registrován a makrolidová antibiotika nejsou obecně pro léčbu aktinomykózy příliš vhodná.

## ZÁVĚR

V České republice je nejčastější pánevní aktinomykóza u žen, ostatní formy jsou velmi vzácné. Nejedná se o příliš časté onemocnění, ale může způsobit závažný dlouhodobý zdravotní problém s těžkými následky. I rozsáhlé nálezy aktinomykotického zánětu lze zcela vyléčit běžně dostupnými antibiotiky. Operační výkony by měly být vyhrazeny jen pro akutní případy náhlé příhody břišní. U bezpříznakových žen s nálezem ALO v cytologickém stěru z děložního hrdla může být IUD ponecháno in situ. Ženy by měly být poučeny, že s prodlužující se délkou zavedení IUD se významně zvyšuje riziko aktivního pánevního zánětu s tvorbou abscesů, IUD by mělo být zavedeno maximálně na 5 let.

## Seznam zkratk

ALO – Actinomyces-like Organisms, aktinomycetám podobné organismy  
CO<sub>2</sub> – oxid uhličitý

CRP	– C reaktivní protein, laboratorní marker zánětu, norma do 5 mg/l
CT	– Computed Tomography, počítačová tomografie, zobrazovací vyšetření
ČR	– České republika
DNA	– deoxyribonucleic acid, deoxyribonukleová kyselina
FISH	– fluorescence in situ hybridization, cytogenetická metoda s využitím fluorescenčních sond
HIV	– human immunodeficiency virus, virus lidské imunitní nedostatečnosti
IUD	– intrauterine device, nitroděložní tělísko
MALDI	– matrix assisted laser desorption/ionization, spektrofotometrické určení proteinového profilu bakterie
MRI	– magnetic resonance imaging, magnetická rezonance, zobrazovací vyšetření
PAMRAC	– pseudoactinomycotic radiate granules, pseudoaktinomykotická paprskovitá granula
PCR	– Polymerase Chain Reaction, polymerázová řetězová reakce, zmmožnění úseku DNA založené na principu replikace nukleových kyselin
rRNA	– ribosomal ribonucleic acid, ribozomální ribonukleová kyselina
RTG	– rentgen, zobrazovací vyšetření
TOF	– time-of-flight, detektor doby letu
USA	– United States of America, Spojené státy americké
UZ	– ultrazvuk, zobrazovací vyšetření

## LITERATURA

1. Beneš J, et al. Aktinomykóza in Infekční lékařství, Praha Galen 2009 (1.vydání): 267–268. ISBN 978-80-7262-644-1.
2. Boyanova L, Kolarov R, Mateva L, et al. Actinomycosis: a frequently forgotten disease. *Future Microbiol.* 2015;10(4):613–628.
3. Moniruddin ABM, Begum H, Nahar K. Actinomycosis: an update. *Medicine Today*, 2010; 22:43–47.
4. Acevedo F, Baudrand R, Letelier LM, et al. Actinomycosis: a great pretender. Case reports of unusual presentations and a review of the literature. *Int. J. Infect. Dis.* 2008;12(4):358–362.
5. Lippes J. Pelvic actinomycosis: a review and preliminary look at prevalence. *Am J Obstet Gynecol*, 1999;180:265–269.
6. Israel J. Neue beobachtungen aus dem Gebiete der Mykosen des Menschen. *Arch Pathol Anat*, 1878;74:15–53.
7. Rao JU, Rash BA, Nobre MF, et al. *Actinomyces naturae* sp. nov., the first *Actinomyces* sp. isolated from a non-human or animal source. *Antonie Van Leeuwenhoek*, 2012;101(1): 155–168.
8. Japanese Society of Chemotherapy Committee on guidelines for treatment of anaerobic infections; Japanese Association for Anaerobic Infection Research. Chapter 2–12–1. Anaerobic infections (individual fields): actinomycosis. *J. Infect. Chemother*, 2011;17(Suppl. 1):119–120.
9. Moghimi M, Salentijn E, Debets-Ossenkop Y, et al. Treatment of cervicofacial actinomycosis: a report of 19 cases and review of literature. *Med. Oral Patol. Oral Cir. Bucal*, 2013;18(4):e627–e632.
10. Reichenbach J, Lopatin U, Mahlaoui N, et al. *Actinomyces* in chronic granulomatous disease: an emerging and unanticipated pathogen. *Clin. Infect. Dis.* 2009;49(11):1703–1710.
11. Mašata J a kol. Aktinomykóza in Infekce v gynekologii, Praha Maxdorf 2017 (3. vydání): 163–167. ISBN 978-80-7354-531-6.
12. Kolařík D, Halaška M, Feyereisl J. *Repetitorium gynekologie*. Praha Maxdorf 2011 (1. vydání):548. ISBN: 978-80-7345-267-4.



## SOUHRNNÉ SDĚLENÍ

13. Simpson RS, Read RC. Nocardiosis and actinomycosis. *Medicine*, 2014; 42:23–25.
14. Al-Ahmad A, Ameen H, Pelz K, et al. Antibiotic resistance and capacity for biofilm formation of different bacteria isolated from endodontic infections associated with root-filled teeth. *J. Endod*, 2014;40(2):223–230.
15. Carrillo M, Valdez B, Vargas L, et al. In vitro *Actinomyces israelii* biofilm development on IUD copper surfaces. *Contraception*, 2010;81(3):261–264.
16. Marret H, Wagner N, Ouldamer L, et al. Pelvic actinomycosis: just think of it. *Gynecol. Obstet. Fertil*, 2010;38(5):307–312.
17. Sinhasan SP. Actinomycotic splenic abscess: a rare case report. *Indian J. Pathol. Microbiol*, 2011;54:638–639.
18. Matsuda K, Nakajima H, Khan KN, et al. Preoperative diagnosis of pelvic actinomycosis by clinical cytology. *Int. J. Womens Health*, 2012;4:527–533.
19. Valour F, Sénéchal A, Dupieux C, et al. Actinomycosis: etiology, clinical features, diagnosis, treatment, and management. *Infect Drug Resist*, 2014;7:183–197.
20. Health Protection Agency. Identification of anaerobic *Actinomyces* species. UK Standards for Microbiology Investigations. Dostupné na [www: www.gov.uk/government/uploads/system](http://www.gov.uk/government/uploads/system).
21. Lo Muzio L, Favia G, Lacaita M, et al. The contribution of histopathological examination to the diagnosis of cervico-facial actinomycosis: a retrospective analysis of 68 cases. *Eur. J. Clin. Microbiol. Infect Dis*, 2014;33(11):1915–1918.
22. García-García A, Ramírez-Durán N, Sandoval-Trujillo H, et al. Pelvic Actinomycosis. *Can J Infect Dis Med Microbiol*, 2017;2017:9428650.
23. O'Brien PK, Roth-Mayo LA, Davis BA. Pseudo-sulfur granules associated with intrauterine contraceptive devices. *Am J Clin Pathol*, 1981;75:822–825.
24. Bhagavan BS, Ruffier J, Shinn B. Pseudoactinomycotic radiate granules in the lower female genital tract: relationship to the Splendore-Hoeppli phenomenon. *Hum Pathol*, 1982; 13:898–904.
25. McHugh KE, Sturgis CD, Procop GW, et al. The cytopathology of *Actinomyces*, *Nocardia*, and their mimickers. *Diagn Cytopathol*, 2017;45(12):1105–1115.
26. Persson E, Holmberg K. Study of precipitation reactions to *Actinomyces israelii* antigens in uterine secretions. *J Clin Pathol*, 1985;38:99–102.
27. Flynn AN, Lyndon CA, Church DL. Identification by 16S rRNA gene sequencing of an *Actinomyces hongkongensis* isolate recovered from a patient with pelvic actinomycosis. *J. Clin. Microbiol*, 2013;51(8):2721–2723.
28. Kaya D, Demirezen Ş, Hascelik G, et al. Comparison of PCR, culturing and Pap smear microscopy for accurate diagnosis of genital *Actinomyces*. *J. Med. Microbiol*, 2013;62(Pt 5): 727–733.
29. Beneš J. Antibiotika: systematika, vlastnosti, použití. Praha Grada Publishing, 2018 (1. vydání):112–142, 539–564. ISBN 978-80-271-0636.
30. Janík M, Sauka C, Kudláč M, et al. Aktinomykoza plic predstierajúca pancoastoidny rakovinový nádor. *Rozhl Chir*, 2006;6:266–268.
31. Kepák T, Zapletal O, Skotáková J, et al. Aktinomykóza břišní stěny a retroperitonea mimikující nádor přední břišní stěny. *Čes-slov Pediat*, 2003;58(3):141–143.
32. Petroušová L, Rožnovský L, Hrbač T, et al. Aktinomykoza mozku – kazuistiky. *Česk Slov Neurol*, 2009;105(3):270–273.
33. Majerník J, Bis D, Hanousek P, et al. Břišní aktinomykóza – 3 kazuistiky a přehled literatury. *Rozhl Chir*, 2013;92(5):260–263.
34. Perez-Lopez FR, Tobajas JJ, Chedraui P. Female pelvic actinomycosis and intrauterine contraceptive devices. *Open Access J.Contracept*, 2010;1:35–38.
35. Draper J, Studdiford W. Report of a case of actinomycosis of the tubes and ovaries. *Am J Obstet Gynecol*, 1926;11:603–608.
36. Schiffer MA, Elguezabal A, Sultana, M, et al. Actinomycosis infections associated with intrauterine contraceptive devices. *Obstet Gynecol*, 1975;45:67–72.
37. Brenner R, Gehring S. Pelvic actinomycosis in the presence of an endocervical contraceptive device. *Obstet Gynecol*, 1967;29:71–73.
38. Westhoff C. IUDs and colonization or infection with *Actinomyces*. *Contraception*, 2007;75(6 Suppl):S48–S50.
39. Pettiti DB, Yamamoto D, Morgenstern N. Factors associated with actinomyces-like organisms on Papanicolaou smear in users of intrauterine contraceptive devices. *Am J Obstet Gynecol*, 1983;145:338–341.
40. Roztočil A. Moderní gynekologie, Grada Publishing 2011, Praha, 1. vydání:198–199. ISBN 978-80-247-2832-2.
41. Fiorino AS. Intrauterine contraceptive device-associated actinomycotic abscess and *Actinomyces* detection on cervical smear. *Obstet Gynecol*, 1996;87:142–149.
42. Persson E. Genital actinomycosis and actinomyces israelii in the female genital tract. *Adv Contracept*, 1987;3:115–123.
43. Kalaichelvan V, Maw AA, Singh K. Actinomyces in cervical smears of women using the intrauterine device in Singapore. *Contraception*, 2006;73(4):352–355.
44. Kim YJ, Youm J, Kim JH, Jee BC. Actinomyces-like organisms in cervical smears: the association with intrauterine device and pelvic inflammatory diseases. *Obstet Gynecol Sci*, 2014;57(5):393–396.
45. Merki-Feld GS, Rosselli M, Imthurn B. Comparison of two procedures for routine IUD exchange in women with positive Pap smears for actinomyces-like organisms. *Contraception*, 2008;77(3):177–180.
46. Merki-Feld GS, Lebeda E, Hogg B, et al. The incidence of actinomyces-like organisms in Papanicolaou-stained smears of copper- and levonorgestrel-releasing intrauterine devices. *Contraception*, 2000;61(6):365–368.
47. Valicenti J, Pappas A, Graber C, et al. Detection and prevalence of IUD-associated actinomyces colonisation and related morbidity. *JAMA*, 1982;247:1149–1152.
48. Persson E, Holmberg K. A longitudinal study of *Actinomyces israelii* in the female genital tract. *Acta Obstet Gynecol Scand*, 1984;63:207–216.
49. Caylay J, Fotherby K, Guillebaud J, et al. Recommendations for clinical practice: Actinomyces-like organisms and intrauterine contraceptives. *Br J Fam Plan*, 1998;23:137–138.
50. Sehnal B, Beneš J, Kolářová Z, et al. Pánevní aktinomykóza a IUD. *Čes Gynek*, 2018; 83(5): 386–390.

Do redakce došlo dne 24. 8. 2018.

Adresa pro korespondenci:

**as. MUDr. Borek Sehnal, Ph.D.**

Gynekologicko-porodnická klinika  
Nemocnice Na Bulovce a 1. LF UK  
Budínova 2  
180 00 Praha 8  
e-mail: boreksehnal@seznam.cz

# In-vivo mezidruhový přenos KPC karbapenemázy u dlouhodobě léčené pacientky

Polcarová P.<sup>1</sup>, Hobzová L.<sup>2</sup>, Kukla R.<sup>3</sup>, Skořepa P.<sup>4</sup>, Smetana J.<sup>1</sup>, Šošovičková R.<sup>1</sup>, Chlábek R.<sup>1</sup>

<sup>1</sup>Katedra epidemiologie, Fakulta vojenského zdravotnictví Univerzity obrany, Hradec Králové

<sup>2</sup>Oddělení nemocniční hygieny, Fakultní nemocnice Hradec Králové

<sup>3</sup>Ústav klinické mikrobiologie, Fakultní nemocnice Hradec Králové

<sup>4</sup>III. interní gerontometabolická klinika, Fakultní nemocnice Hradec Králové

## SOUHRN

Nárůst výskytu multirezistentních bakteriálních kmenů představuje jeden ze závažných problémů současného zdravotnictví. Tyto patogeny jsou častou příčinou nosokomiálních nákaz, které jsou spojené s omezenými terapeutickými možnostmi a vyšší mortalitou. Prezentován je neobvyklý případ záchytu čtyř různých druhů producentů (*Citrobacter freundii*, *Klebsiella pneumoniae*, *Escherichia coli*, *Morganella morganii*) shodné karbapenemázy typu KPC-2 u jediné pacientky v průběhu dlouhodobé kom-

plikované hospitalizace. K šíření rezistence na ostatní druhy pravděpodobně došlo horizontálním přenosem plazmidů obsahujících geny *blaKPC-2*. Implementace přísných protiepidemických opatření zabránila dalšímu šíření těchto karbapenem-rezistentních bakterií.

## KLÍČOVÁ SLOVA

multirezistence – karbapenemáza – KPC-2 – mezidruhový přenos – protiepidemická opatření

## ABSTRACT

Polcarová P., Hobzová L., Kukla R., Skořepa P., Smetana J., Šošovičková R., Chlábek R.: *In-vivo interspecies transmission of carbapenemase KPC in a long-term treated female patient*

The increasing incidence of multiresistant bacterial strains is currently a serious health concern. These pathogens are often the cause of nosocomial infections with limited treatment options and high fatality rates. A case report is presented of an uncommon detection of four different species (*Citrobacter freundii*, *Klebsiella pneumoniae*, *Escherichia coli*, and *Morganella*

*morganii*) producing the same type of carbapenemase, KPC-2, in a female patient during her complicated long-term hospital stay. Resistance was probably spread to other species by horizontal transmission of plasmids carrying the *blaKPC-2* genes. The implementation of strict anti-epidemic measures prevented further spread of these carbapenem-resistant bacteria.

## KEYWORDS

multiresistance – carbapenemase – KPC-2 – interspecies transmission – anti-epidemic measures

Epidemiol. Mikrobiol. Imunol., 68, 2019, č. 2, s. 99–102

## ÚVOD

V současnosti dochází k nezanedbatelnému nárůstu výskytu multirezistentních gramnegativních bakterií, které se úspěšně šíří v mnoha zemích světa. Jedná se především o nefermentující gramnegativní tyčinky z rodu *Pseudomonas* a *Acinetobacter* a také o bakterie z řádu *Enterobacterales*, jako například *Escherichia coli* a *Klebsiella pneumoniae* [1]. Druhy z uvedené čeledi se řadí k běžným původcům jak nosokomiálních, tak i komunitních nákaz. Způsobují více či méně závažná onemocnění urogenitálního, gastrointestinálního a respiračního traktu, ale také komplikovanější infekce typu peritonitidy, meningitidy či fatální sepse. Z klinického i epidemiologického hlediska je velmi závažný nárůst výskytu rezistence ke karbapenemům podmíněné produkcí karbapenemáz a to zejména u enterobakterií (CPE – Carbapenemase Producing *Enterobacteriaceae*, karbapenemázy produkující enterobakterie). Naprostá většina karbapenemáz je kódována geny na mobilních genetických elementech, které

se mohou u enterobakterií mezidruhově velmi rychle šířit [2]. Karbapenemy jsou vzhledem ke svému širokospektrému účinku považovány za antibiotika poslední volby pro terapii závažných infekcí. Působí baktericidně na klinicky významné druhy z čeledi *Enterobacteriaceae* včetně těch, které produkují širokospektré beta-laktamázy (ESBL), beta-laktamázy typu AmpC a na citlivé pseudomonády a acinetobaktery [3]. Bakterie produkující karbapenemázy mohou v závislosti na typu enzymu (KPC, IMP, VIM, NDM nebo OXA-48) a úrovni jeho exprese vykazovat v různé míře rezistenci k beta-laktamovým antibiotikům včetně karbapenemů. Uvedené kmeny bývají často rezistentní i k dalším skupinám antibiotik, například k aminoglykosidům a fluorochinolonům [1, 4]. Citlivost CPE pak zůstává zpravidla zachována ke kolistinu, fosfomycinu či tigecyklinu, avšak in vivo účinek těchto antibiotik je špatně předvídatelný [5, 6]. Karbapenemázy jsou klasifikovány do několika skupin, z nichž ve světě nejvíce rozšířené jsou karbapenemázy typu KPC (*Klebsiella pneumoniae* carbapenemase) [7]. V sou-

## KRÁTKÉ SDĚLENÍ

časné době je známo devatenáct variant KPC, z nichž nejčastější jsou KPC-2 a KPC-3 [8]. Geny pro KPC jsou typicky lokalizovány na mobilních genetických elementech (např. plazmidech), což usnadňuje jejich horizontální přenos mezi druhy z čeledi *Enterobacteriaceae*. Tento mechanismus přenosu současně umožňuje jejich snadné šíření v populaci bakterií [1, 9].

CPE jsou častými původci nozokomiálních nákaz. Invazivní infekce způsobené kmeny produkujícími karbapenemázy postihují převážně osoby po transplantaci orgánů nebo kmenových buněk a také dlouhodobě léčené nebo ventilované pacienty, kterým jsou podávána širokospektrá antibiotika. Léčba infekcí způsobených CPE je komplikovaná a značně omezená. Je spojená nejen s rostoucími náklady na zdravotní péči, ale i zvýšeným rizikem úmrtí infikovaných pacientů [10, 11, 12].

### KAZUISTIKA

Pacientka (45 roků) byla na počátku srpna 2015 přijata do spádové nemocnice pro jeden den trvající bolesti břicha s opakovaným zvracením. Na základě klinického nálezu a výsledků komplementárních vyšetření byla stanovena diagnóza akutní pankreatitidy toxonutritivní etiologie. Stav nemocné se od počátku progresivně zhoršoval a 4. den hospitalizace došlo k rozvoji multiorgánového selhání s rozvojem syndromu akutní dechové tísně s nutností umělé plicní ventilace. Pacientka byla přeložena na interní jednotku intenzivní péče Fakultní nemocnice Hradec Králové. Pro nekrózu pankreatu a rozvoj peripankreatických infiltrátů doprovázených septickým šokem byla provedena chirurgická revize s drenáží, která vyústila v laparostoma. Pooperačně došlo ke zlepšení

a stabilizaci stavu. Stav pacienty však následně zkomplikoval vznik mnohočetných střevních píštělí. V průběhu pokračující dlouhodobé mnohaměsíční hospitalizace následovala celá řada dalších komplikací jako recidivující pneumonie, recidivující urosepse, kolitida, recidivující cholangitidy, krvácení z erodované lienální tepny, flegmony kůže v okolí rány. Finálně vše vyústilo v absenci možnosti terapeutického ovlivnění celkového stavu a pacientka umírá po 18měsíční hospitalizaci na septický šok.

### Mikrobiologie

Vzhledem k opakujícím se infekčním komplikacím a septickým stavům způsobeným zpravidla multirezistentními kmeny *Pseudomonas aeruginosa* a enterobakteriemi produkujícími ESBL byla od počátku pacientka léčena kombinacemi antibiotik – piperacilin-tazobaktam, meropenem, metronidazol, kolistin a tigecyklin.

Po třech měsících hospitalizace (listopad 2015) byl ve výtěru z rekta pacientky v rámci screeningu designovaného pro multirezistentní kmeny vykultivován kmen *Citrobacter freundii* rezistentní ke všem testovaným beta-laktamům včetně karbapenemů (tab. 1). Během následujících čtrnácti měsíců byl tento kmen u pacientky opakovaně zachycen zejména v tekutině z břišních drénů, ve výtěrech rekta a také z močového katetru. V srpnu 2016, tedy rok od počátku hospitalizace, byla z močového katetru dále vykultivována karbapenem-rezistentní *K. pneumoniae*. V listopadu 2016 byla z močového katetru vykultivována *E. coli* rezistentní ke karbapenemům a v prosinci 2016 i karbapenem-rezistentní *Morganella morganii*. Tabulka 1 uvádí hodnoty minimální inhibiční koncentrace (MIC) těchto čtyř karbapenem-rezistentních bakteriálních kmenů k vybraným antibiotikům při jejich prvním záchytu.

**Tabulka 1.** Hodnoty MIC vybraných antibiotik při prvním záchytu enterobakterií produkujících karbapenemázy typu KPC-2  
**Table 1.** MICs of selected antibiotics at the time of the first detection of KPC-2-producing enterobacteria

Kmen	Datum izolace	MIC (µg/ml) antibiotik <sup>2</sup>															
		Amp	Ams	Tzp	Ctx	Caz	Fep	Atm	Imp	Mem	Gen	Amk	Tob	Sxt	Cip	Col	Tgc
<i>C. freundii</i>	11/2015	>64	>64	>64	>8	>16	>16	>16	>32	>16	>32	16	>8	>64	>8	4	1
<i>K. pneumoniae</i>	09/2016	>64	>64	>64	>8	>16	>16	>16	>32	>16	>32	16	>8	>64	>8	>16	1
<i>E. coli</i> <sup>3</sup>	11/2016	>64	>64	>64	4	4	2	>16	32	4	2	>32	>8	0,06	≤0,06	≤0,06	0,25
<i>M. morganii</i>	12/2016	>64	>64	>64	>8	8	>16	>16	16	8	2	32	8	>64	8	>16	0,5

Citlivost kmenů k antibiotikům byla hodnocena podle metodiky EUCAST<sup>1</sup>.

<sup>1</sup>Kmeny s hodnotami MIC meropenemu a imipenemu > 8 µg/ml jsou k těmto antibiotikům rezistentní. Některé izoláty produkující karbapenemázy mohou být podle aktuálních breakpointů hodnoceny jako citlivé, jelikož nižší úroveň exprese (nebo typ) karbapenemázy nemusí ovlivnit výslednou citlivost. Pro screening karbapenemáz se proto využívá hraniční hodnota meropenemu o koncentraci > 0,125 µg/ml [21].

<sup>2</sup>Amp – ampicilin, Ams – ampicilin-sulbaktam, Tzp – piperacilin-tazobaktam, Ctx – cefotaxim, Caz – ceftazidim, Fep – cefepim, Atm – aztreonam, Imp – imipenem, Mem – meropenem, Gen – gentamicin, Amk – amikacin, Tob – tobramycin, Sxt – trimetoprim-sulfametoxazol, Cip – ciprofloxacin, Col – kolistin, Tgc – tigecyklin

<sup>3</sup>V tabulce jsou uvedeny MIC prvního záchytu KPC u enterobakterií. U dalších izolátů *E. coli* v čase se hodnoty MIC u Caz, Ctx, Fep a Mem zvýšily.

Antibiotic susceptibility of strains was evaluated in accordance with the EUCAST criteria<sup>1</sup>.

<sup>1</sup>Strains with meropenem and imipenem MICs of > 8 µg/ml are considered resistant to these antibiotics. Some carbapenemase-producing isolates can be classified as susceptible according to the current breakpoints as a lower carbapenemase expression level (or type) may not affect the resultant susceptibility. Therefore, for carbapenemase screening, a cut-off meropenem value at a concentration of > 0.125 µg/ml is used [21].

<sup>2</sup>Amp – ampicillin, Ams – ampicillin-sulbactam, Tzp – piperacillin-tazobactam, Ctx – cefotaxime, Caz – ceftazidime, Fep – cefepime, Atm – aztreonam, Imp – imipenem, Mem – meropenem, Gen – gentamicin, Amk – amikacin, Tob – tobramycin, Sxt – trimethoprim-sulfamethoxazole, Cip – ciprofloxacin, Col – colistin, Tgc – tigecycline

<sup>3</sup>The table presents the MICs at the time of the first detection of KPC in enterobacteria. In other *E. coli* isolates, the Caz, Ctx, Fep, and Mem MICs increased over time.

MIC byla zjištěna mikrodiluční metodou (Erba-Lachema, CZ) nebo E-testem (Etest®, BioMerieux, Francie). Produkce karbapenemázy u izolovaného *C. freundii* byla ověřena fenotypově diagnostickou soupravou ROSCO diagnostika. Byla zjištěna synergie kombinace meropenemu s kyselinou fenylboritou a kmen byl suspektně považován za producenta karbapenemázy KPC. Genotypová konfirmace KPC karbapenemázy byla provedena detekcí genu *blaKPC* in-house metodou real-time PCR s pozitivním výsledkem. Sekvence primerů a sond byly převzaty z publikace Monteiro et al. 2012 [13]. Kmeny byly rovněž odeslány ke konfirmaci do Státního zdravotního ústavu (Národní referenční laboratoř pro antibiotika), kde byla produkce karbapenemázy potvrzena detekcí hydrolýzy meropenemu na MALDI-TOF MS a průkazem genu *blaKPC*. Stejným způsobem byly vyšetřeny i následně izolované karbapenem-rezistentní kmeny, u kterých byla potvrzena produkce shodné karbapenemázy. Na přítomnost karbapenemázy byla vyšetřena také multirezistentní *P. aeruginosa*, u které byla pomocí výše uvedených fenotypových i genotypových metod prokázána metalo- $\beta$ -laktamáza typu IMP [13].

## DISKUSE

Kazuistika popisuje výskyt čtyř různých druhů enterobakterií produkujících karbapenemázu typu KPC u jediné pacientky. Záchyt více druhů CPE produkující stejný typ karbapenemázy u jednoho pacienta je nezvyklý. V Evropě byl první případ přenosu KPC karbapenemázy z *K. pneumoniae* na *E. coli* popsán v roce 2011 [14]. V prezentovaném případě je zajímavé, že po záchytu *C. freundii* produkujícího KPC-2 u pacientky, byl další KPC-2 produkující druh (*K. pneumoniae*) izolován o deset měsíců později, přičemž další následující KPC-2 produkující bakterie (*E. coli* a *M. morganii*) byly zachyceny již v poměrně rychlém sledu jednoho až dvou měsíců. Před hospitalizací prezentované pacientky se na uvedeném oddělení jednotky intenzivní péče kmen *C. freundii* s genem *blaKPC-2* vyskytl u 4 pacientů (u 1 ženy a 3 mužů). První případ byl zachycen v roce 2013, druhý v roce 2014 a další dva případy v roce 2015. Mimo uvedené oddělení se KPC-2 pozitivní *C. freundii* ještě vyskytl u pacienta urologické kliniky v roce 2015. U všech ostatních pacientů se jednalo o infekci močových cest, kdy byl původce zachycen z permanentního katétru. Epidemiologie těchto kmenů je však nejasná.

U prezentovaného případu se předpokládá, že v průběhu hospitalizace pacientky, kdy byla dlouhodobě podávána kombinace širokospektrých antibiotik, došlo k přenosu plazmidů obsahujících gen *blaKPC-2* z *C. freundii* na ostatní enterobakterie (*K. pneumoniae*, *E. coli* a *M. morganii*). Uvedenou hypotézu podporuje publikovaná studie, kde byla zjištěna přítomnost stejného plazmidu nesoucího gen *blaKPC-2* u dvou ze čtyř diskutovaných kmenů. U zbylých dvou izolátů byly identifikovány dva různé typy plazmidů nesoucích gen *blaKPC-2*, což naznačuje schopnost enterobakteriálních plazmidů se vyvíjet [15]. Skutečnost, že může docházet k horizontálnímu přenosu genů KPC rezistence mezi různými druhy enterobakterií dosvědčuje i řada dalších studií a podobné klinické případy [12, 16, 17, 18].

Česká republika je i přes nárůst výskytu karbapenemáza produkujících bakterií v posledních letech stále řazena mezi státy s velmi nízkým výskytem CPE [19]. Přesto je

však důležité situaci nepodceňovat, i vzhledem k případu, který je zde prezentován. Česká republika je zapojena do několika mezinárodních projektů zabývajících se problematikou produkce karbapenemáz u enterobakterií a pseudomonád, a to prostřednictvím Národní referenční laboratoře pro antibiotika Státního zdravotního ústavu a Ústavu mikrobiologie Lékařské fakulty Univerzity Karlovy v Plzni. Při výskytu bakterií produkujících karbapenemázu je třeba dodržovat Metodický pokyn vydaný Ministerstvem zdravotnictví [20]. V něm se odrážejí i zkušenosti z Izraele a Polska, kde se podařilo šíření CPE omezit.

Na úrovni Fakultní nemocnice Hradec Králové se kontrolou výskytu rezistentních bakteriálních kmenů intenzivně zabývá tým pro kontrolu infekcí, který sleduje aktuální rizika a stanovuje konkrétní cíle a intervence. Cílem intervencí, které vycházejí z podkladů lokální surveillance, je kontrola výskytu rezistentních bakteriálních kmenů a zamezení jejich nekontrolovanému šíření. Od nálezu prvního producenta karbapenemázy typu KPC-2 u prezentované pacientky byla zavedena nejprůběžnější protiepidemická opatření, která se aplikují vždy v případě hospitalizace pacienta s nálezem kmene produkujícího karbapenemázu. Tato opatření vycházejí z Metodického pokynu Ministerstva zdravotnictví a spočívají v přísné izolaci pacienta, bariérové péči s vyčleněným ošetřujícím personálem, speciálním režimu při léčebných výkonech, pravidelném screeningu (1krát týdně výtěr z rekta a chronických ran), který pokračuje ještě cca 1 měsíc po propuštění nebo překlada pacienta s nálezem CPE apod. [20]. V případě překlada pacienta do jiného zdravotnického zařízení nebo zařízení následné péče či při propuštění do domácí péče je přijímající zařízení nebo rodina předem informována o jeho epidemiologickém stavu. Údaj o pozitivitě je též předáván orgánu ochrany veřejného zdraví, který v případě potřeby nastavuje a kontroluje protiepidemická opatření. Pacient s pozitivním nálezem bakteriálního kmene produkujícího karbapenemázu má v nemocničním systému zaveden tzv. epidemiologický příznak, který upozorňuje při každém otevření elektronické zdravotnické dokumentace všechny zdravotníky pečující o pacienta o této skutečnosti, a umožňuje tak zavést a dodržovat výše uvedená protiepidemická opatření. Uplatňování přísných protiepidemických opatření a efektivní antibiotická politika ve Fakultní nemocnici v Hradci Králové udržují relativně nízký výskyt karbapenem-rezistentních kmenů včetně producentů karbapenemáz. Díky zavedení a dodržování těchto opatření v rámci prezentované kazuistiky nedošlo k epidemickému šíření původců produkujících KPC-2 karbapenemázu na další pacienty inkriminovaného oddělení ani na jiné kliniky v nemocnici.

## ZÁVĚR

Celosvětové šíření CPE a dalších multirezistentních bakterií představuje v současnosti jednu z nejvýznamnějších hrozeb v oblasti zdravotnictví. Terapeutické možnosti infekcí způsobených těmito patogeny jsou velmi omezené, což následně souvisí s vysokou mortalitou postižených pacientů. Zásadní podíl na tomto fenoménu má zcela jistě značné užívání širokospektrých antibiotik, které umožňuje jednak vznik rezistence, ale také in vivo horizontální přenos genů rezistence mezi jednotlivými

## KRÁTKÉ SDĚLENÍ

druhy. U kmenů enterobakterií se sníženou citlivostí ke karbapenemům je nutné vyloučit nebo potvrdit suspektního producenta karbapenemázy s použitím dnes již mnoha komerčně dostupných screeningových rychlých testů. Při výskytu bakterií produkujících karbapenemázy je nezbytné dodržování přísných protiepidemických opatření, aby se zabránilo jejich šíření ve zdravotnickém zařízení.

## LITERATURA

- Hrabák J, Žemličková H. Výskyt multirezistentních gramnegativních bakterií v českých nemocnicích – upozornění na problém šíření bakterií produkujících transferabilní karbapenemázy. Dostupné na [www: <http://www.sneh.cz/\\_soubory/\\_clanky/12.pdf >](http://www.sneh.cz/_soubory/_clanky/12.pdf).
- Nordmann P, Naas T, Poirel L. Global spread of carbapenemase – producing *Enterobacteriaceae*. *Emerg Infect Dis*, 2011;17(10):1791–1798.
- Hrabák J, Jakubů V, Španělová P, et al. Výskyt *Enterobacteriaceae* produkující karbapenemázy (CPE) v České republice v období červen 2012 – duben 2014. *Zprávy CEM (SZÚ, Praha)*, 2014;23(4):137–140.
- Giske ChG, Martinez-Martinez L, Canton R, et al. Návod EUCAST pro detekci mechanismů rezistence a specifické rezistence s klinickým a/nebo epidemiologickým významem. Verze 2.0., 2017. Dostupné na [www: http://www.szu.cz/uploads/documents/CeM/NRLs/atb/EUCAST/EUCAST\\_mechanismy\\_rezistence\\_v2\\_2017.pdf](http://www.szu.cz/uploads/documents/CeM/NRLs/atb/EUCAST/EUCAST_mechanismy_rezistence_v2_2017.pdf).
- Morrill HJ, Pogue JM, Kaye KS, et al. Treatment options for carbapenem – resistant *Enterobacteriaceae* infections. *Open Forum Infect Dis*, 2015;2(2):ofv050.
- Doi Y, Paterson DL. Carbapenemase – producing *Enterobacteriaceae*. *Semin Respir Crit Care Med*, 2015;36(1):74–84.
- van Duin D, Doi Y. The global epidemiology of carbapenemase-producing *Enterobacteriaceae*. *Virulence*, 2017;8(4):460–469.
- Porreca AM, Sullivan KV, Gallagher JC. The epidemiology, evolution, and treatment of KPC-producing organisms. *Curr Infect Dis Rep*, 2018;20:13.
- Andrade LN, Curiao T, Ferreira JC, et al. Dissemination of blaKPC-2 by the spread of *Klebsiella pneumoniae* clonal complex 258 clones (ST258, ST11, ST437) and plasmids (IncFII, IncN, IncL/M) among *Enterobacteriaceae* species in Brazil. *Antimicrob Agents Chemother*, 2011;55(7):3579–3583.
- Schwaber MJ, Klarfeld-Lidji S, Navon-Venezia S, et al. Predictors of carbapenem-resistant *Klebsiella pneumoniae* acquisition among hospitalized adults and effect of acquisition on mortality. *Antimicrob agents and chemother*, 2008;52(3):1028–1033.
- van Loon K, Voor AF, Vos MC. A systematic review and meta-analyses of the clinical epidemiology of carbapenem-resistant *Enterobacteriaceae*. *Antimicrob Agents Chemother*, 2018;62(1):e01730–17.
- Jiao Y, Qin Y, Liu J, et al. Risk factors for carbapenem-resistant *Klebsiella pneumoniae* infection/colonization and predictors of mortality: a retrospective study. *Pathog Glob Health*, 2015;109(2):68–74.
- Monteiro J, Widen RH, Pignatari ACC, et al. Rapid detection of carbapenemase genes by multiplex real-time PCR. *J Antimicrob Chemother*, 2012;67(4):906–909.
- Richter SN, Frasson I, Bergo C, et al. Transfer of KPC-2 carbapenemase from *Klebsiella pneumoniae* to *Escherichia coli* in a patient: first case in Europe. *J Clin Microbiol*, 2011;49(5):2040–2042.
- Kukla R, Chudějová K, Papagiannitsis CC, et al. Characterization of KPC-encoding plasmids from *Enterobacteriaceae* isolated in a Czech hospital. *Antimicrob Agents Chemother*, 2018;62(3):e02152–17.
- Martins ER, Estofolete CF, Zequini AB, et al. Transfer of KPC-2 carbapenemase from *Klebsiella pneumoniae* to *Enterobacter cloacae* in a patient receiving meropenem therapy. *Diagn Microbiol Infect Dis*, 2017;88(3):287–289.
- Ding B, Shen Z, Hu F, et al. In vivo acquisition of carbapenemase gene blaKPC-2 in multiple species of *Enterobacteriaceae* through horizontal transfer of insertion sequence or plasmid. *Front Microbiol*, 2016;7:1651.
- Sidjabat HE, Silveira FP, Potoski BA, et al. Interspecies spread of *Klebsiella pneumoniae* carbapenemase gene in a single patient. *Clin Infect Dis*, 2009;49:1736–1738.
- Žemličková H, Skálová A, Jakubů V, et al. Výskyt *Enterobacteriaceae* produkujících karbapenemázy (CPE, Carbapenemase Producing *Enterobacteriaceae*) v České republice v letech 2014–2015. *Zprávy CEM (SZÚ, Praha)*, 2016;25(6-7):235–238.
- Ministerstvo zdravotnictví. Metodický pokyn ke kontrole výskytu importovaných případů kolonizace a/nebo infekce enterobakteriemi produkujícími karbapenemázy. *Věstník Ministerstva zdravotnictví ČR*, 2012;8:10–19.
- The European Committee on Antimicrobial Susceptibility Testing. Breakpoint tables for interpretation of MICs and zone diameters. Version 6.0, 2016. Dostupné na [www: http://www.eucast.org](http://www.eucast.org).

Tato práce vznikla za finanční podpory Ministerstva obrany České republiky – dlouhodobého záměru rozvoje organizace Zdravotnická problematika zbraní hromadného ničení Fakulty vojenského zdravotnictví Univerzity obrany.

Do redakce došlo dne 3. 9. 2018.

Adresa pro korespondenci:

**npor. MUDr. Petra Polcarová**

Katedra epidemiologie  
Fakulta vojenského zdravotnictví  
Univerzita obrany  
Třebešská 1575  
500 01 Hradec Králové  
e-mail: [petra.polcarova@unob.cz](mailto:petra.polcarova@unob.cz)

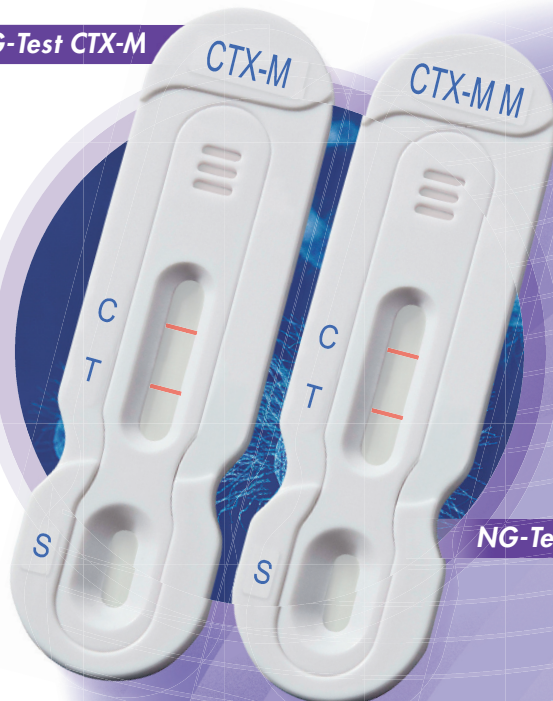

Rychlá, snadná, spolehlivá diagnostika

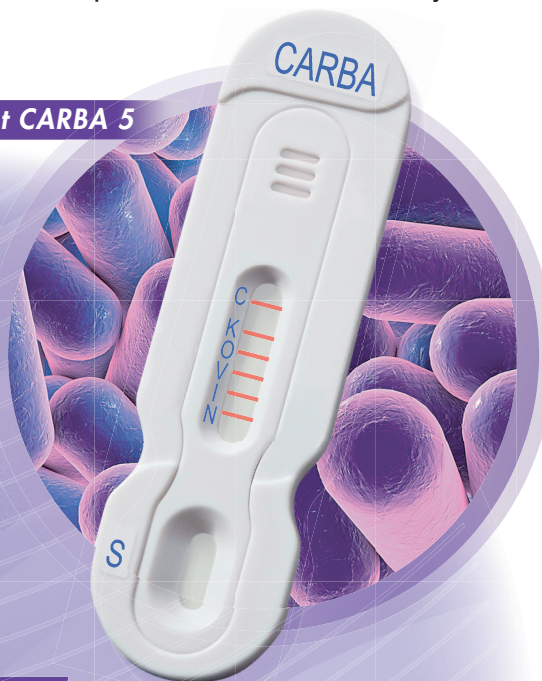
# ANTIBIOTICKÁ REZISTENCE

Nové možnosti rychlé diagnostiky ABT rezistence přímo z bakteriální kultury

NG-Test CTX-M



NG-Test CARBA 5



NG-Test CTX-M Multi

Rychlá detekce  
karbapenemáz  
(KPC, OXA, VIM, IMP, NDM)

Rychlá detekce  
širokého spektra  $\beta$ -laktamáz (ESBLs)

Group 1: CTX M-1, -3, -10, -15, -32, -37, -55, -57,  
-71, -82, -101, -182

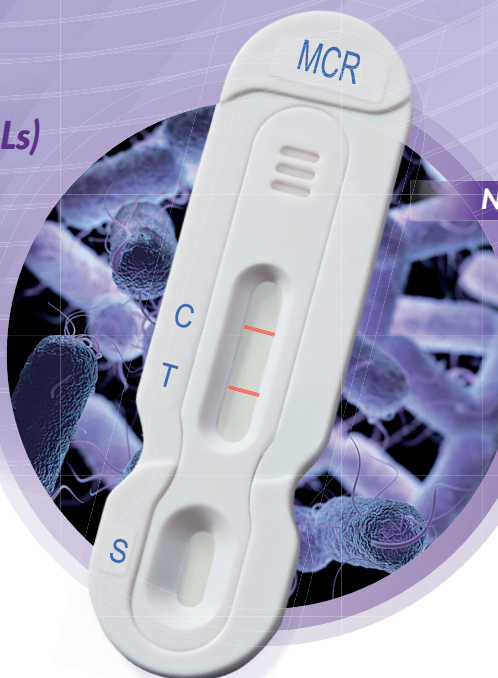Group 2: CTX-M-2

Group 8: CTX-M-8

Group 9: CTX-M-9, -13, -14, -17, -18, -19, -24,  
-27, -65, -93

Group 25: CTX-M-94, -100

NG-Test MCR-1



Rychlá detekce  
rezistence  
ke Colistinu



Distribuce pro ČR:

Alere, s.r.o.  
Vlastibořská 2790/4  
193 00 Praha 9

tel.: 602 626 448

# Diagnostika a léčba bartonelových endokarditid

Kuncová K.<sup>1</sup>, Žemličková H.<sup>1</sup>, Jäger J.<sup>2</sup>, Ryšková L.<sup>1</sup>, Plíšková L.<sup>3</sup>, Bolehovská R.<sup>3</sup>, Pojar M.<sup>4</sup>

<sup>1</sup>Ústav klinické mikrobiologie Fakultní nemocnice Hradec Králové

<sup>2</sup>I. interní kardiologická klinika Fakultní nemocnice Hradec Králové

<sup>3</sup>Ústav klinické biochemie a diagnostiky Fakultní nemocnice Hradec Králové

<sup>4</sup>Kardiologická klinika Fakultní nemocnice Hradec Králové

## SOUHRN

Rod *Bartonella* zahrnuje přes 20 druhů kultivačně náročných gramnegativních tyčinek. Jedná se o fakultativně intracelulární bakterie. Pro *B. quintana* a *B. bacilliformis* je člověk rezervoárovým hostitelem, pro ostatní dosud popsané druhy je člověk hostitelem náhodným, bartonely tedy patří mezi původce zoonóz. Bartonelové infekce mohou probíhat zcela asymptomaticky, mohou však u člověka působit různá onemocnění. V tomto článku jsou popsány zkušenosti z našeho pra-

coviště s bartonelovou endokarditidou v období let 2012–2017. Nejefektivnější metodou průkazu bartonelové endokarditidy je PCR průkaz DNA původce z excidované chopenní tkáně. *European Society of Cardiology* (ESC) ve svých doporučeních z roku 2015 uvádí pro léčbu bartonelové endokarditidy kombinaci doxycyklinu s gentamicinem.

## KLÍČOVÁ SLOVA

***Bartonella* – endokarditida – diagnostika – léčba**

## ABSTRACT

**Kuncová K., Žemličková H., Jäger J., Ryšková L., Plíšková L., Bolehovská R., Pojar M.: Diagnosis and treatment of *Bartonella* endocarditis**

The *Bartonella* genus comprises more than 20 species of Gram-negative rods which are difficult to culture. These are facultative intracellular bacteria. Humans are reservoir hosts for *B. quintana* and *B. bacilliformis* or accidental hosts for other species. *Bartonella* is a cause of zoonosis. *Bartonella* infection can be completely asymptomatic or can be linked to

various conditions. Our experience with *Bartonella endocarditis* from 2012–2017 is presented. The most effective diagnostic method for *Bartonella* endocarditis is PCR detection of DNA of the pathogen from excised valve tissue. The *European Society of Cardiology* (ESC) in the guidelines from 2015 recommends the combination doxycycline gentamycin for the treatment of *Bartonella* endocarditis.

## KEYWORDS

***Bartonella* – endocarditis – diagnosis – treatment**

*Epidemiol. Mikrobiol. Imunol.*, 68, 2019, č. 2, s. 104–108

## ÚVOD

Bakterie rodu *Bartonella* v sobě zahrnují skupinu kultivačně náročných, gramnegativních tyčinek. Jedná se o fakultativně intracelulární bakterie, které jsou schopné infikovat erythrocyty, endoteliální, ale i jiné buňky hostitele. U svého rezervoárového hostitele mohou vyvolávat dlouhotrvající intraerytrocytární bakteriémie a zároveň jim tato schopnost perzistence uvnitř buněk poskytuje ochranu před eliminací imunitním systémem [1, 2].

V současné době je popsáno přes dvacet druhů bartonel. Nejvýznamnějšími zástupci jsou *Bartonella quintana*, *B. henselae* a *B. bacilliformis*. V literatuře jsou však popisovány případy symptomatických či asymptomatických infekcí člověka vyvolaných dalšími druhy např. *B. clarridgeiae*, *Candidatus Bartonella melophagi* [3, 4, 5]. S výjimkou *B. quintana* a *B. bacilliformis*, pro které je člověk rezervoárovým hostitelem, jsou ostatní dosud popsané druhy zoonotickými agens, kdy je člověk pouze hostitelem náhodným [1].

Přenos infekce se děje zpravidla nepřímo za účasti krev sajícího členovce, může se ale jednat i o přenos infekce přímý, např. škrábnutím či kousnutím zvířete [2]. Typickým přenašečem *B. quintana* je veš šatní (*Pediculus humanus corporis*), její DNA byla však objevena také v zub-

ní dřeni domestikované kočky [6, 7]. Rezervoárovým hostitelem *B. henselae* je kočka. Nejvýznamnějším přenašečem tohoto patogena je kočičí blecha (*Ctenocephalides felis*), potencionálním vektorem může být rovněž klíště *Ixodes ricinus* [8]. Typickým vektorem *B. bacilliformis* jsou drobní komárci (*Lutzomyia verrucarum*) v jihoamerických Andách [9].

Výskytem bartonel na území České republiky se zabývají práce některých českých autorů. DNA bartonel byla detekována u koček, klíšťat *Ixodes ricinus* a při rodinném výskytu onemocnění vyvolaným *B. quintana* rovněž z roztočů rodu *Dermanyssus* [10, 11, 12]. V podmínkách ČR byly od pacientů detekovány jako původci onemocnění *B. quintana* a *B. henselae* [12, 13, 14, 15].

Infekce bartonelami mohou probíhat zcela asymptomaticky, avšak mohou mít i letální průběh. Vliv na průběh infekce má stav imunitního systému hostitele. Například u imunokompromitovaných osob mohou bartonely vyvolávat vaskulární proliferace v nejrůznějších orgánech [4, 16, 17]. Nejčastějším klinickým obrazem vyvolaným *B. henselae* je nemoc kočičího škrábnutí (CSD – *cat scratch disease*) charakterizovaná zejména regionální lymfadenopatií, která může být provázena dalšími obtížemi, jako jsou slabost, nechutenství a horečka. Obvykle se jedná