

Botulismus – vzácné, ale stále se vyskytující život ohrožující onemocnění

Ambrožová H.

Klinika infekčních nemocí 2. LF UK a Nemocnice Na Bulovce, Praha

SOUHRN

Botulismus způsobený toxiny *Clostridium botulinum* a dalších neurotoxicých klostridií patří ke vzácným, ale život ohrožujícím onemocněním s neurologickými příznaky. Celosvětově je nejčastějším typem botulismus z potravin (alimentární intoxikace), vzácněji se vyskytuje raný či kojenecký botulismus a někdy i botulismus nejasné etiologie. V České republice se jedná o raritní onemocnění, od roku 2008 do současnosti bylo u nás hlášeno jen 9 případů (EPIDAT). Jednalo se většinou o sporadické případy potravinového botulismu, s výjimkou malé rodinné epidemie se třemi případy

vzniklé po požití doma připravené vepřové paštiky (2013). Tato epidemie pomohla ke vzniku Pohotovostní zásoby život zachraňujících antiinfektiv pro celou Českou republiku v Praze. Článek se zabývá etiologií, epidemiologií, klinickým obrazem, diagnostikou a léčbou botulismu.

KLÍČOVÁ SLOVA

botulismus – *Clostridium botulinum* – epidemiologie – klinický obraz – diagnostika – léčba

ABSTRACT

Ambrožová H.: Botulism – a rare but still present, life-threatening disease

Botulism caused by toxins of *Clostridium botulinum* and other neurotoxic clostridia is a rare but life-threatening disease with neurological symptoms. Food-borne botulism (food poisoning) is the most common type worldwide; rarely, wound botulism, infant botulism, or botulism of unknown etiology may also occur. Botulism is a very rare disease in the Czech Republic as well, with only nine cases reported since 2008 (EPIDAT). These

were mostly sporadic cases of food-borne botulism except a small family outbreak with three cases due to the consumption of homemade pork pate (2013). This outbreak prompted the creation of a national standby supply of life-saving anti-infective drugs in Prague. This article reviews the etiology, epidemiology, clinical manifestations, diagnosis, and therapy of botulism.

KEYWORDS

botulism – *Clostridium botulinum* – epidemiology – clinical picture – diagnosis – treatment

Epidemiol. Mikrobiol. Imunol., 68, 2019, č. 1, s. 33–38

ÚVOD

Botulismus patří ke vzácným, ale stále se vyskytujícím, život ohrožujícím alimentárním intoxikacím vyvolaných botulotoxiny neurotoxigenních klostridií, v jejichž klinickém obraze dominují neurologické příznaky. Vedle nejčastějšího botulismu po požití potravin se vyskytují i méně časté formy, a to raný a kojenecký botulismus, ale byly popsány i případy botulismu s ne zcela nejasnou etiologií. Terapeuticky se botulotoxin používá v neurologii v terapii některých spastických stavů a v korektivní dermatologii k vyhlazování vrásek. Při jeho nesprávném užití může dojít i k iatrogennímu botulismu a velmi obávané je i jeho možné zneužití k bioterorismu cestou kontaminovaných potravin či aerosolu (inhalační botulismus) [1].

Justinus Kerner jako první objevil vztah mezi klobásami a paralytickým onemocněním u 230 pacientů, ve stejné době se v Rusku vyskytlo podobné onemocnění po požití ryb [2]. *Clostridium botulinum* bylo popsáno poprvé v roce 1897 van Ermengemem, který zjistil i produkci toxinu a jeho souvislost s neurologickými příznaky u zvířat. Jednalo se o toxin A, který však byl izolován a purifikován až v roce 1946, zatímco toxin B byl objeven již v r. 1904 [2]. Další typy botulismu byly popsány později, a to raný botulismus v roce 1943, kojenecký v roce 1976 a v roce 1986 byly hlášeny i sporadické případy botulismu související zřejmě s gastrointestinální kolonizací [2].

ETIOLOGIE

Původci botulismu jsou sporulující anaerobní grampozitivní neurotoxigenní klostridia, nejčastěji *Clostridium botulinum*, vzácně pak *Clostridium butyricum* a *Clostridium baratii* [3, 4, 5, 6]. Klostridia produkují botulinické neurotoxiny (BoNT), kterých je zatím známo 8 (A-H) a které patří k neúčinnějším přírodním jedům. Lidská onemocnění vyvolávají typy A, B, E a velmi vzácně i F [3, 5] a H, který byl objeven teprve v roce 2014 [7]. Neurotoxiny C

HISTORIE

Botulismus je onemocnění známé v Evropě již od počátku 19. století, kdy se začaly objevovat epidemie otrav z jídla, především klobás. Právě z latinského botulus = klobása pochází jeho název. V roce 1820 německý hygienik

SOUHRNNÉ SDĚLENÍ

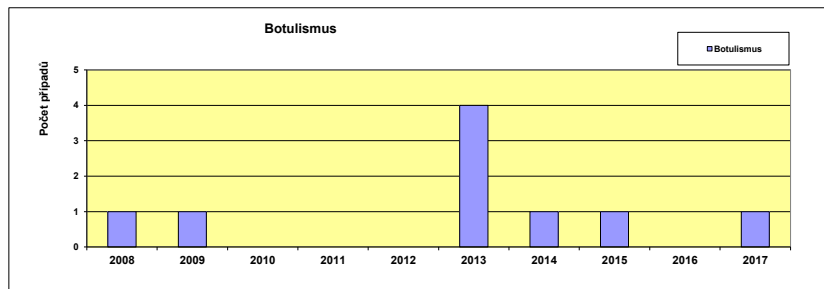
a D působí závažná, mnohdy epidemická onemocnění teplokrevných živočichů, zejména drůbeže, vodních ptáků, ale i hovězího dobytka, koní a kozeštinových zvířat [8, 9]. Spory jsou termostabilní, zatímco toxiny jsou termolabilní.

EPIDEMIOLOGIE A VÝSKYT

Klostridia jsou běžnými komenzály gastrointestinálního traktu zvířat, s jejichž výkaly se dostávají do zevního prostředí. Zdrojem onemocnění u **botulismu z potravin** jsou klasicky hlavně doma připravené masové konzervy, paštiky, klobásy, ve kterých je již přítomen klostridiem vyprodukovaný toxin. Zdrojem však mohou být i zelenina ovoce a ryby. Popsána byla onemocnění po požití doma připravené paštiky [10], klobás [11], tofu [12], barbecue [13], častým zdrojem byla i doma připravená zelenina – chřest, artyčoky, fazole či zeleninové polévky [14, 15, 16]. Ve Francii se rozvinul botulismus po požití šunky [17], v USA byly opakovaně zaznamenány epidemie botulismu u vězňů po požití domácího připraveného alkoholického nápoje z brambor [18]. Rizikové jsou také některé méně obvyklé kuchyňské úpravy potravin, jako je např. kvašení, které je oblíbené v mnoha zemích, např. v Číně (fazole) či na Aljašce (ryby). V Kanadě u Eskymáků byla popsána řada epidemií po požití takto připravených ryb a mořských savců [19, 20] či ptáků [21]. Narůstá také význam komerčně vyráběných potravin, zejména vakuově balených s prodlouženou trvanlivostí, které se před konzumací již tepelně neupravují, k otravám dochází i po požití jídla v restauracích. Příkladem může být epidemie po konzumaci vakuově balené fazolové polévky s nudlemi v Japonsku [22] či botulotoxin prokázáný v jahodovém kompotu z Německa [23], jindy byla zdrojem komerčně vyráběná chilli omáčka [24]. Potravinový botulismus je vyvolán nejčastěji toxinem A, méně často B či F, u pokrmů z ryb pak dominuje typ E [19], který byl v posledních dvou letech původcem epidemického výskytu botulismu po konzumaci ryb v Německu, Španělsku a na Ukrajině [25, 26]. Na rozdíl od ranného a kojeneckého botulismu se botulismus z potravin vyskytuje nejen sporadicky, ale i v epidemiích, inkubační doba je obvykle 6–72 hodin. Botulismus z potravin je v Evropě nejčastějším typem botulismu, zatímco v USA je častější botulismus kojenecký. V USA bylo v letech 1993–2008 hlášeno celkem 416 případů botulismu z potravin, epidemií bylo 58 [27]. **Ranný botulismus** je vzácnější než botulismus z potravin a vzniká po kontaminaci rány spory klostridií, které klíčí, přeměňují se na vegetativní formu a produkují toxin, což je spojeno s delší inkubační dobou (4–14 dní). Může se jednat o infekci ran při traumatech, např. u otevřených zlomenin [28], infikované mohou být i operační rány ve špatných hygienických podmínkách. Popsány byly i sinusitidy vzniklé po intranazální aplikaci kontaminovaného kokainu s následně vzniklým botulismem. Vůbec největší nárůst zaznamenal ranný botulismus v souvislosti s rozšířením heroínu (black – tar heroin) z Mexika do USA od 80. let 20. století [29]. První případy se v západních státech USA objevily v 90. letech, a to nejvíce v Kalifornii, kde byla hlášena řada případů u narkomanů užívajících subkutánně či intramuskulárně heroin. V letech 1991–2005 byl v Kalifornii potvrzen ranný botulismus u 29 uživatelů drog [29], v letech

1993–2006 se u 17 narkomanů vyskytl ranný botulismus dokonce opakovaně (14krát jedna rekurence, 3krát dvě rekurence) [28, 30]. Vzestup případů u narkomanů se v USA odrazil i v celkových číslech – zatímco v letech 1943–1985 bylo hlášeno CDC ve Spojených státech jen 33 případů ranného botulismu [31], v letech 1990–2002 to bylo již 217 případů, z toho 210 u uživatelů drog [31]. V Evropě je nejvyšší výskyt v Německu, kde byla na podzim 2005 během 3 měsíců zaznamenána epidemie u 16 narkomanů užívajících heroin [32, 33, 34], další případy byly hlášeny z Anglie [35], Švédska [36], Itálie [37], Norska, ale i jiných zemí [38]. Ranný botulismus byl popsán i u narkomanky po intravenózní aplikaci drog v souvislosti s infekcí hlubokých tkání krku [39]. Ranný botulismus vyvolávají toxiny A, B a vzácně E [34].

Kojenecký botulismus vzniká u kojenců do 1 roku života po kolonizaci gastrointestinálního traktu spory *Clostridium botulinum* a vzácně i *Clostridium butyricum* a *Clostridium baratii* s toxiny A, B a F [2, 5, 6]. Nový toxin H byl popsán rovněž u kojeneckého botulismu [7]. Nežralé střevo je nejprve kolonizováno spory, které se mění ve vegetativní formu a produkují toxin, který je ze střeva absorbován a vede ke vzniku onemocnění. Odhaduje se, že ke vzniku onemocnění stačí méně než 10–100 spór [40]. Jako zdroj se tradičně udává med, který může být kontaminován celosvětově v 6–10 %, a proto by dětem do 1 roku neměl být podáván [40, 41, 42]. V poslední době se však ukazuje, že neurotoxigenní klostridia ohrožující kojence mohou být nejen v medu, ale i jinde v prostředí. Při pátrání po zdroji onemocnění v rodinách nemocných kojenců byly spory klostridií nalezeny např. v domácím prachu [43, 44], půdě, studniční vodě používané pro přípravu kojenecké stravy [45], ale také ve vodě v teráriu se želvami [6]. Ukazuje se, že doma chovaní plazi nejsou ideálními domácími mazlíčky pro děti do 5 let a při manipulaci s nimi je nutná dostatečná hygiena. Kojenecký botulismus se vyskytuje i u velmi malých kojenců, starých jen několik dní; většina případů pak vzniká do 6 měsíců života. Kojenecký botulismus je v Evropě relativně vzácným, ale zřejmě nedostatečně diagnostikovaným onemocněním [40]. Od roku 1976 do roku 2006 bylo potvrzeno 65 případů ve 13 evropských zemích, nejvíce ve Španělsku, Itálii a Velké Británii [46]. Od roku 2006 do roku 2012 pak dalších 54 případů [46]. Výskyt v některých zemích a oblastech byl vyšší, např. v Andalusii bylo od roku 1997 potvrzeno 11 případů, zatímco v celém Španělsku jen 14 [46]. Ojedinelé případy kojeneckého botulismu byly popsány i ve Slovinsku, Finsku, Irsku a dalších zemích [6, 40, 43]. Nejvyšší počet případů kojeneckého botulismu s průměrně 80–110 případy ročně je hlášen z USA, kde kojenecký botulismus patří k nejčastějším formám, přičemž 90 % případů je u dětí mladších než 6 měsíců [47]. V letech 1992–2006 bylo hlášeno v USA 2 419 případů kojeneckého botulismu [2, 48]. Po prodělání kojeneckého botulismu se klostridia mohou vylučovat stolicí týdně až měsíce a mohou představovat riziko pro rodinné příslušníky [41]; u tříměsíčního finského dítěte s kojeneckým botulismem bylo popsáno vylučování *Clostridium botulinum* stolicí trvající ještě sedm měsíců po propuštění z nemocnice a normalizaci klinického stavu [43]. I u **botulismu z nejasného** zdroje u dospělých se předpokládá podobná patogenese, tj. jeho vznik po požití spor klostridií s kolonizací střeva, jejich vyklíčení ve střevě s následnou produkcí toxinu. Predisponujícím fak-



Graf 1. Výskyt botulismu v České republice v letech 2008–2017

Figure 1. Cases of botulism in the Czech Republic in 2008–2017

torem kolonizace gastrointestinálního traktu klostridii u dospělých může být achlorhydrie a antibiotická terapie. Konečně u inhalačního botulismu toxin přestupuje skrze plicní alveolární epitel do krevního oběhu. Klinické manifestace záleží spíše na typu produkovaného toxinu než na místě jeho produkce. Toxin typu A je nejúčinnějším přírodním toxinem.

BOTULISMUS V ČESKÉ REPUBLICE

Botulismus patří dlouhodobě v České republice (ČR) k velmi vzácným onemocněním. Šrámková a Vaništa uvádějí ve své práci z roku 1967, že v letech 1947–1967 bylo v ČR hlášeno jen 25 případů botulismu, z nichž většina byla diagnostikována pouze na základě klinického obrazu [49]. Průkaz toxinu byl tehdy prováděn jen výjimečně a všechny laboratorně prokázané případy byly vyvolány toxinem typu B. V letech 1960–2013 bylo u nás podle epidemiologických hlášení zasílaných do Státního zdravotního ústavu hlášeno celkem 119 případů botulismu, z toho nejvíce v letech 1966, 1998 a 2002, a to po 11, 6, respektive 8 případech [50–53]. Nejvyšší výskyt byl ve Středočeském, Severomoravském a Jihomoravském kraji, častěji byli postiženi muži, případy byly sporadické, ale i v malých epidemiích. Až na 2 případy kojeneckého botulismu se vždy jednalo o botulismus alimentární vyvolaný nejčastěji botulotoxinem typu B, ale vzácně i typem E a F [54]. Zdrojem onemocnění byly většinou masové a zeleninové konzervy domácí výroby (tlačenka, vepřové maso, klobása z divočáka, uzené maso, huspenina, paštika, konzervovaný salám, zavináče a naložení sledí), ale někdy i konzervy průmyslově vyráběné (lečo s moravskou klobásou, zavináče z konzervy, paštika a jahodový kompot z Německa, po jehož požití onemocněly tři ženy z jedné rodiny na Dobříš v roce 1998 [23]. V roce 1980 byl botulotoxin typu E příčinou onemocnění studenta nikoli po požití ryb, jak je obvyklé, ale zřejmě po požití doma připravené tlačenky [54]. O 10 let později pak vznikla malá epidemie na okrese Liberec, vyvolaná botulotoxinem typu F v nevhodně připravených sledích, při které byla zaznamenána i první u nás oficiálně potvrzená úmrtí – ze tří mužů dva zemřeli [53]. Další úmrtí následovalo v roce 1993, kdy na severní Moravě zemřel muž po požití zavináčů. Kojenecký botulismus se u nás vyskytl jen dvakrát, a to v letech 1979 a 1989 ve Východočeském kraji. V obou případech bylo ve stolici prokázáno *Clostridium botulinum* produkující toxin typu B. U prvního dítěte se příznaky onemocnění objevily již ve věku 24 dnů. V klinickém

obrazu dominovaly polykací obtíže a hypomimie, dítě bylo nutné krmit nazogastrickou sondou. Po 60 dnech hospitalizace skončilo onemocnění úzdavou. Zdrojem infekce byla pravděpodobně zavadná voda ze studny používaná k přípravě mléka [55]. Ve druhém případě se jednalo o osmiměsíčního kojence, který zvracel, byl plačtivý, spavý a náhle zemřel pod obrazem syndromu náhlého úmrtí kojence. Jako předpokládané vehikulum nákazy byl uváděn dudlík namáčený do medu, ale vzorky medu byly negativní. V posledních deseti letech počet onemocnění botulismem ještě poklesl. Od roku 2008 do současnosti bylo hlášeno v České republice jen 9 případů s průměrným ročním výskytem 0–1 případ (graf 1). Výjimkou byl rok 2013 se čtyřmi případy, kdy se vyskytla u tří členů jedné rodiny malá rodinná epidemie alimentárního botulismu po požití doma připravené paštiky z vepřového masa a jater. Byli hospitalizováni na Infekční klinice Nemocnice na Bulovce a kazuistiku tohoto případu jsme publikovali v roce 2014 [56]. Zatím naposled jsme se s botulismem setkali v březnu 2015, kdy byla na naší klinice hospitalizována mladá žena s typickými neurologickými příznaky svědčícími pro botulismus [57]. Před přijetím k nám byla ambulantně vyšetřována a následně i hospitalizována ve dvou jiných zdravotnických zařízeních, kde byla provedena řada vyšetření včetně lumbální punkce, CT a magnetické rezonance mozku, ale správná diagnóza byla stanovena až za týden od počátku příznaků. Přesný zdroj onemocnění se nepodařilo určit, v úvahu přicházela konzumace sushi při cestě vlakem, vakuovaných párků či vakuované nakládané zeleniny zakoupené v obchodním řetězci. Žádný z našich pacientů neměl respirační insuficienci a onemocnění skončilo u všech čtyř postupnou úzdavou. Obtíže spojené se zajištěním antitoxinu pro více pacientů najednou vedly k vytvoření celostátní Pohotovostní zásoby život zachraňujících antiinfektiv pro Českou republiku při Toxikologickém středisku v Praze, kde je v případě potřeby dostupné sérum pro několik pacientů.

PATOGENEZE

U botulismu z potravin je preformovaný toxin přítomen přímo v potravíně, po jejímž požití je absorbován primárně v duodenu a jejunu a hematogenní cestou se dostává k periferním cholinergním synapsím [2]. Toxin zabraňuje uvolnění acetylcholinu a tím přenosu vzruchu na nervosvalové ploténce. Každý toxin má specifické místo aktivity; toxiny B, D, F a G štěpí synaptobrevin, toxiny A a E působí na protein SNAP – 25, toxin C1 pak působí na syntaxin [2]. Výsledkem je postižení motorického systému ve formě chabých paréz s kraniokaudálním postupem. U kojeneckého botulismu a botulismu dospělých neznámé etiologie je nutné požití spór a teprve následná produkce toxinu ve střevě, u ranného botulismu pak v ráně, s čímž souvisí delší inkubační doba, jak bylo výše uvedeno. Minimální infekční dávka je odhadována na 10–100 spor [40]. Při včasné terapii je botulismus reverzibilní onemoc-

SOUHRNNÉ SDĚLENÍ

nění; počáteční obnova funkce u typu A zahrnuje klíčení presynaptických axonů a následnou tvorbu nové synapse, později se obnoví i funkce původních synapsí [2].

KLINICKÝ OBRAZ

Přestože se jedná obvykle o alimentární intoxikaci, gastrointestinální příznaky nejsou pro botulismus typické. Někdy se může objevit nauzea, zvracení, křeče v břiše či průjem, který je ale mnohem méně častý než zácpa a je obvykle způsoben jiným vyvolávajícím agens [2]. V klinickém obraze dominují neurologické příznaky, průběh je afebrilní. Jedná se o symetrické chabé parézy, které postihují nejprve hlavové nervy a postupují kaudálně. Prvními příznaky, na které si pacient obvykle stěžuje, je sucho v ústech a rozmazané či dvojité vidění, následuje dysfagie, dysartrie, slabost horních i dolních končetin, častá je obstipace, případně rozvoj ileózního stavu. Nejzávažnější, život ohrožující komplikací je postižení interkostálních nervů, které může vést až k respirační insuficienci s nutností umělé plicní ventilace, případně úmrtí [21]. Při neurologickém vyšetření můžeme najít ptózu víček, mydriázu, strabismus, nystagmus, pacient má potíže s polykáním, řečí, vyprazdňováním, šlachové reflexy jsou slabé či vymizelé. Příznaky se mohou lišit podle typu toxinu, výše uvedené typické příznaky jsou spojeny hlavně s typem A, zatímco typy B a E působí spíše autonomní dysfunkci, jejímž projevem může být např. retence moči, hypotermie, změny klidové tepové frekvence aj. [2]. U dětí s kojeneckým botulismem dominují hlavně poruchy příjmu potravy spojené se ztíženým sáním a polykáním, děti zvýšeně sliní a jsou výrazně hypotonické [6, 46]. Kojenci neudrží hlavu, slabě pláčou, mají mydriázu, obstipaci a neurogenní dysfunkci močového měchýře, mohou být i letargičtí [6, 46]. Vzácná není ani respirační insuficience s nutností umělé plicní ventilace [3, 47]; k respirační insuficienci dochází až v 50 % případů [2]. U dětí je často nutné i kmení sondou [47]. Kojenecký botulismus je v Evropě zřejmě podhlášen, mnohdy se na něj nemyslí; lehčí případy mohou uniknout pozornosti, těžké mohou končit jako syndrom náhlého úmrtí kojence. Ranný botulismus nemá žádné gastrointestinální příznaky, ale při lokálním zánětu v ráně vyvolaném bakteriální superinfekcí může dojít ke zvýšení teploty či k horečce. Inhalační botulismus se projevuje podobně jako botulismus z potravin, popsáno bylo i několik případů botulismu po nesprávném použití botulotoxinu z kosmetických důvodů [58].

DIAGNOSTIKA

Diagnostika je založena na průkazu specifických protilátek proti botulinickému neurotoxinu (BoNT) metodou ELISA a na přímém průkazu botulinických neurotoxinů BoNT pomocí PCR (detekce genů exprimujících BoNT). Nejnovější metodou průkazu botulinických neurotoxinů BoNT je metoda SIMOA – Single Molecules (Protein) Assay detekující imunokomplexy bílkovinných botulotoxinů BoNT a jejich specifických protilátek. K vyšetření je třeba odeslat 10 ml srážlivé krve v chladicím boxu, případně vzorky podezřelých potravin. Toxin může být nalezen i ve stolici či v žaludečním obsahu [2]. V České republice provádí vyšetření Laboratoř pro anaerobní nákazy Státního zdravotního ústavu v Ostravě, botu-

lotoxiny u zvířat vyšetřují i Státní veterinární ústavy. Kultivace klostridií ze séra, stolice a vzorků z prostředí vyžaduje striktní anaerobní podmínky, provádí se v anaerobních boxech a anaerostatech a je dnes standardní metodou průkazu klostridií v klinických materiálech. K diagnostice svalového postižení lze využít elektromyografii.

DIFERENCIÁLNÍ DIAGNOSTIKA

Botulismus je velmi vzácné onemocnění, a protože většina lékařů se s ním nikdy nesetkala, obvykle se na něj nemyslí a stanovení diagnózy může někdy trvat delší dobu [54]. Botulismus má specifický klinický obraz – typický je afebrilní průběh bez poruchy vědomí s chabými symetrickými parézami postupujícími kraniokaudálně. V diferenciální diagnostice by mohla být brána v úvahu některá neurologická onemocnění, která však mají s botulismem shodné jen některé příznaky, zatímco jiné naopak postrádají, a obvykle se vyvíjejí déle a nemají fulminantní průběh [2]. Jedná se např. o myasthenia gravis a další myasthenické syndromy, např. Lambertův-Eatonův myasthenický syndrom [2, 59]. Pro syndrom Guillainův-Barrého jsou typické poruchy čítí, rychlejší areflexie a postiženy jsou především dolní končetiny. Poliomyelitida má typické horečky a parézy jsou asymetrické. Botulismu se může podobat i intoxikace magnesiem, otrava organofosfáty, difterie či cévní mozková příhoda.

TERAPIE

Rozhodujícím léčebným opatřením je podání antitoxinů (botulinum antitoxin). Běžně se používá trivalentní koňské sérum Botulism-antitoxin Behring, které se podává v základní dávce 2 x 250 ml intravenózně, v případě potřeby je možné dávku opakovat. Podání je vhodné za monitorování pacienta nejlépe na JIP vzhledem k možné alergické reakci. Od roku 2010 se ve světě používá i heptavalentní varianta s antitoxiny A–G [60]. Vzhledem ke zvířecímu původu není sérum vhodné pro kojence (riziko závažných alergických reakcí a senzibilizace ke koňským proteinům [61]). Ve světě (např. v USA i v různých evropských zemích) je u nich používán lidský antibotulininí imunoglobulin BabyBIG s obsahem sedmi antitoxinů A–G [46]. Zatím není k dispozici antitoxin H. Vedle podání antitoxinu je v indikovaných případech nutná i intenzivní péče, případně umělá plicní ventilace. U ranného botulismu je nutné také ošetření rány a likvidace klostridií v ráně krystalickým penicilinem G v denní dávce 10–20 mil. j. i. v. Vedle penicilinu je možné použít i metronidazol [2]. Podání antibiotik je doporučováno i u kojeneckého botulismu k likvidaci klostridií ve střevě. Závěrem poznámka k praxi: V případě potřeby Botulism – antitoxin Behring je třeba jeho poskytnutí předem dojednat v Toxikologickém informačním centru v Praze (ulice Na Bojišti) a zajistit si jeho dopravu na pracoviště.

PROGNÓZA

Botulismus je při příznivém průběhu reverzibilní onemocnění, byť plná úprava klinického stavu si někdy vyžaduje několik týdnů až měsíců; nejdéle přetrvává svalová

slabost. Při postižení interkostálních svalů s respirační insuficiencí je prognóza nejistá a často jsou popisována úmrtí. Nejrizikovější je botulismus způsobený toxiny A a E, méně rizikový toxinem typu B.

PREVENCE

V prevenci je nejdůležitější správné zacházení s potravinami a jejich příprava. Nejvhodnější je dostatečná tepelná úprava, protože botulotoxin je termolabilní a varem či ohřevem je ničen. U kojenců není vhodné podávání medu. Imunita po prodělaném onemocnění nevzniká a jsou popisovány i opakované případy. Podávání pentavalentní vakcíny používané u laboratorních pracovníků a vojáků bylo přerušeno v roce 2011 pro nedostatečnou účinnost a četné lokální reakce. Ve vývoji jsou nové vakcíny včetně rekombinantní toxin A/B vakcíny a inhalačních vakcín [2].

ZÁVĚR

Přestože je botulismus u nás velmi vzácným onemocněním, stále se (být ojediněle) vyskytuje a je třeba na něj myslet při diferenciální diagnostice onemocnění s afebrilním průběhem, symetrickými chabými parézami s kraniokaudálním šířením a podezřelou epidemiologickou anamnézou. Z několika možných forem botulismu je v České republice nejčastější botulismus po požití potravin s preformovaným toxinem; vedle tradičních doma připravených konzerv či klobás se však v poslední době uplatňují i další zdroje – např. sushi a zejména vakuované potraviny s delší trvanlivostí, které se před použitím již tepelně nezpracovávají. Pacient s podezřením na botulismus by měl být vždy hospitalizován (ideálně na infekčním oddělení) až do potvrzení či vyloučení diagnózy a v případě průkazu botulotoxinu pak i adekvátně léčen na jednotce intenzivní péče. Vzhledem k nebezpečí z prodlení však zahajujeme léčbu antitoxinem již při podezření na botulismus z klinického obrazu a nečekáme na jeho definitivní laboratorní potvrzení.

LITERATURA

- Adalja AA, Toner E, Inglesby TV. Clinical management of potential bioterrorism – related conditions. *N Engl J Med*, 2015;372:954–962.
- Hodowanec A, Bleck TP. Botulism (*Clostridium botulinum*) in Mandell, Douglas, and Bennett's Principles and Practice of Infectious Diseases. Elsevier Saunders, Philadelphia 2015, Eight ed.; Vol. 2:2763–2767.
- Tréhard H, Poujol I, Mazuet C, et al. A cluster of three cases of botulism due to *Clostridium botulinum* type F, France, August 2015. *Euro Surveill*, 2016;21(4). doi: 10.2807/1560-7917.ES.2016.21.4.300117.
- Dykes JK, Luquez C, Raphael BH, et al. Laboratory investigation of the First Case of Botulism caused by *Clostridium butyricum* Type E in the United States. *J Clin Microbiol*, 2015;53(10):3363–3365.
- Moodley A, Quinlisk P, Garvey A, et al. Notes from the field: infant botulism caused by *Clostridium botulinum* type F – Iowa, 2013. *MMWR Morb Mortal Wkly Rep*, 2015;64(14):4006.
- Shelley EB, O'Rourke D, Grant K, et al. Infant botulism due to *C. butyricum* type E toxin: a novel environmental association with pet terrapins. *Epidemiol Infect*, 2015;143(3):461–469.
- Lafuente S, Barasah JR, Aron SS. A Novel Strain of *Clostridium botulinum* that Produces Type B and type H Botulinum Toxins. *J Infect Dis*, 2014;209(2):183–191.
- Anza I, Skarin H, Vidal D, et al. The same clade of *Clostridium botulinum* strains is causing avian botulism in southern and northern Europe. *Anaerobe*, 2014;26:20–23.
- Krüger M, Neuhaus J, Herrenthey AG, et al. Chronic botulism in a Saxony dairy farm: sources, predisposing factors, development of the disease and treatment possibilities. *Anaerobe*, 2014;28:220–225.
- Lafuente S, Nolla J, Valdezate S, et al. Two simultaneous botulism outbreaks in Barcelona: *Clostridium botulinum* type F and *Clostridium botulinum*. *Epidemiol Infect*, 2013;141(9):1993–1995.
- Zhang S, Wang Y, Qiu S, et al. Multilocus outbreak of foodborne botulism linked to contaminated sausage in Hebei province, China. *Clin Infect Dis*, 2010;51(3):322–325.
- Foodborne botulism from home-prepared fermented tofu – California 2006. *Centre for CDC MMWR Morb. Mortal Wkly Rep*, 2007;56(5):96–97.
- Meusburger S, Reichert S, Heibel S, et al. Outbreak of foodborne botulism linked to barbecue, Austria 2006. *Euro Surveill*, 2006;11(12):E061214.4.
- Date K, Fagan R, Crossland, et al. Three outbreaks of foodborne botulism caused by unsafe home canning of vegetables – Ohio and Washington, 2008 and 2009. *J Food Prot*, 2011;74(12):2090–2096.
- Oriot C, D'Aranda E, Castanier M, et al. One collective case of type A foodborne botulism in Corsica. *Clin Toxicol (Phila)*, 2011;49(8):752–754.
- Daminelli P, De Nadai V, Bozzo G, et al. Two unlinked cases of foodborne botulism in Italy at the beginning of 2010. *New Microbiol*, 2011;34(3):287–290.
- Mazuet C, Sautereau J, Legeay C. An atypical outbreak of food-borne botulism due to *Clostridium botulinum* types B and E from ham. *J Clin Microbiol*, 2015;53:722–726.
- Williams BT, Schlein SM, Caravati EM, et al. Emergency department identification and critical care management of a Utah prison botulism outbreak. *Ann Emerg Med*, 2014;64(1):26–31.
- Leclair D, Fung J, Isaac-Renton JL, et al. Foodborne botulism in Canada, 1985 – 2005. *Emerg Infect Dis*, 2013;19(6):961–968.
- Fagan RP, McLaughlin JB, Castrodale LJ, et al. Endemic foodborne botulism among Alaska Native persons – Alaska, 1947–2007. *Clin Infect Dis*, 2010;51(3):585–592.
- Hammer TH, Jespersen S, Kanstrup J, et al. Fatal outbreak of botulism in Greenland. *J Infect Dis*, 2015;47(3):190–194.
- Momose Y, Asakura H, Kitamura M, et al. Food-borne botulism in Japan in March 2012. *Int J Infect Dis*, 2014;24:20–22.
- Chmelař, D. Průkaz botulotoxinu v konzervovaných jahodách. *Zprávy CEM* 1998;7(10):394–395.
- Juliao PC, Maslanka S, Dykes J, et al. National outbreak of type a foodborne botulism associated with a widely distributed commercially canned hot dog chili sauce. *Clin Infect Dis*, 2013;56(3):376–382.
- Špačková M, Fabiánová K. Epidemický výskyt botulismu po konzumaci ryb na Ukrajině. *Zprávy CEM*, 2017;26(6-7):236.
- Špačková M, Fabiánová K. Výskyt botulismu po konzumaci ryb v Německu a Španělsku v roce 2016 a 2017. *Zprávy CEM*, 2017, 26(4):152–156.
- Newkirk RW, Hedberg CW. Rapid detection of foodborne botulism outbreaks facilitated by epidemiological linking of cases: implications for food defense and public health response. *Foodborne Pathog Dis*, 2012;9(2):150–155.
- Taylor SM, Wolfe CR, Dixon TC, et al. Wound botulism complicating internal fixation of a complex radial fracture. *J Clin Microbiol*, 2010;48(2):650–653.
- Davis LE, Koing MK. Wound botulism from heroin skin popping. *Curr Neurol Neurosci Rep*, 2008;8(6):426–428.
- Yuan J, Inami G, Mohle – Boetani J, Vugia DJ. Recurrent wound botulism among injection drug users in California. *Clin Infect Dis*, 2011;52(7):862–866.
- Reller ME, Douce RW, Maslanka SE, et al. Wound botulism acquired in the Amazonian rain forest in Ecuador. *Am J Trop Med Hyg*, 2006;74(4):628–631.

SOUHRNNÉ SDĚLENÍ

32. Schroeter M, Alpers K, Van Treeck U, et al. Outbreak of wound botulism in injection drug users. *Epidemiol Infect*, 2009;137(11):1602–1608.
33. Kalka-Moll WM, Aurbach U, Schaumann R, et al. Wound botulism in injection drug users. *Emerg Inf Dis*, 2007;13(6):942–943.
34. Galldihs N, Bewermeyer H, Walger P, et al. Rapid geographical clustering of wound botulism in Germany after subcutaneous and intramuscular injection of heroin. *Neurocrit Care*, 2007;6(1):30–34.
35. Akbulut D, Dennis J, Gent M, et al. Wound botulism in injectors of drugs: upsurge in cases in England during 2004. *Euro Surveill*, 2005;10(9):172–174.
36. Artin I, Björkman P, Cronquist J, et al. First case of type E wound botulism diagnosed using real-time PCR. *J Clin Microbiol*, 2007;45(11):3589–3594.
37. Rodolico C, Barca E, Fenicia L, et al. Wound botulism in injection drug users: a still underestimated diagnosis. *Neurol Sci*, 2010;31(6):825–827.
38. Mac Donald E, Arnesen TM, Brantsaeter AB, et al. Outbreak of wound botulism in people who inject drugs, Norway, October to November 2013. *Euro Surveill*, 2013;18(45):20630.
39. Gouveia C, Mookherjee S, Russell MS. Wound botulism presenting as a deep neck space infection. *Laryngoscope*, 2012;122(12):2688–2689.
40. Radšel A, Andlovic A, Neubauer D, et al. Infant botulism: First two confirmed cases in Slovenia and literature review. *Eur J Pediatr Neurol*, 2013;23.doi:pii:S1090-3798(13)00066-4.
41. Hoarau G, Pelloux I, Gayot A, et al. Two cases of type A infant botulism in Grenoble, France: no honey for infants. *Eur J Pediatr*, 2012;171(3):589–591.
42. Abdulla CO, Ayubi A, Zulfiguer F, et al. Infant botulism following honey ingestion. *BMJ Case Report* 2012, published online, 2012, Sep7.doi:10.1136/bcr.11.2011.5153.
43. Dertman Y, Korkeala H, Salo E, et al. Infant botulism with prolonged faecal excretion of botulinum neurotoxin and *Clostridium botulinum* for 7 months. *Epidemiol Infect*, 2013;1-5 (Epub ahead of print).
44. Krüger M, Grose-Herrenthey A, Schrödl W, et al. Visceral botulism at dairy farms in Schleswig Holstein, Germany – Prevalence of *Clostridium botulinum* in feces of cows, in animal feeds, in feces of the farmers and in house dust. *Anaerobe*, 2012;18(2):221–223.
45. Kobayashi T, Haginoya K, Morimoto T, et al. A case of infant botulism infection due to consumption of untreated well-water. *J Pediatr*, 2014;164(4):931–933.
46. López-Laso E, Roncero-Sánchez-Cano I, Arce-Portillo et al. Infant botulism in Andalusia (Southern Spain). *Eur J Paed Neurol*, 2014;18:321–326.
47. Brown N, Desai S, et al. Infantile botulism: a case report and review. *J Emerg Med*, 2013;45(6):842–845.
48. Koepke R, Sobel J, Arnon, SS. Global occurrence of infant botulism. 1976–2006. *Pediatrics*, 2008;122:e73–e82.
49. Šrámková L, Vaništa. Botulismus. *Therapie der Gegenwart: Monatsschrift für praktische Medizin*, 1967;106(3):361–362.
50. Šrámová H, Beneš J. Výskyt botulismu v České republice v období 1990–1998. *Prakt Lék*, 1999;79(5):260–263.
51. Šrámová H, Beneš Č. Výskyt botulismu v České republice. *Zprávy CEM*, 1998;7(10):395–397.
52. Šrámová J, Beneš Č. Výskyt botulismu v České republice. *Medica revue*, 1998;5(5):18–19.
53. Šrámová H, Beneš Č. Botulismus v České republice. *Čas Lék Čes*, 1991;130(4):103–107.
54. Lasovská J, Zavadová M, Doutlík S, Vaništa J. Neobvyklý průběh botulismu vyvolaného botulotoxinem typu E. *Prakt Lék*, 1983;63(1):12–13.
55. Neubauer M, Miláček V. Kojenecký botulismus. *Českoslov Ped*, 1981;36(9):527–529.
56. Ambrožová H, Džupová O, Smíšková D, Roháčová H. Familiární výskyt botulismu – kazuistika. *Klin Mik Inf Lék*, 2014;20(2):40–42.
57. Ambrožová H, Smíšková D. Botulismus – co nového? Kazuistika dalšího případu botulismu na infekční klinice Nemocnice Na Bulovce. *Klin Mik Inf Lék*, 2015, 21(3). (Kongres klinické mikrobiologie, infekčních nemocí a epidemiologie – KMINE 2015, Špindlerův Mlýn, 23.–25. září 2015), s. 104.
58. Chertow DS, Tan ET, Maslanka SE, et al. Botulism in 4 adults following cosmetic injections with an unlicensed, highly concentrated botulinum preparation. *JAMA*, 2006;296:2476–2479.
59. Ha JC, Richman DP. Myasthenia gravis and related disorders: Pathology and molecular pathogenesis. *Biochem Biophys Acta*;1852(4):651–657.
60. Centers for Disease Control and Prevention. Investigational heptavalent botulinum antitoxin (HBAT) to replace licensed botulinum antitoxin AB and investigational botulinum antitoxin E. *MMWR Morb Mortal Wkly*, 2010;59:299.
61. Arnon SS, Schechter R, Maslanka SE, et al. Human botulism immune globulin for the treatment of infant botulism. *N Engl J Med*, 2006;354:462–464.

Do redakce došlo dne 4. 5. 2018.

Adresa pro korespondenci:

MUDr. Helena Ambrožová, Ph.D.

Klinika infekčních nemocí 2. LF UK a Nemocnice Na Bulovce
Budínova 2
180 00 Praha 8
e- mail: helena.ambrozova@bulovka.cz