

***Arthrographis kalrae* – nezvyčajný pôvodca onychomykózy**

Volleková A.^{1,2}, Lisalová M.², Pöczová M.²

Katedra dermatovenerológie FZŠŠ SZU¹ a HPL s.r.o., mykologické laboratórium², Bratislava

Súhrn

Pri rutinnom vyšetrení sme od dvoch pacientov s klinicky suspektnou mykózou nechtov palcov nôh (potvrdená mikroskopicky nálezom úlomkov/tenších hýf) izolovali početné kolónie morfológicky nezvyčajnej hyfomycéty. Na základe podrobného štúdia morfológických a fyziologických znakov kultúr sme izoláty identifikovali ako *Arthrographis kalrae*. Ide pravdepodobne o prvé zverejnené prípady izolácie tejto termálne dimorfnej keratinolytickej huby na Slovensku.

Kľúčové slová: *Arthrographis kalrae* – morfológia – onychomykóza.

Summary

Volleková A., Lisalová M., Pöczová M.: *Arthrographis kalrae* – an Uncommon Causative Agent of Onychomycosis

At a routine examination, multiple colonies of hyphomycetes of uncommon morphology were isolated from two patients with clinically suspected mycosis of the big toes (and confirmed microscopically by the presence of fragmented/thin hyphae). Based on the detailed study of the morphological and physiological characteristics of the cultures, the isolates were identified as *Arthrographis kalrae*. To our knowledge, this is the first isolation of the thermally dimorphic keratinolytic fungus to be reported in Slovakia.

Key words: *Arthrographis kalrae* – morphology – onychomycosis.

Spektrum mikroskopických húb, schopných spôsobiť infekcie človeka sa neustále rozširuje. Kým v 60-tych rokoch min. stor. bolo známych niekoľko desiatok druhov húb, vrátane kvasiniek a dermatofytov, v r. 2000 uvádzajú de Hoog a kol. viac než 400 pôvodcov povrchových a systémových mykóz [5].

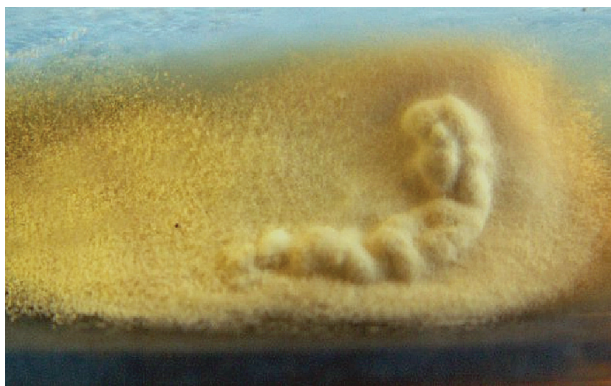Veľmi pestrá je paleta húb postihujúcich nechty - odhaduje sa viac než 80 vyvolávateľov onychomykóz, prevažne druhov vláknitých húb. Dominujú „klasické“ - dermatofyty *Trichophyton rubrum*, *T. interdigitale*; nechty na rukách postihujú aj kvasinky, najmä *Candida albicans*. Stále viac sa pri infekciách nechtov uplatňujú vláknité „non-dermatofyty“ [8]: relatívne časté sú druhy rodov *Scopulariopsis* a *Aspergillus*, iné nachádzame zriedkavo až raritne. K posledne spomenutým možno priradiť aj *Arthrographis kalrae*. Tento neobvyklý druh sme izolovali z nechtov dvoch pacientov so suspektnou onychomykózou.

Mykologické vyšetrenie nechtov

Vzorky nechtov rutinne vyšetrujeme na prítomnosť húb mikroskopicky – po macerácii v 20%

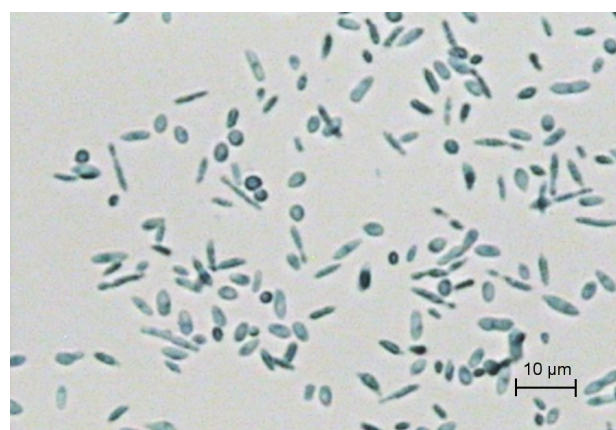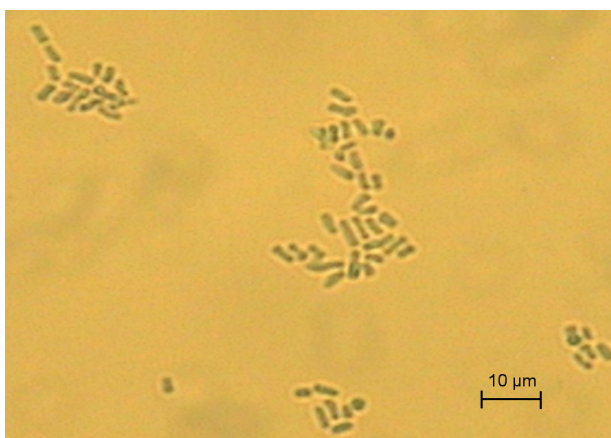KOH s Parker black ink, a kultivačne – na Sabouraudovom agare (Merck) a na agare s 0,04 % aktidionu (Oxoid), našikmenom v skúmavkách. Po 2 až 5 týždňovej inkubácii pri 25°C sa zaznačí rast mikromycét a relevantné izoláty identifikujeme na úroveň rodu a druhu podľa morfológických (makro-, mikroskopických), príp. ďalších znakov a vlastností.

V r. 2005 a 2006 sme okrem iných vyšetřili dvoch pacientov (muži, vek 56 a 69 rokov) s onychomykózou palcov nôh, klinicky podobnou ako pri epidermophytia unguium, distolaterálneho typu. Vo vzorkách macerovaných nechtov týchto pacientov sme mikroskopicky zistili tenšie hyalinné vetvené septované hýfy alebo úlomky hýf. Po 2-týždňovej inkubácii na médiu bez aj s aktidionom rástli morfológicky zhodné kolónie vláknitej huby zo všetkých inokulovaných čiastočiek nechta pacienta (obr. 1). Kolónie síce pripomínali niektoré dermatofyty, ale mikroskopické preparáty z kultúr túto domnienku vylúčili. Dermatofyty nevyrástli ani po predĺženej 6týždňovej inkubácii.



Obr. 1. *Arthrographis kalrae*, kolónia (Sabouraudov agar, 3 týždne, 25 °C)

Fig. 1. *Arthrographis kalrae*, a colony (Sabouraud agar, 3 weeks, 25°C)

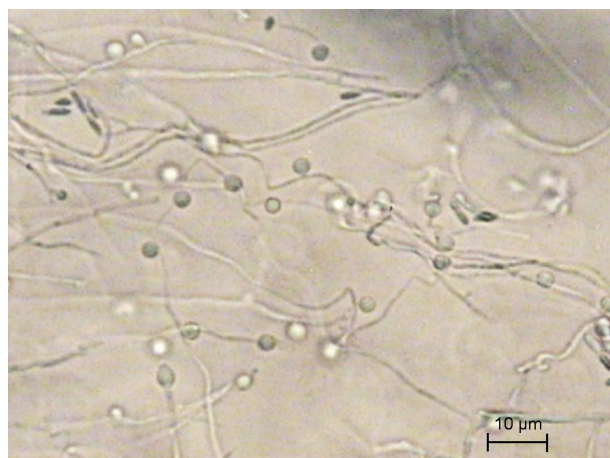
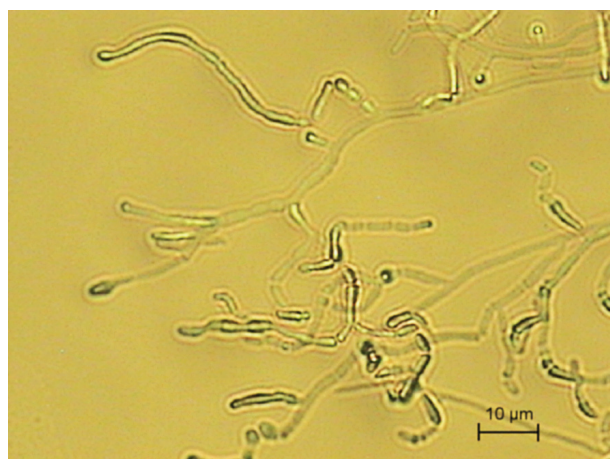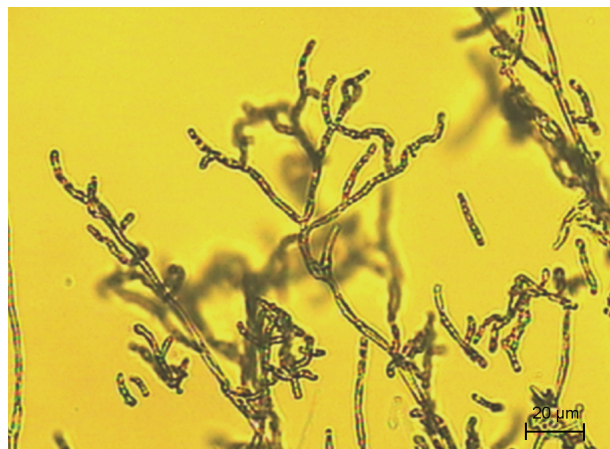


Obr. 2. a, b *A. kalrae*, artrokonídiá, fuziformné a guľovité konídiá (Sabouraudov agar, vláknitá forma, 25 °C, preparát v laktófenole)

Fig. 2a, 2b *Arthrographis kalrae*, fusiform and spherical conidia (Sabouraud agar, filamentous form, 25°C, mount in lactophenol)

Štúdium morfológických a fyziologických znakov izolátov

Nakoľko sme predpokladali, že môže ísť o vyvolávateľa onychomykózy, izoláty sme podrobnejšie preskúmali s cieľom ich presnej identifikácie. Sledovali sme morfológické znaky



Obr. 3. *A. kalrae*, a), b) retiazky stromčekovite vetvených artrokonídií, c) guľovité konídiá laterálne pozdĺž hýf (mikrokultúra, Sabouraudov agar, 7 dní, 25 °C)

Fig. 3a, 3b *Arthrographis kalrae*, branching chains of arthroconidia

Fig. 3c *Arthrographis kalrae*, spherical conidia located laterally along the hyphae (microculture, Sabouraud agar, 7 days, 25°C)

(makroskopické na rôznych agarových médiách, mikrokultúry, preparáty v laktófenole), schopnosť a charakter rastu pri 32 ° a 37 °C, ureázovú aktivitu izolovaných kmeňov, a určili sme orientačne ich antifungálnu citlivosť in vitro.

Kolónie skúmaných izolátov na Sabouraudovom agare aj na médiu s aktidionom rástli takmer rovnako rýchlo ako dermatofyty – za 2 týždne pri 25° C dosahovali na šikmom agare priemer 1–2,5 cm, boli zamatové, až mierne plstnaté, prachovité, nízke, radiálne alebo nepravidelne plytko prehýbané, v centre mierne vyvýšené. Povrch kolónií na agare s aktidionom bol bielo-žltý, na Sabouraudovom agare krémovo-ružovkastý (obr. 1), mladé kolónie s bielo-žltastými guttae, spodná strana na oboch médiách žltá až hnedastá, neskôr hrdzavohnedá.

Rast izolátov na iných médiách. Subkultúry na Difco Yeast Nitrogen Base agare s 0,15 % asparagínu a 2 % glukózy, a na Brain Heart Infusion agare (Oxoid) rástli pri 37°C vo forme vlhkých belavých (neskôr okrových) kvasinkovitých kolónií.

Ureázová aktivita. Izoláty pri raste na médiu obsahujúcom močovinu (Urea agar base/Christensen, HiMedia, inokulácia náterom) do 5 dní pri 25°C vykazovali miernu ureázovú aktivitu [4].

Mikroskopické preparáty z vláknitých suchých kolónií odhalili hyalinné septované, zväčša polámané hýfy, veľa malých hranatých arthrokonidií (2-2,5x2,5–5 µm) (obr. 2a,b), malý počet dlhších fuziformných konidií a ojedinele zagulatené až kvapkovité konidiá (priemer cca 5 µm) s úzkou jazvou. Kvasinkovite rastúce kolónie pri 37 °C obsahovali aj vajcovité a zašpicatené pučiace konidiá. V *mikrokultúrach* (Sabouraudov a Corn meal agar Oxoid, bločky) pri 25 °C rástli normálne aj „bambusovité“ hýfy (s hrubšími septami), ktoré produkovali na morfológicky nediferencovaných nosičoch malé hranaté arthrokonidiá a ojedinele predĺžené, fuziformné konidiá, usporiadané do dlhých, stromčekovite vetvených retiazok, rovných alebo „cik-cak“. Pozdĺž niektorých hýf sme našli laterálne prisadnuté alebo na tenkých krátkych nevetvených „stopkách“ upevnené väčšie (4–5 µm), takmer guľovité konidiá (obr. 3a,b,c).

Antifungálnu citlivosť izolátov sme určili orientačne – diskovou metódou, na agare s kazitonom a paralelne na YNB agare (bol použitý aj pre 5-fluorocytosin), hustota inokula 0,5 McFarlandovej zákalovej stupnice - postup podľa [13]. Po 48 a 78 hod. inkubácii pri 35 °C sme priemer inhibičných zón vyhodnotili podľa údajov výrobcu. Izoláty od oboch pacientov sa javili in vitro rezistentné voči flukonazolu a 5-fluorocytosinu, boli citlivé na amphotericin B, ciklopiroxolamin a na väčšinu iných testovaných azolov (itraconazol, ketokonazol, mikonazol, bifonazol, ekonazol). Izolát od prvého pacienta bol znížene citlivý na klotrimazol. Účinnosť terbinafinu (alylamín často používaný pri liečbe onychomykóz) na *A. kalrae* in vitro sme nemohli overiť – doteraz nie sú k dispozícii testovacie disky ani kvantitatívne komerčné kity.

Identifikácia izolátov

Na základe morfológických a fyziologických znakov sme izoláty z nechtov oboch pacientov identifikovali ako *Arthrographis kalrae*

(Tewari & Macpherson) Sigler & Carmichael (syn. *Oidiodendron kalrae*, *Arthrographis langeronii*), anamorfné štádium teleomorfy *Eremomyces langeronii* (syn. *Pithoascus langeronii*), ktorá je taxonomicky zaradená do Ascomycota, Loculoascomycetes, rad Eurotiales, čeľaď Eremomycetaceae [5].

Diskusia

V r. 2005 a 2006 sme od dvoch pacientov s mykózou nechtov palcov nôh, potvrdenou mikroskopicky, izolovali morfológicky neobvyklý druh vláknitej huby. Izoláty tolerovali aktidion, vykazovali slabú ureázovú aktivitu, rástli pri teplote 25° aj 37°C. Kolónie na Sabouraudovom agare a na agare s aktidionom pri 25°C textúrou a zafarbením pripomínali niektoré dermatofyty (napr. *T. interdigitale*, *T. georgii*, alebo druhy *Chrysosporium*). Po zmene podmienok kultivácie – zloženia agarového média, pri teplote 37 °C – rástli vo forme kvasinkovitých kolónií, čo imitovalo zmes húb a v prvej fáze identifikácie predstavovalo diagnostický rébus (sú prítomné aj kvasinky?). Prechod vláknitej do kvasinkovej formy a aj naopak, z kvasinkovej na vláknitú bol ľahký, a potvrdil, že ide o termálne dimorfné huby. Mikroskopické znaky poukazovali na kvasinky alebo vláknité huby produkujúce arthrokonidiá, napr. *Trichosporon*, *Oidiodendron*, *Scytalidium*, *Bjerkandera*. Uvedené znaky a vlastnosti sa nakoniec ukázali typické pre druh *Arthrographis kalrae*, ktorého kvasinkový synanamorf „*Trichosporiella*“ je podobný na *Geotrichum* alebo *Trichosporon* [1, 5].

Do rodu *Arthrographis* je zaradených päť, väčšinou v posledných rokoch novo opísaných druhov *A. alba*, *A. lignicola*, *A. pinnicola*, *A. cuboidea* sa zistili na rôznych rastlinách, v zemine [1, 4], dlhšie známy *A. kalrae* bol izolovaný aj z kompostu [1, 5]. Už v r. 1939 ho zaznačil Cochet ako pôvodcu onychomykózy a opísal ako nový rod a druh pod menom *Arthrographis langeronii* (premenovaný – *Oidiodendron kalrae*, *A. kalrae*). Neskôr boli odhalené jeho zaujímavé znaky a vlastnosti: schopnosť perforovať vlasy in vitro (je keratinolytický), tolerovať aktidion (podobne ako dermatofyty, *Histoplasma*, *C. albicans* a i.), rásť pri teplote 40-42°C, termálny dimorfizmus (suché vláknité kolónie pri 25°C, kvasinkovité pri 37°C), a neurotropizmus po inokulácii experimentálnych zvierat [9, 10].

Toxinogenita *A. kalrae* doteraz potvrdená nebola, alergénne a patogénne vlastnosti áno. Najčastejšie sa uvádza ako pôvodca onychomykózy, ale publikované prípady infekcie nechtov sú sporadické [5], patrí k nim i náš príspevok [11]. *A. kalrae* bol izolovaný zo sekrétov pri chronických pľúcnych chorobách (náhodne ?), aj ako pôvodca smrteľnej endokarditídy po infekcii allograftu/cievnej chlopne (Austrália), mycetómu (Francúzsko) [3], invazívnej sínusitídy a meningitídy u pacienta s AIDS v USA [2], invazívnej etmoidálnej sínusitídy a oftalmitídy po úraze oka (prvá infekcia v Číne, [12]), fotofóbie a keratitídy u nositeľov kontaktných šošoviek po kontakte so zeminou [1, 7]. Prvý prípad izolácie *A. kalrae* v Japonsku – z orálnej dutiny psa – oznámili Murata so spolupracovníkmi v r. 2005 [6]. Jeho výskyt je, zdá sa, celosvetový a patogénny potenciál nezvyčajne široký. Nakoľko ide o environmentálne rozšírenú mikromycétu, možná je kontaminácia kožného povrchu, rán, epitelu dýchacích ciest, a i. Preto pri izolácii (hl. ojedinelých kolónií) *A. kalrae* z biologických vzoriek je nutné pôvodcu infekcie potvrdiť (kontaminanty vylúčiť) opakovaným mykologickým vyšetrením.

Ako ukázali vyššie citované práce, izoláty *A. kalrae* od rôznych pacientov boli in vitro rozdielne citlivé na 5-fluorocytosin, flukonazol, itraconazol, alebo amfotericin B, a dobre citlivé (nízka MIC) na mikonazol [2, 12]. Výsledky testov citlivosti našich izolátov in vitro (orientačne, disková metóda) naznačili rezistenciu proti flukonazolu a 5-fluorocytosinu, ale citlivosť na ostatné testované azoly. Terapia onychomykózy terbinafinom a ciklopiroxolaminom (prvý pacient), prípadne ketokonazolom (druhý pacient) prispela k eliminácii huby a rastu normálnych nechtov.

Záver

Od dvoch pacientov s klinickými zmenami na nechtoch palcov nôh (mikroskopicky potvrdená onychomykóza) sme izolovali morfológicky neobvyklý druh mikroskopickej huby *Arthrographis kalrae*. Vlákňité zamotavé až prachovité kolónie pripomínali niektoré dermatofyty, ale produkovali vetvené retiazky artrokonidií a jednotlivito malé zaguľatené konidiá. Izoláty tolerovali aktidion, produkovali ureázu, a vykazovali termálny dimorfizmus – na niektorých médiách pri 37°C rástli kvasinkovite, boli rezistentné proti 5-fluorocytosinu a flukonazolu, a citlivé na väčšinu

ostatných azolov a amfotericin B. Ide pravdepodobne o prvé diagnostikované a zverejnené prípady infekcie (nechtov) *A. kalrae* na Slovensku. Ako ukazujú iné publikované prípady, patogénny potenciál tohto druhu je oveľa širší.

Literatúra

1. Biser, S. A., Perry, H. D., Donnenfeld, E. D., Doshi, S. J., Chaturvedi, V. Arthrographis keratitis mimicking Acanthamoeba keratitis. Cornea, 2004, 23, 314-317.
2. Degavre, B., Joujoux, J. M., Dandurand, M., Guillot, B. First report of mycetoma caused by Arthrographis kalrae: successful treatment with itraconazole. J Am Acad Dermatol, 1997, 37, 318-320.
3. Gené, J., Guillamón, J. M., Ulfing, K., Guarro, J. Studies on keratinophilic fungi. X. Arthrographis alba sp. nov. Can J Microbiol, 1996, 42, 1185-1189.
4. Hoog, G. S. de, Guarro, J., Gene, J., Figueras, M. J. Atlas of Clinical Fungi, 2nd ed. Utrecht, CBS, The Netherlands: 2000. 1126 s. ISBN 90-70351-43-9.
5. Chin-Hong, P. V., Sutton, D. A., Roemer, M., Jacobson, M. A., Aberg, J. A. Invasive fungal sinusitis and meningitis due to Arthrographis kalrae in a patient with AIDS. J Clin Microbiol, 2001, 39, 804-807.
6. Murata, Y., Sano, A., Nishimura, K., Kamei, K. The first isolation of Arthrographis kalrae from the oral cavity of a canine in Japan. Abs Proc Ann Meeting Mycol Soc of Japan, 2005, 49, 168-168.
7. Perlman, E. M., Binns, L. Intense photophobia caused by Arthrographis kalrae in a contact lens-wearing patient. Am J Ophthalmol, 1997, 123, 547-549.
8. Summerbell, R. C. Epidemiology and ecology of onychomycoses. Dermatology, 1997, suppl. 1, 194, 32-36.
9. Tewari, R. O., Macpherson, C. R. Pathogenicity and neurological effects of Oidiodendron kalrai for mice. J Bacteriol, 1968, 95, 1130-1139.
10. Tewari, R. P., Macpherson, C. R. A new dimorphic fungus, Oidiodendron kalrai: morphological and biochemical characteristics. Mycologia, 1971, 63, 604-611.
11. Volleková, A., Lisalová, M., Hemza, M., Smoláková, J., Grünwaldová, B. Arthrographis kalrae ďalší pôvodca onychomykóz? DERMA 3.tis. (2008, v tlači).
12. Xi, L., Fukushima, K., Lu, C., Takizawa, K., Liao, R., Nishimura, K. First case of Arthrographis kalrae ethmoid sinusitis and ophthalmitis in the People's Republic of China. J Clin Microbiol, 2004, 42, 4828-4831.
13. Anonymus: Laboratorní diagnostika, biologické zkoušky. Antimykotické disky, stanovení citlivosti mikroskopických hub k antimykotikům v podmínkách in vitro. ITEST plus s.r.o., Česká republika.

Do redakce došlo 31. 10. 2007

Anna Volleková
HPL s.r.o.
Istrijská 20
841 07 Bratislava
e-mail: vollekova@hpl.sk