

BAP1-inaktivovaný melanocytóm: opis prípadu a prehľad problematiky

Szép Z.^{1,2}, Majtánová N.³, Majtán J.^{4,5}

¹Katedra dermatovenerológie LF SZU a výučbové centrá Onkologický ústav sv. Alžbety s. r. o., Bratislava a Dermatovenerologická klinika LF SZU a FNsP Trnava

vedúci katedry a prednosta kliniky doc. MUDr. Zoltán Szép, PhD., MPH

²Unilabs Slovensko, s. r. o., Diagnostické centrum patológie, Bratislava

vedúca oddelenia prim. MUDr. Iveta Mečiarová, PhD.

³Očná klinika LF SZU a UNB – pracovisko Nemocnica sv. Cyrila a Metoda, Bratislava

prednosta prof. MUDr. Petr Kolář, PhD.

⁴Ústav molekulárnej biológie SAV, v. v. i., Bratislava

riaditeľka Ing. Eva Kutejová, DrSc.

⁵Ústav mikrobiológie LF SZU, Bratislava

prednostka prof. RNDr. Shubhada Bopegamage, CSc.

SÚHRN

BAP1-inaktivovaný melanocytóm je zriedkavá melanocytová lézia, ktorá bola prvýkrát opísaná Thomasom Wiesnerom v roku 2011. Patrí do skupiny tzv. melanocytómov, ktoré predstavujú skupinu intermediárnych melanocytových lézií. Vyskytuje sa väčšinou sporadicky, vzácne však môže byť súčasťou tzv. hereditárneho BAP1 tumor predispozičného syndrómu. Prezentujeme prípad 33-ročnej ženy so solitárnym BAP1-inaktivovaným melanocytómom.

Kľúčová slova: melanocytóm – BAP1 – hereditárny BAP1 tumor predispozičný syndróm

SUMMARY

BAP1-Inactivated Melanocytoma. Description of the Case and Overview of the Issue

BAP1-inactivated melanocytoma is a rare melanocytic lesion that was first described by Thomas Wiesner in 2011. It belongs to the group of so-called melanocytomas, which represent a group of intermediate melanocytic lesions. It occurs mostly sporadically, but rarely it can be part of the so-called hereditary BAP1 tumor predisposition syndrome. We present the case of a 33-year-old woman with a solitary BAP1-inactivated melanocytoma.

Key words: melanocytoma – BAP1 – hereditary BAP1 tumor predisposition syndrome

Čes-slov Derm, 99, 2024, No. 3, p. 126–131

ÚVOD

BAP1-inaktivovaný melanocytóm je zriedkavá melanocytová lézia, ktorá bola prvýkrát opísaná Thomasom Wiesnerom z Grazu a jeho tímom v r. 2011 [13]. Autori

skúmali dve rodiny, kde sa u členov rodín vyskytovali viacpočetné névy so spitzoidnou morfológiou a kožné a uveálne melanómy. Zistili inaktivačnú mutáciu v BAP1 géne. Preto ďalší autori vo svojich nasledujúcich publikáciách začali nazývať tieto zvláštne lézie ako BAPoma,

Tabuľka 1. Odporúčané názvoslovie BAP1-inaktivovaného melanocytómu podľa 5. vydania WHO klasifikácie kožných nádorov z roku 2023 [12]

Odporúčaný názov	Akceptovateľné názvy	Neodporúčané názvy
BAP1-inactivated melanocytoma	BAP1-inactivated melanocytic tumor BAP1-inactivated nevus	BAPoma BAP1-inactivated spitzoid nevus Melanocytic BAP1-mutated atypical intradermal tumor Wiesner nevus BAP1-deficient tumor BAP1-deficient intradermal melanocytic tumor

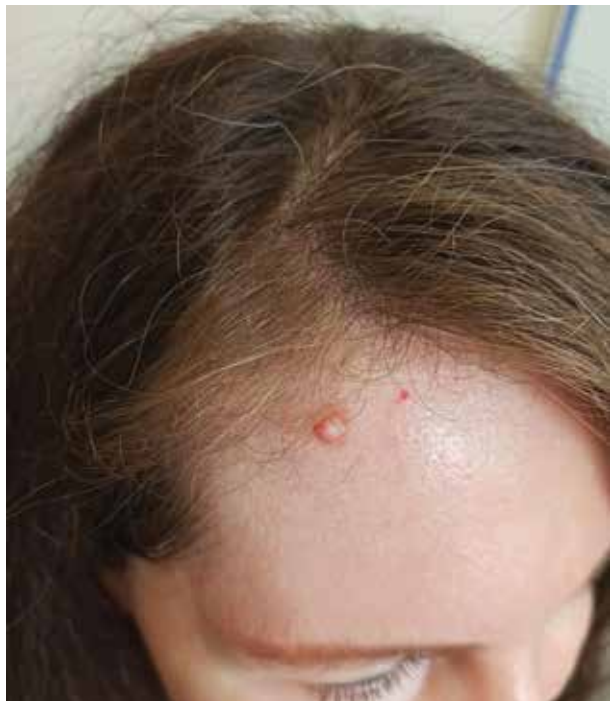resp. Wiesnerov névus. Neskôr však došlo k prebujneniu názvoslovia týchto lézií v dermatopatologickej literatúre, preto najnovšia, 5. edícia WHO klasifikácie kožných nádorov z r. 2023 [12] uvádza odporúčanie, ktoré názvy sú akceptovateľné a ktoré by sa už nemali ďalej používať (tab. 1).

Nakoľko ide o zriedkavú a podľa našich vedomostí zatiaľ v našej odbornej literatúre nepublikovanú nozologickú jednotku, uvádzame prípad BAP1-inaktivovaného melanocytómu u mladej ženy.

OPIS PRÍPADU

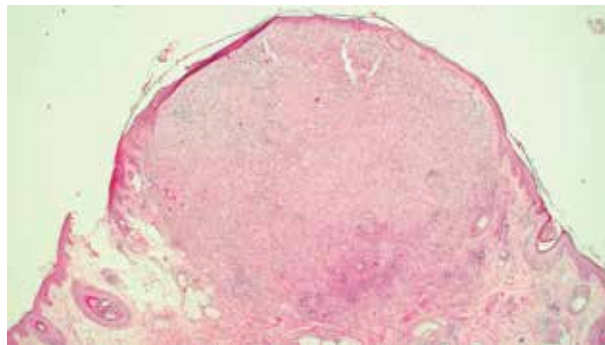
Pacientkou bola 33-ročná, inak zdravá žena, jej rodinná a osobná anamnéza boli bez pozoruhodností, bez výskytu kožných či viscerálnych nádorových ochorení, lieky nebrala. V priebehu posledných dvoch rokov pacientka pozorovala postupný pomalý rast pigmentovanej papulózne lézie na čele vpravo. Naše pracovisko vyhládala za účelom posúdenia prejavu, ktorý si chcela nechať odstrániť z estetických dôvodov.

Pri klinickom vyšetrení bola prítomná asymptomatická, vyklenutá, okrúhla papulózna lézia veľkosti 5 x 5 mm, s hladkým povrchom, ostrým ohraničením, svetlohnedej až ružovkastohnedej farby (obr. 1). Dermatoskopicky sme pozorovali len svetlohnedú, homogénnu pigmentáciu, bez konkrétnych diagnostických štruktúr. Kompletné vyšetrenie kožného povrchu a dermatoskopickú kontrolu prípadných ďalších lézií z časových dôvodov odmietla. Odporučili sme kompletnú excíziu lézie s následným histologickým vyšetrením.

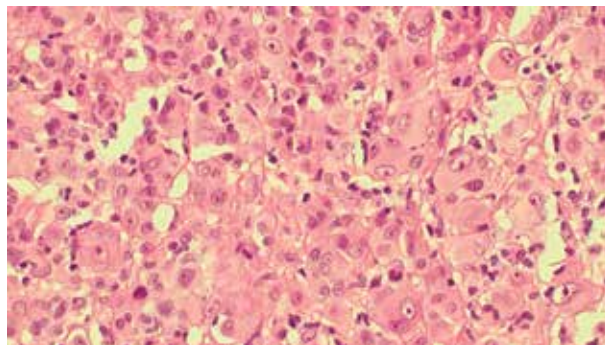


Obr. 1. Vyklenutá papulózna melanocytová lézia ružovkastohnedej farby na čele vpravo

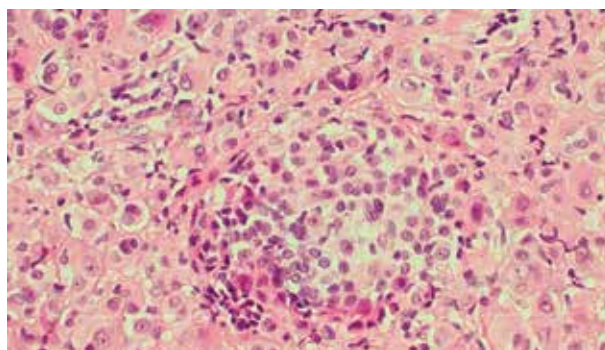
Z odoslaného excidátu boli pripravené preparáty farbené hematoxylinom-eozínom, v ktorých bol prítomný obraz vyklenutého, intradermálne lokalizovaného tumoru (obr. 2). V tenkej epiderme, v bazálnej zóne na krátkom úseku bolo prítomných niekoľko jednotlivých, väčších epiteloidných melanocytov s prominujúcimi jadrami a eozinofilnou plazmou, bez tvorby hniezd, bez mitotickej aktivity. Dominantné zmeny boli v derme, kde nádorový infiltrát tvorili veľké eozinofilné epiteloidné névocyty s veľkými jadrami a prominujúcimi jadričkami, časté boli aj viacjadrové névocyty (obr. 3). Bunky boli usporiadané husto, vyplňovali celú dermu,



Obr. 2. Intradermálne lokalizovaný, vyklenutý, dobre ohraničený tumor (HE, 20x)



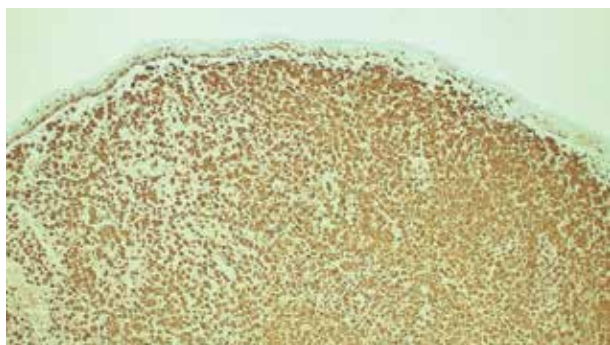
Obr. 3. Veľké epiteloidné melanocyty s hojnou eozinofilnou plazmou, veľkými nepravidelnými jadrami a prominujúcimi jadričkami (HE, 400x)



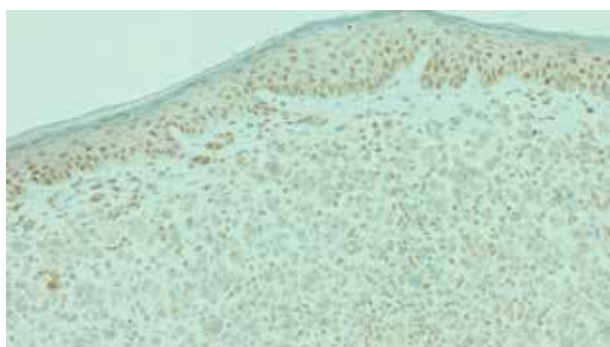
Obr. 4. Hniezdo pôvodných konvenčných menších melanocytov v centre obrázku obklopené transformovanými epiteloidnými melanocytmi (HE, 400x)

bez tvorby hniezd. Mitózy neboli prítomné, bunky však vykazovali určitý stupeň atypie. Na niekoľkých miestach boli zachytené malé okrúhle hniezda konvenčných melanocytov, podobných névocytom v konvenčných intradermálnych melanocytových névoch (obr. 4). Na viacerých miestach sme pozorovali lymfocyty pritlačené k povrchu väčších epiteloidných melanocytov, tzv. „kissing figures“. Lymfocyty v menšom množstve boli disperzne rozptýlené v lézii. Prejav bol odstránený kompletne.

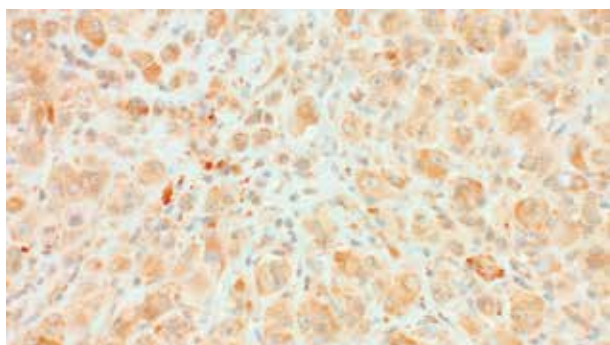
Imunohistochemicky nádorové bunky difúzne expriovali melanocytové markery (Melan-A, S100, MITF, SOX-10) (obr. 5), markery HMB45 a PRAME vykazovali



Obr. 5. Pozitívne imunohistochemické farbenie (IHC) na melanocytový marker Melan-A (DAB, 50x)



Obr. 6. Strata jadrovej expresie BAP1 proteínu v nádorových melanocytoch tumoru, slabo sa farbía len jadrá keratinocytov a tumor infiltrujúcich lymfocytov (IHC, DAB, 100x)



Obr. 7. Difúzna cytoplazmatická pozitivita BRAF proteínu v nádorových melanocytoch (IHC, DAB, 400x)

negativitu a nebola prítomná ani jadrová expresia β -catenin. Proliferačný marker Ki-67 sa farbíl len v lymfocytoch infiltrujúcich tumor. Pre potvrdenie diagnózy bola kľúčová strata jadrovej expresie BAP1 proteínu (obr. 6) a súčasne difúzna cytoplazmatická pozitivita aberantného BRAF proteínu (obr. 7).

Na základe histologického a imunohistochemického obrazu sme prípad diagnosticky uzavreli ako BAP1-inaktivovaný melanocytóm. Odporučili sme klinické a dermatoskopické vyšetrenie prípadných ďalších melanocytových lézií a molekulárno-genetické vyšetrenie, ale pacientka sa na ďalšie vyšetrenie nedostavila.

DISKUSIA

Nedávno získané poznatky o molekulárno-genetických zmenách v melanocytových léziách viedli k opusteniu pôvodného axiómu chápania týchto lézií dualisticky, t. j. ako benígny melanocytový névus versus malígny melanóm [5, 14]. Aj v rutinej histologickej praxi je evidentná existencia lézií s intermediárnymi črtami a neistým biologickým správaním. Reflektujúc na tieto skutočnosti, v 4. edícii WHO klasifikácie kožných nádorov z roku 2018 [11] bola vytvorená provizórna skupina tzv. melanocytómov, ktoré predstavujú skupinu intermediárnych melanocytových lézií na evolučnej ceste od benígneho melanocytového névu smerom k malígnemu melanómu (aj keď de novo vznik melanocytómu je tiež možný). V novej 5. edícii uvedenej WHO klasifikácie z roku 2023 došlo k ďalšiemu upresneniu nových nozologických jednotiek [12]. Navyše ďalšie jednotky uvádza aj nedávna dermatopatologická literatúra [1, 5, 7, 14, 15, 16]. V priloženej tabuľke uvádzame prehľad melanocytómov, ktoré sú už oficiálne opísané v súčasnej literatúre (tab. 2). Molekulárno-genetické výskumy odhalili 9 patogenetických ciest možného vývoja intermediárnych melanocytómov a melanómov z benígnych prekursorových lézií [4]. Z hľadiska nášho prípadu BAP1-inaktivovaného melanocytómu ide o patogenetickú cestu I. typu, t. j. cestu, kde hrá rolu nízke kumulatívne solárne poškodenie (low cumulative solar damage, low-CSD). Lézie vznikajúce touto patogenetickou cestou sú typicky nositeľmi primárnych „driver“ mutácií v *BRAF* géne (najčastejšie mutácia *BRAF* p.V600E), menej často v *NRAS* géne [1, 4, 14].

BAP1-inaktivovaný melanocytóm (BIM) je zriedkavou léziou, presná prevalencia však nie je známa. Vyskytuje sa väčšinou sporadicky, vzácne však môže byť súčasťou tzv. hereditárneho BAP1 tumor predispozičného syndrómu (viď nižšie). Vo svetovej literatúre bolo opísaných približne 200 rodín s týmto syndrómom [12].

BIM sa najčastejšie manifestuje v solárnej predilekčnej lokalizácii, t. j. na hlave, krku, hornej časti trupu alebo na horných končatinách. *Morfologicky* ide o vyklenutú papulu alebo nodule veľkosti 3–12 mm, farby kože alebo farby ružovkastohnedej, vzhľad teda imituje kli-

nický obraz névu Spitzovej [6, 13, 17]. V *dermatoskopikom obraze* pozorujeme bezštruktúrnú, ružovo-hnedú homogénnu pigmentáciu. Niekedy sú prítomné excentricky uložené bodky alebo globule, prípadne periférne lokalizované cievky [6, 17]. *Histologický obraz* je charakteristický. Ide o intradermálne lokalizovanú nodulárnu melanocytovú proliferáciu, ktorá sa skladá z veľkých epiteloïdných melanocytov s hojnou eozinofilnou cytoplazmou, vezikulóznymi jadrami a prominujúcimi jadierkami, obvykle bez melanínového pigmentu [3, 12]. Často je prítomná pleomorfnosť jadier, prípadne dvojjadrové alebo viacjadrové epiteloïdné bunky, ale mitotická aktivita býva nízka. Tumor infiltrujúce lymfocyty sa vyskytujú často. Môžu byť prítomné menšie okrsky so zvyškami konvenčného névu (malé névocyty). *Imunohistochemicky* je najdôležitejším nálezom kompletná strata jadrovej expresie BAP1 proteínu, čo je následkom bialelickej inaktívácie BAP1 génu [5, 14]. Prípadne prítomné zvyšky konvenčných melanocytov však exprimujú BAP1 proteín. Typická je expresia BRAF proteínu v celom tumore. *Diferenciálno-diagnosticky* (klinicky aj histologicky) je potrebné odlíšiť lézie so „spitzoidnou“ morfológiou: Spitzovej névus, Spitzovej melanocytóm, Spitzovej melanóm a spitzoidný melanóm.

Patogeneticky BIM vykazuje *bialelickú inaktíváciu BAP1 tumor supresorového génu*, ktorý sa nachádza na 3. chromozóme (lokus 3p21). Tento gén kóduje BAP1 proteín (BAP1 protein = BRCA1-associated protein) – je to enzým, ktorý je zapojený do regulácie bunkového cyklu, bunkovej diferenciácie, transkripcie a odpovede na poškodenie DNA [1, 5]. Častejšie sú solitárne BAP1-mutované melanocytové tumory, kým lézie s germinálnou mutáciou BAP1 génu sú vzácné. BAP1-mutácia je typicky spojená s mutáciou BRAF p.V600E [9, 12, 16]. Inaktívacia jednej alely BAP1 génu je zapríčinená mutáciou, ktorá vedie ku kompletnej strate funkcie („loss-of-function mutation“), kým druhú alelu

postihne delécia BAP1 lokusu mechanizmom straty časti krátkeho ramienka 3p alebo celého ramienka 3p alebo celého chromozómu 3 [16]. Boli opísané aj ďalšie molekulárno-genetické zmeny [3]. BIM vzniká obvykle transformáciou konvenčného melanocytového névu, ktorej névocyty sú nositeľmi prvotnej BRAF p.V600E mutácie [3, 12] a ako následujúca, druhotná molekulárna zmena nastane bialelická inaktívacia BAP1 génu. Pri imunohistochemickom vyšetrení preto vykazuje pozitivitu na aberantný BRAF proteín celý tumor, kým BAP1 inaktíváciu pozorujeme len v transformovaných, klonálne expandujúcich epiteloïdných melanocytoch, ale v konvenčných zvyškových melanocytoch nie. Tento expandujúci klón potom prerastie a nahradí pôvodnú populáciu BRAF-mutovaných konvenčných melanocytov. Vzácnnejšie môžu vzniknúť BIM aj z konvenčných melanocytových névov, ktorých névocyty sú nositeľmi NRAS mutácie alebo RAF1 fúzie [3, 12].

BAP1-inaktívovaný melanocytóm *nevyžaduje staging*, výnimkou sú melanómy vznikajúce v BIM. Transformácia solitárneho BIM do melanómu je málo pravdepodobná. Možno s tým počítať skôr v prípade viacpočetných BIM v rámci hereditárneho BAP1 tumor predispozičného syndrómu. V tomto prípade sa má staging robiť podľa rovnakých odporúčaní, ako pri ostatných konvenčných melanómoch podľa platnej TNM klasifikácie AJCC / IUCC [7]. BIM majú indolentný priebeh s dobrou prognózou. Vzácné môže vzniknúť solitárna metastáza v regionálnej lymfatickej uzline, ale bez ďalšej rastovej dynamiky a bez systémového šírenia procesu (podobne, ako v prípade ostatných melanocytómov, napr. pri melanocytóme Spitzovej). Otázne je, či v týchto prípadoch vôbec môžeme hovoriť o pravej metastáze a či nie je vhodnejšie hovoriť o névocytových depozitoch v lymfatickej uzline (nodálny melanocytový névus). Recentná odborná literatúra dokonca hovorí o „benígnej metastáze“ [14].

Tabuľka 2. Prehľad novovytvorenej skupiny melanocytómov

<p>1. Melanocytómy oficiálne zaradené do tejto skupiny podľa WHO, 2023 [12] WNT-aktivovaný hlboko penetrujúci/plexiformný melanocytóm (β-catenin-aktivovaný melanocytóm) Pigmentovaný epiteloïdný melanocytóm (PRKAR1A-inaktívovaný melanocytóm) BAP1-inaktívovaný melanocytóm MITF-aktivovaný melanocytóm</p> <p>2. Melanocytómy opísané v časopiseckej odbornej literatúre [1, 5, 7, 14, 15, 16], ich názvy uvádza aj publikácia WHO (2023), ale nezaraďuje ich do tejto skupiny [12] <i>Spitzovej melanocytóm (CDKN2A-inaktívovaný melanocytóm)</i> <i>Melanocytóm v kongenitálnom néve (proliferatívny nodul v kongenitálnom néve, dľa WHO)</i> <i>Modrý (blue) melanocytóm</i></p>
--

Poznámka: Publikácia WHO, 2023 (Klasifikácia kožných nádorov) [12] do skupiny melanocytómov zaraďuje len horeuvedené štyri nozologické jednotky. Ďalšie tri jednotky ale opisuje a definuje časopisecká odborná literatúra, kým publikácia WHO sice uvádza ich názvy, ale nezaraďuje ich do skupiny melanocytómov! Spitzovej melanocytóm (CDKN2A-inaktívovaný melanocytóm, atypický Spitzovej tumor) je opísaný v časti o spitzoidných léziách, kým termín modrý (blue) melanocytóm (atypický celulárny modrý névus) je spomenutý v časti o modrých névoch: uvedené jednotky však nie sú zaradené do skupiny melanocytómov. Názov proliferatívny nodul v kongenitálnom néve je sice uvedený v publikácii WHO v časti o kongenitálnych melanocytových névoch, ale nie pod názvom melanocytóm, kým časopisecká literatúra túto jednotku zaraďuje k melanocytómom pod názvom melanocytóm v kongenitálnom néve. Najnovšie niektorí autori [5, 15] uvažujú aj o možnosti zaradenia dysplastických melanocytových névov do intermediárnej skupiny melanocytómov v budúcnosti, hoci publikácia WHO (2023) ich považuje za benígne lézie [12].

Tabuľka 3. Nádory vznikajúce v rámci hereditárneho BAP1 tumor predispozičného syndrómu [2, 8]

Mnohopočetné BAP1-inaktivované melanocyty
Uveálne a kožné melanómy (BAP1-)
 mezoteliómy
 renálne karcinómy
 pľúcne adenokarcinómy
 cholangiokarcinómy
 meningiómy, meduloblastóm
 skvamocelulárne karcinómy orofaciálne
 prsníkové karcinómy
 myelodysplázia

Terapia BIM aj ostatných melanocytómov je chirurgická vo forme *kompletnej excízie* lézie. V prípade low-grade lézií sa odporúča 2 mm lem excízie, pri high-grade léziách je vhodná re-excízia s 5–10 mm lemom [5, 7].

Hereditárny BAP1 tumor predispozičný syndróm (Hereditary BAP1 tumor predisposition syndrome, Hereditary BAP1 cancer syndrome) je vzácny, autozómovo dominantne dedičný syndróm, spôsobený germinálnou mutáciou *BAP1* génu [2, 8]. Klinicky je charakterizovaný výskytom viacpočetných BAP1-inaktivovaných melanocytómov a ďalšími nádormi (najčastejšími sú uveálny a kožný melanóm s BAP1-inaktíváciou, mezotelióm, renálny karcinóm a ďalšie tumory – tab. 3). V rámci uvedeného syndrómu sa melanocyty objavujú skôr, ako melanómy a viscerálne nádory, preto ich presná a včasná diagnóza umožní aj skorú diagnostiku uvedeného syndrómu. Solitárne BIM sa vyskytujú obvykle sporadicky a nie sú asociované so zvýšeným rizikom hore uvedených nádorov. Diagnostický postup je nasledujúci. V prípade klinického a dermatoskopického podozrenia na spitzoidnú léziu sa realizuje kompletná excízia lézie za účelom základného histologického vyšetrenia. V prípade BIM v mikroskopickom obraze pozorujeme atypickú epiteloidnú dermálnu spitzoidnú proliferáciu. Imuno-histochemické vyšetrenie na BAP1 proteín potvrdí stratu jadrovej expresie (výnimkou môžu byť vzácne prípady mutácií v oboch alelách, ktoré vedú k tvorbe nefunkčného, ale exprimovaného BAP1 proteínu) [8]. Nasledovať by malo molekulárno-genetické a klinicko-genetické vyšetrenie na vylúčenie hereditárneho BAP1 tumor predispozičného syndrómu. V prípade potvrdenia syndrómu by mal byť pacient dispenzarizovaný, základný panel skriningových vyšetrení zahŕňa kožné a očné vyšetrenie a vyšetrenia zobrazovacími metódami (ultrazvuk, MRI, CT, PET/CT) [2, 8, 12].

ZÁVER

BIM patrí do provizórnej intermediárnej skupiny tzv. melanocytómov. Najpravdepodobnejšie vzniká transformáciou benígneho konvenčného *BRAF* mutovaného intradermálneho melanocytového névu, pričom pôvodný névus je postupne nahradený charakteristickými epiteloidnými BAP1-inaktivovanými melanocyt-

mi. Biologické správanie je obvykle indolentné, postihnutie lokoregionálnej lymfatickej uzliny je možné, ale generalizovaný metastatický proces zatiaľ nebol opísaný v literatúre. Preto v klinickom manažmente t. č. nie je opodstatnený radikálny postup.

LITERATÚRA

- ANDEA, A. A. Molecular testing for melanocytic tumors: a practical update. *Histopathology*, 2022, 80(1), p. 150–165.
- CARBONE, M., FERRIS, L. K., BAUMANN, F. et al. BAP1 cancer syndrome: malignant mesothelioma, uveal and cutaneous melanoma, and MBAITs. *J Transl Med*, 2012, 10, p. 179.
- DONATI, M., MARTINEK, P., STEINER, P. et al. Novel insights into the BAP1-inactivated melanocytic tumor. *Mod Pathol*, 2022, 35(5), p. 664–675.
- ELDER, D. E., BASTIAN, B. C., CREE, I. A., MASSI, D. et al. The 2018 World Health Organization Classification of Cutaneous, Mucosal, and Uveal Melanoma: detailed analysis of 9 distinct subtypes defined by their evolutionary pathway. *Arch Pathol Lab Med*, 2020, 144(4), p. 500–522.
- FERNANDEZ-FLORES, A. Modern Concepts in Melanocytic Tumors. *Actas Dermosifiliogr*, 2023, 114(5), p. 402–412.
- FERRARA, G., MARIANI, M. P., AURIEMMA, M. BAP1-inactivated melanocytic tumour with borderline histopathological features (BAP1-inactivated melanocytoma): A case report and a reappraisal. *Australas J Dermatol*, 2021, 62(1): e88–e91.
- FOUCHARDIERE, A. D. L., BLOKX, W., KEMPEN, L. C. V. et al. ESP, EORTC, and EURACAN Expert Opinion: practical recommendations for the pathological diagnosis and clinical management of intermediate melanocytic tumors and rare related melanoma variants. *Virchows Arch*, 2021, 479(1), p. 3–11.
- LINOS, K., ATKINSON, A. E., YAN, S. et al. A case of molecularly confirmed BAP1 inactivated melanocytic tumor with retention of immunohistochemical expression: a confounding factor. *J Cutan Pathol*, 2020, 47(5), p. 856–859.
- MASOOMIAN, B., SHIELDS, J. A., SHIELDS, C. L. Overview of BAP1 cancer predisposition syndrome and the relationship to uveal melanoma. *J Curr Ophthalmol*, 2018, 30(2), p. 102–109.
- URSO, C. Melanocytic Skin Neoplasms: What Lesson From Genomic Abberations? *Am J Dermatopathol*, 2019, 41(9), p. 623–629.
- WHO Classification of Skin Tumours. 4. vyd., WHO, 2018. 500 s. ISBN 978-92-832-2440-2.
- WHO Classification of Skin Tumours. 5. vyd., WHO, 2023. Beta version ahead of print.
- WIESNER, T., OBENAU, A. C., MURALI, R. et al. Germline mutations in BAP1 predispose to melanocytic tumors. *Nat Genet*, 2011, 43(10), p. 1018–1021.

14. YEH, I. Melanocytic nevi, melanocytomas and emerging concepts. *Pathology*, 2023, 55(2), p. 178–186.
15. YEH, I. New and evolving concepts of melanocytic nevi and melanocytomas. *Mod Pathol*, 2020, 33, Suppl.1, p. 1–14.
16. YEH, I. Update on classification of melanocytic tumors and the role of immunohistochemistry and molecular techniques. *Semin Diagn Pathol*, 2022, 39(4), p. 248–256.
17. ZHANG, A. J., RUSH, P. S., TSAO, H. et al. BRCA1-associated protein (BAP1)-inactivated melanocytic tumors. *J Cutan Pathol*, 2019, 46(12), p. 965–972.

Do redakce došlo dne 6. 11. 2023.

Adresa pro korespondenci:
 doc. MUDr. Zoltán Szép, PhD, MPH
 Onkologický ústav sv. Alžbety
 Heydukova 10
 812 50 Bratislava
 Slovenská republika
 e-mail: zoltan.szep@ousa.sk



Dermatologický univerzitní nadační fond podporuje již osmnáctým rokem dermatovenerologii v České republice

- Poskytuje **stipendia** na pobyty na kožních pracovištích v německy mluvících zemích.
- Uděluje **ceny za nejlepší publikace roku** v časopisu Čs. dermatologie.
- Sponzoruje **Bartákovu cenu**.
- **Podporuje časopis** Česko-slovenská dermatologie a Českou dermatovenerologickou společnost ČLS JEP.
- **Financuje vzdělávání** v dermatovenerologii (kurzy, odborná setkání).

Dermatologický univerzitní nadační fond
 partner českých dermatovenerologů.

