

Červená uzlovitá lézia nad Achillovou šľachou

Szép Z.^{1,2}, Rychlý B.², Marek V.³

¹Katedra dermatovenerológie LF SZU a výučbové centrá Onkologický ústav sv. Alžbety s. r. o., Bratislava a Dermatovenerologická klinika LF SZU a FNsP Trnava

vedúci katedry a prednosta kliniky doc. MUDr. Zoltán Szép, PhD., MPH

²Unilabs Slovensko s. r. o., Diagnostické centrum patológie, Bratislava vedúca oddelenia prim. MUDr. Iveta Mečiarová, PhD.

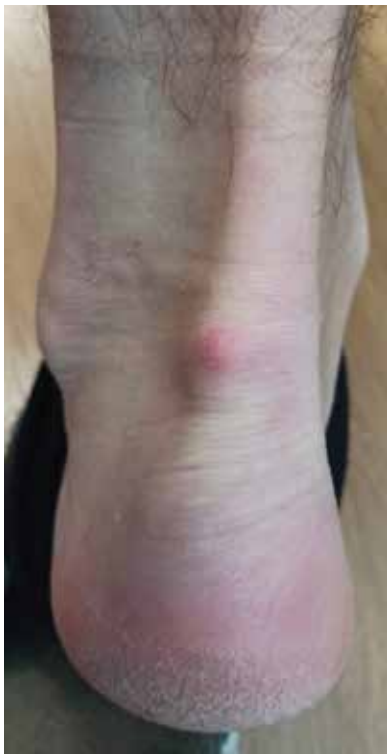³Klinika onkologickej chirurgie LF UK a Onkologického ústavu sv. Alžbety s. r. o., Bratislava prednosta Dr. h.c. prof. MUDr. Štefan Durdík, PhD., MHA, MPH

Čes-slov Derm, 98, 2023, No. 6, p. 300–302

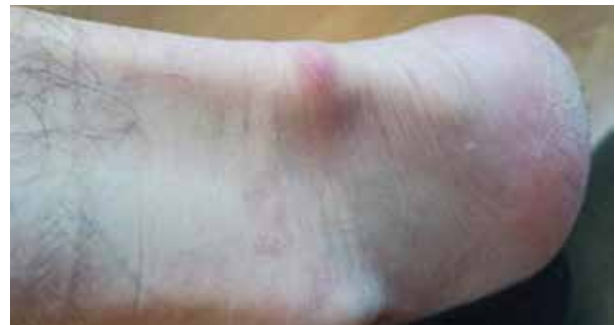KLINICKÝ PRÍPAD

Pacientom bol 45-ročný muž, jeho rodinná a osobná anamnéza boli bez pozoruhodností, v peľovej sezóne bral perorálne antihistaminiká pre alergickú rinitídu. Pracoval v kancelárii, vo voľnom čase sa desaťročia venoval turistike. Posledný pol rok pozoroval postupný vznik červenej uzlovitej lézie nad ľavou Achillovou šľachou. Lézia bola palpačne citlivá a pri chôdzi bolestivá. Lokálna a celková liečba voľne predajnými nesteroidnými antiflogistikami nevedla k zlepšeniu nálezu. Pri klinickom vyšetrení bola prítomná dermálne lokalizovaná nepresne ohraničená uzlovitá lézia, veľkosti 1 x 1 cm, svetločervenej farby, pružnej konzistencie, bez fluktuácie a secernácie (obr. 1, 2). Ultrazvukové vyšetrenie

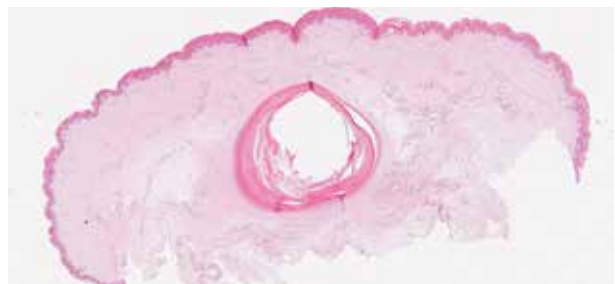
opísalo dermálne až subkutánne lokalizované hypoechogénne ložisko veľkosti do 6 mm s anechogénnym lemom, väzba na Achillovu šľachu nebola viditeľná. Indikovaný bol chirurgický výkon, lézia bola kompletne odstránená skalpelovou excíziou na chirurgickej ambulancii s následným histologickým vyšetrením.



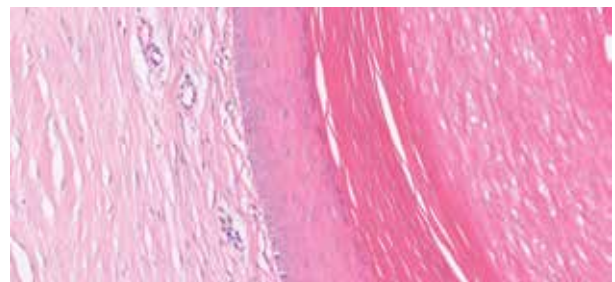
Obr. 1



Obr. 2



Obr. 3



Obr. 4

HISTOPATOLOGICKÝ NÁLEZ

V histologickom obraze v strednej derme bola prítomná dobre ohraničená cysta s výstelkou epidermálneho typu so zachovanou vrstvou stratum granulosum a ortokeratinizáciou epidermálneho typu (obr. 3 a 4 na s. 300). V dutine cysty boli ložiská lamelárneho keratínu. Kožné adnexálne štruktúry sa ku stene cysty nepripájali a neboli prítomné ani v jej okolí. Okolitá derma bola bez zápalovej infiltrácie. Nebola prítomná ruptúra steny cysty, ani vývod na povrch intaktnej epidermy. Lézia bola odstránená kompletne.

Záver

Implantačná (inklúzna, traumatická) epidermoidná cysta.

PRIEBEH

Pacient bol poučený o benígnej povahe lézie. Rana sa zahojila bez komplikácií. Bolesť v tejto lokalite ustúpila, recidíva cysty nenastala.

DISKUSIA

Epidermálna (epidermoidná) cysta (EC) je častou nozologickou jednotkou v klinickej a histopatologickej praxi. Z **histogenetického hľadiska** poznáme dva typy EC: infundibulárnu EC a implantačnú (inklúzna, traumatickú, postraumatickú) EC. V prípade *infundibulárneho typu EC* ide o cystickú dilatáciu infundibulárneho úseku pilosebaceózne jednotky nejasnej etiológie, pričom vznikajúca cysta si zachováva spojenie s povrchom epidermy, ktorú obvykle vyplňuje komedoniformná keratotická zátka. *Implantačná (inklúzna, traumatická) EC* je vzácnejšia, vzniká sekundárne ako následok penetrujúcej traumy [4]. V ďalšej diskusii sa zameriame len na implantačný typ EC.

Z **patogenetického hľadiska** pravdepodobne pri akútnej penetrujúcej traume (chirurgický výkon, ihly, iné traumy) či pri chronickej traumatizácii (napr. nárazy päty o obuv) dôjde k zaneseniu, sekvestracii epidermy do hlbších štruktúr, následne sformovaná cysta je obvykle lokalizovaná v derme a nemá spojenie s povrchom kože [5, 6]. Podľa niektorých teórií v palmoplantárnej lokalizácii, kde sa chlpové folikuly nenachádzajú, prichádza do úvahy aj HPV etiológia lézie ako následok papilomavírusovej infekcie vývodu ekrinnej žľazy [2, 7, 12].

Z **klinického hľadiska** ide o pomerne zriedkavú formu EC, obzvlášť v oblasti rúk a nôh [10]. Obvykle ide o solitárnu léziu lokalizovanú na končatinách, a to častejšie na hornej, ako na dolnej končatine. V prípade postihnutia dlane je lokalizácia na volárnej ploche dlane či prstov. Rast cysty je pomalý a asymptomatický. Bolesť vzniká v prípade ruptúry, infekcie či event. malígnej transformácie, alebo pri lokalizácii nad kostnými

prominenciami alebo šľachami, napr. v oblasti päty [8]. Klinický obraz je nešpecifický, ide o dermálne či subkutánne lokalizovanú léziu farby kože, bez centrálneho vývodu. V mieste chronickej traumatizácie či v prípade ruptúry môže vzniknúť začervenanie prejavu. Vzácne boli opísané implantačné EC pod nechťom, v šľachách alebo v kosti [9].

V **histologickom obraze** je prítomná unilokulárna cysta s oploštenou výstelkou epidermálneho typu so zachovanou granulóznou vrstvou, dutinu vyplňuje lamelárny keratín. V prípade plantárne lokalizovaných inklúzných epidermoidných cyst niektorí autori opísali občasnú úsekovitú chybanie stratum granulosum a lamelárnu parakeratózu v dutine cysty [4]. K stene cysty sa nepripájajú ďalšie adnexálne štruktúry. V prípade epidermoidnej inklúznej cysty často nie je prítomné spojenie s povrchovou epidermou, kým v prípade infundibulárnej EC je prítomný úzky otvor vyúsťujúci na povrch kože, ktorý je viditeľný aj klinicky, ako komedónu podobná štruktúra v centre cysty. Ak nastane ruptúra cysty, keratínový obsah sa vyprázdni do okolitého tkaniva s následným vznikom granulomatózne zápalovej reakcie. Malígna transformácia epidermálnej výstelky inklúznej cysty do skvamocelulárneho karcinómu je extrémne vzácna, literatúra ju uvádza v 0,011–0,045 % prípadov [1]. Ojedinelé publikácie uvádzajú aj vznik iných nádorov v stene cysty (bazocelulárny karcinóm, karcinóm z Merkelových buniek, Pagetov karcinóm, melanóm) [4].

V **klinickej diferenciálnej diagnostike** je potrebné vylúčiť benígne a malígne *mäkkotkanivové nádory* (napr. schwannóm, neurofibróm, ganglion, mukóznou pseudocystu, synoviálne cysty, glomus tumor, lipóm, fibróm šľachovej pošvy, obrovskobunkový tumor šľachovej pošvy, granulóm okolo cudzieho telesa, tophus uraticus, Ewingov sarkóm, epiteloidný sarkóm, synoviálny sarkóm a ďalšie typy sarkómov) [4, 10]. V prípade lokalizácie lézie v oblasti Achillovej šľachy prichádzajú do úvahy aj bolestivé *zápalovo-degeneratívne procesy* šľachového aparátu (tendinitída Achillovej šľachy, retrokalkaneárna burzitída, retrotendinózna burzitída).

Z preoperatívnych neinvazívnych **pomocných vyšetrovacích metód** je rutinne dostupné *ultrazvukové vyšetrenie*, ktoré umožňuje upresnenie lokalizácie lézie, jej veľkosti, cystického versus solídneho charakteru prejavu a v dopplerovskom režime aj eventuálny prietok krvi. V prípade nejasností presnejšiu morfológickú charakteristiku lézie možno dosiahnuť vyšetrením *magnetickou rezonanciou*. Použitie tenkoihlovej aspiračnej cytológie a CT vyšetrenia sa neodporúča [3, 10]. Určenie definitívnej diagnózy a odlíšenie od ho-reuvedených procesov je možné *histologickým vyšetrením excidátu*.

Liečba spočíva v *kompletnej excízii* cysty s následným histologickým vyšetrením. Recidívy sú pomerne časté (práce ich uvádzajú v 10–17 % prípadov [11]) a sú následkom inkompletnej excízie s ponechaním časti epidermálnej výstelky v koži. Podľa väčšiny autorov

ruptúra cysty v priebehu operačného výkonu tiež zvyšuje riziko recidív [11]. Lokalizácie, ktoré sú vystavené chronickej mechanickej traumatizácii, sú tiež vo zvýšenom riziku recidívy, predovšetkým oblast' päty a laterálne okraje planty [10].

SÚHRN

Červená uzlovitá lézia nad Achillovou šľachou – epidermálna cysta

Autori v článku opisujú prípad 45-ročného pacienta so vznikom červenej uzlovitej lézie nad ľavou Achillovou šľachou. Histologické vyšetrenie potvrdilo diagnózu traumatickej (inklúznej) epidermoidnej cysty, ktorá v tejto lokalite vznikla zrejme následkom chronickej traumatizácie pri intenzívnej dlhoročnej turistike.

Kľúčové slová: epidermálna cysta – inklúzna cysta – infundibulárna cysta

SUMMARY

A Red Nodular Lesion Over the Achilles Tendon – Epidermoid Cyst

In the article, the authors describe the case of a 45-year-old patient with the development of a red nodular lesion over the left Achilles tendon. Histological examination confirmed the diagnosis of a traumatic (inclusion) epidermoid cyst, which appeared in this location as a result of chronic trauma during intensive long-term hiking.

Key words: epidermal cyst – inclusion cyst – infundibular cyst

LITERATÚRA

- ANTON-BADIOLA, I., SAN MIGUEL-FRAILE, P., PEITEIRO-CANCELO, A. et al. Squamous cell carcinoma arising on an epidermal inclusion cyst: a case presentation and review of the literature. *Actas Dermosifiliogr*, 2010, 101(4), p. 349–353.
- ARANDES-MARCOCCI, J., MELÉ-NINOT, G., QUINTANA-CODINA, M. et al. Palmoplantar epidermoid cysts: two cases and brief review of the literature. *Dermatol Online J*, 2019, 25(10), p. 13030/qt5s5557j7.
- BEYTEMÜR, O., YÜKSEL, S. Epidermoid cysts localized on extremities. *Eklemler Hastalıkları Cerrahisi*, 2018, 29(1), p. 27–33.
- CASSARINO, D. S., DADRAS, S. S. et al. *Neoplastic Dermatopathology*. 2nd ed., Philadelphia: Elsevier, 2017. 918 s. ISBN 9780323443104.
- COULTER, P. D., BOUCHÉ, R. T. Traumatically induced inclusion cyst secondary to shoe impingement: report of three cases. *J Foot Ankle Surg*. 1999, 38(4), p. 271–277.
- CRAIGEN, M. A., ANDERSON, E. G. Traumatic epidermal inclusion cysts due to shoe impingement: a report of two cases. *Foot Ankle*, 1991, 11(4), p. 239–244.
- EGAWA, K., HONDA, Y., INABA, Y. et al. Detection of human papillomaviruses and eccrine ducts in palmoplantar epidermoid cysts. *Br J Dermatol*, 1995, 132(4), p. 533–542.
- GHANI, S., FAZAL, M. A. An unusual cause of intractable heel pain. *J Foot Ankle Surg*, 2011, 50(6), p. 744–746.
- GIOTIS, D., PASCHOS, N. K., DROSOS, G. C. et al. Intra-tendinous Epidermoid Cyst after Traumatic Penetration of Foreign Body: A Very Rare Case Report. *J Orthop Case Rep*, 2020, 10(3), p. 100–102.
- JEON, S., LEE, S. Y., KIM, J. et al. Clinicopathologic features of epidermoid cysts in the upper and lower extremities, including a case of malignant transformation in the palmoplantar region. *Arch Hand Microsurg*, 2022, 27(4), p. 285–291.
- LINCOSKI, C. J., BUSH, D. C., MILLON, S. J. Epidermoid cysts in the hand. *J Hand Surg Eur Vol*, 2009, 34(6), p. 792–796.
- YANAGIHARA, M., SUMI, A., MORI, S. J. Papillomavirus antigen in the epidermoid cyst of the sole. Immunohistochemical and ultrastructural study. *J Cutan Pathol*, 1989, 16(6), p. 375–381.

Do redakce došlo dne 23. 10. 2023.

Adresa pro korespondenci:
doc. MUDr. Zoltán Szép, PhD., MPH
Onkologický ústav sv. Alžbety
Heydukova 10
812 50 Bratislava
Slovenská republika
e-mail: zoltan.szep@ousa.sk