

Kryokonzervovaná amniová membrána v léčbě dlouhodobě se nehojících ran – metodika léčby

Svobodová A.¹, Žemličková M.², Horváth V.³, Fiala R.⁴, Lindner J.¹, Burkert J.^{4,5}, Štádler P.³, Bednár J.⁶, Balogh L.⁶, Jirsová K.^{5,6}

¹II. chirurgická klinika – kardiovaskulární chirurgie, 1. lékařská fakulta, Univerzita Karlova a Všeobecná fakultní nemocnice v Praze

přednosta prof. MUDr. Jaroslav Lindner, CSc.

²Dermatovenerologická klinika, 1. lékařská fakulta, Univerzita Karlova a Všeobecná fakultní nemocnice v Praze
přednosta prof. MUDr. Jiří Štork, CSc.

³Oddělení cévní chirurgie, Nemocnice Na Homolce Praha

primář prof. MUDr. Petr Štádler, Ph.D.

⁴Klinika kardiovaskulární chirurgie, 2. lékařská fakulta, Univerzita Karlova a Fakultní nemocnice v Motole, Praha
přednosta MUDr. Jan Burkert, Ph.D.

⁵Oddělení transplantací a tkáňové banky, Fakultní nemocnice v Motole, Praha

primář MUDr. Jan Burkert, Ph.D.

⁶Laboratoř biologie a patologie oka, Ústav biologie a lékařské genetiky, 1. lékařská fakulta, Univerzita Karlova a Všeobecná fakultní nemocnice v Praze

přednosta prof. MUDr. Ondřej Šeda, Ph.D.

SOUHRN

Cíl: Představit použití lidské kryokonzervované amniové membrány (AM) v léčbě chronických ran, specifikovat indikační kritéria pro její aplikaci, protokol aplikace a metodiku převazů. Dalším cílem je seznámení se souhrnnými výsledky studie léčby chronických nehojících se ran pomocí AM a s predikcí zhojení dle dynamiky léčby.

Materiály a metody: Standardizace léčby pomocí kryokonzervované AM proběhla v rámci multicentrické studie ve třech klinických centrech. Pacientům s chronickými ranami, kteří se nehojili v průměru po dobu 34 měsíců (minimálně šest týdnů), byla aplikována AM, s pravidelnými vizitami po sedmi dnech.

Výsledky: Z 35 pacientů s 43 ranami různé etiologie, bylo po aplikaci AM zcela zhojeno 24 ran (56 %), 10 ran bylo zhojeno částečně (> 50 % plochy rány) (23 %), 9 ran (21 %) se zhojit nepodařilo. Během léčby AM zaznamenali pacienti silný analgetický účinek. Sledování dynamiky hojení vedlo ke stanovení predikčního intervalu pro posouzení schopnosti rány zhojit se pomocí AM na 10–12 týdnů.

Závěr: Léčba chronických ran pomocí AM přináší prospěch indikovaným pacientům, jak v akceleraci hojení, tak ve zlepšení kvality života, a to zejména snížení bolesti v oblasti rány.

Klíčová slova: amniová membrána – kryokonzervovaná amniová membrána – placenta – biologické krytí – chronická rána – nehojící se rána – dermatologie – chirurgie

SUMMARY

Cryopreserved Amniotic Membrane in the Treatment of Long-Term Non-Healing Wounds, Treatment Methodology

Objective: This work presents the use of human cryopreserved amniotic membrane (AM) in the treatment of chronic wounds, specifying the indication criteria for its application, application protocol, and wound dressing methodology. At the same time, it presents the summary results of the study of the treatment of chronic non-healing wounds using AM with the prediction of healing according to the dynamics of the treatment.

Materials and methods: Standardization of treatment using cryopreserved AM took place within the framework of a multicentre study in three specialist centres. Patients with chronic wounds that did not heal for an average of 34 months (min. six weeks) were treated with AM, with regular visits every seven days. The AM application was carried out 1–2 times in 14 days.

Results: Out of 35 patients with 43 wounds of various etiologies, 24 wounds (56%) were completely healed after AM application, 10 wounds were partially healed (> 50% of the wound area) (23%), 9 wounds (21%) failed to heal.

During AM treatment, patients experienced a strong analgesic effect. Monitoring the dynamics of healing led to the establishment of a prediction interval for assessing the ability of the wound to heal using AM at 10–12 weeks.

Conclusion: The treatment of chronic wounds using AM brings benefits to the indicated patients, both in the acceleration of healing and in the improvement of the quality of life, especially in the reduction of pain in the wound area.

Key words: amniotic membrane – cryopreserved amniotic membrane – placenta – biological cover – chronic wound – non-healing wound – dermatology – surgery

Čes-slov Derm, 98, 2023, No. 4, p. 198–205

ÚVOD

Chronické nehojící se rány jsou společnou "Achillovou patou" chirurgických a dermatologických ambulancí. Mutilují pacienta, zhoršují kvalitu jeho života a na jejich hojení je vynakládána značná část financí ze zdravotního systému. Péče o chronické rány je závažným zdravotním a sociálně-ekonomickým problémem i v globálním měřítku. Roční náklady na léčbu chronických ran ve Spojeném království představují 5,5 % výdajů na zdravotní péči, v Německu dosahují 3 miliard eur a ve Spojených státech amerických asi 20 miliard amerických dolarů ročně. Chronické nehojící se rány zhoršují kvalitu života (Quality of life, QoL) pacientů ve smyslu diskriminace a vyloučení ze společnosti, ale i omezení mobility a produktivity [15]. Podle Evropské společnosti hojení ran (The European Wound Management Association – EWMA) jsou výdaje za léčbu chronických rán jedním z hlavních nákladů i evropských zdravotnických systémů [10]. V tomto článku za chronickou nebo dlouhodobě se nehojící ránu považujeme tu, která se nehojí déle než 6 týdnů.

Hojení chronických ran je spojeno s psychickou zátěží pacienta i ošetřujícího personálu a je časově extrémně náročné. Hlavními cíli moderní péče je snížení nákladů, časová úspora, a hlavně zvýšení efektivity léčby spolu se zlepšením kvality života pacientů. Současné světové trendy směřují ke vzniku multioborových týmů, které využívají široké spektrum převazových materiálů a metod, včetně materiálů biologických (24).

Cílem článku je seznámit odbornou veřejnost s možnostmi užití biologického krytí – kryokonzervované amniotické membrány (AM) v léčbě nehojících se chronických ran a verifikovat možnou predikci zhojení rány pomocí AM na základě sledování dynamiky jejího hojení. Uvádíme souhrn vlastností AM, definujeme pojem chronické nehojící se rány a představujeme indikační kritéria a protokol pro aplikaci AM. Dalším cílem je prezentovat souhrnné výsledky a závěry multicentrické studie, která se léčbou chronických nehojících se ran zabývala ve třech klinických centrech.

CHRONICKÁ NEHOJÍCÍ SE RÁNA

Definice chronické případně dlouhodobě se nehojící rány je i v odborné literatuře poměrně promiskuitní po-

jem. Časové rozpětí potřebné pro klasifikaci rány jako chronické je globálně definováno v rozmezí 4 týdnů až 3 měsíců [39, 41]. V České republice je chronická rána považována za nehojící se, pokud nevykazuje žádnou nebo velmi slabou (uzávěr rány menší než 20 %) tendenci k hojení po dobu 4 týdnů a déle [23]. V tomto článku za chronickou nebo dlouhodobě se nehojící ránu považujeme tu, která se nehojí déle než 6 týdnů [41]. Donedávna nebyla jednotná ani anglická terminologie, proto EWMA zavedla termín „nehojící se rána“ (non-healing wound – NHW) [10, 20]. NHW přetrvávají dlouhodobě, po 20 týdnech standardní péče o ránu se nezhojí téměř 70 % případů [4].

Společnými rysy NHW jsou masivní bakteriální kolonizace a časté exacerbace infekce, tvorba mikrobiálních biofilmů a ztráta schopnosti epidermálních buněk reagovat na reparativní stimuly [8]. NHW jsou často doprovázeny dekompenzací či progresí primárního onemocnění, jako jsou diabetes mellitus (DM), ischemická choroba dolních končetin (ICHDK), chronická žilní insuficience (CHŽI) či jejich kombinace. Speciální skupinou NHW jsou rány vzniklé traumaticky, otlakem (dekubity), popáleniny a rány vzniklé poradiačním poškozením kůže [5, 7]. Jedním z charakteristických rysů pacientů s NHW je polymorbidita, což v konečném důsledku vede k dalšímu zhoršení šance na dohojení rány [8].

V problematice NHW se tak často setkáváme s velmi podobnými profily pacientů, které vymezují hlavní klinické jednotky. Nejrozšířenější formou NHW v západním světě je klinická jednotka souborně nazývána „bércový vřed“. Etiologie jeho vzniku je různorodá, od CHŽI (73 %), přes ICHDK (8 %), vředy vzniklé pourazově či poradiačně (2 %) až po vředy smíšené etiologie. Asi 20–25 % těchto vředů přechází do chronicity a u dvou třetin pacientů dochází po zhojení k recidivám. Další klinická jednotka sdružující velkou skupinu pacientů je „diabetická noha“ (v anglické literatuře diabetic foot ulcer, DFU). DFU je spojována se závažnými komplikacemi ohrožujícími pacienta v konečném důsledku na životě (infekce, opakované recidivy a vysoké riziko amputace končetiny). Zejména skupiny pacientů s NHW na podkladě CHŽI, ICHDK či DM jsou poddiagnostikovány a primárně tito pacienti zasluhují precizní cévní vyšetření s endovaskulárním nebo chirurgickým ošetřením všech nalezených lézí a následně správné farmakologické zajištění.

Současný standard péče (Standard of care, SOC) o NHW představuje komplexní protokol zahrnující

autolytický, mechanický či ostrý debridement, kontrolu infekce, zvolení vhodného krytí rány, dle etiologie ošetření primární cévní patologie, odlehčení či naopak vhodně zvolenou kompresí. Při použití SOC se míra uzavření chronických ran pohybuje v rozmezí 21–35 % a míra recidivy je vysoká [9, 34]. Navzdory vývoji a možnosti použití mnoha typů moderních primárních a sekundárních krytí je i nadále často obtížné zhojení NHW dosáhnout [18, 24].

Nároky na specifitější a účinnější terapii pro léčbu NHW proto strmě rostou. V posledních letech se jako velmi slibná jeví léčba s použitím krytí s přítomností biologicky aktivních látek [27, 37]. Tělu vlastní produkty přirozeně dodávají složky extracelulární matrix, živiny a další faktory nezbytné pro hojení rány. Taková léčba zahrnuje i aplikaci placentárních membrán. V poslední době se využívá ještě specifitějších přístupů, které stimulují a akcelerují hojení. Jedná se například o použití buněčné terapie včetně kmenových buněk [13], nebo dokonce subbuněčných komponent či buněčných produktů [30, 38].

AMNIOVÁ MEMBRÁNA

AM tvoří vnitřní obal plodu a pokrývá placentu. Jedná se o průsvitnou, avaskulární, asi 0,02–0,5 mm tenkou tkáň skládající se z jedné vrstvy epiteliálních buněk, bazální membrány (obsahuje kolagen, fibronectin, laminin, kyselinu hyaluronovou), a z avaskulárního stromatu. Regenerační, více než reparační, procesy podporuje řada růstových faktorů a cytokinů. Jedná se zejména o epidermální růstový faktor, bazický růstový fibroblastový faktor, inzulinu podobné růstové faktory, transformující růstové faktory, destičkový růstový faktor aj. Protizánětlivý účinek je odvozen od přítomnosti interleukinů a interferonu gamma. Antifibrotický účinek je způsoben přítomností vaskulárního endoteliálního růstového faktoru a hepatocytového růstového faktoru [16, 19, 36]. Analgetický efekt zaznamenaný po aplikaci AM je dán přítomností bioaktivních lipidů ze skupiny N-acyletanolaminů: palmitoyletanolamidu, anandamidu a oleyletanolamidu [33].

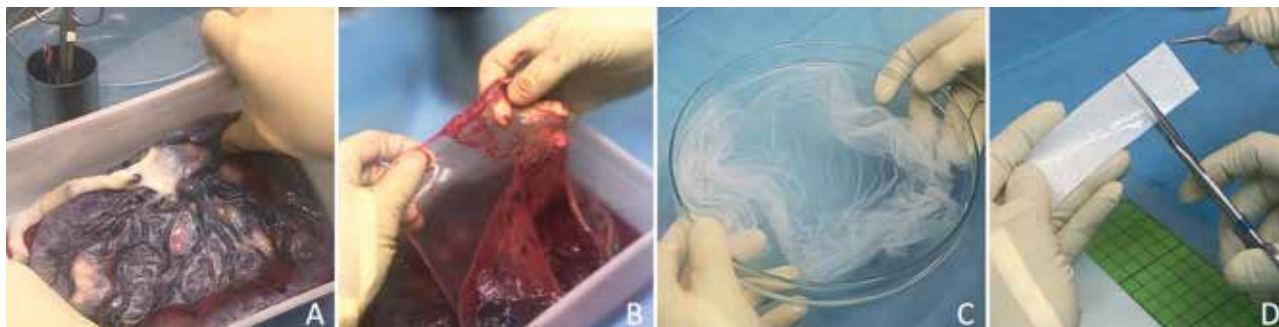
AM má zanedbatelnou imunogenicitu, takže po transplantaci nehrází imunitní odpověď, či problémy

s odlučováním tkáně. Nejdříve byla do klinické praxe zavedena kryokonzervovaná AM [16]. Řadu let se používala téměř výhradně při rekonstrukcích a hojení očního povrchu, ale od začátku 21. století začala být intenzivně využívána a standardizována pro použití v dermatologii, plastické chirurgii, chirurgii, urogenitální medicíně a otolaryngologii [1, 3, 16, 21, 22]. Kromě kryoprezervované AM se začala používat AM lyofilizovaná [1, 28, 40, 41].

AM je moderní léčebný přípravek, při jehož využití si je třeba uvědomit, že se jedná o allogenní transplantát, jehož získávání, příprava i aplikace je náročným procesem a jeho indikace by měla být dobře zvážena a zdůvodněna. V posledním desetiletí je jeho použití v hojení ran, zvláště NHW jednou z nejčastějších indikací, a jeho uplatnění se pomalu stává standardním přístupem. Spektrum etiologie vzniku indikovaných ran je široké, od hemodynamických nedostatečností (CHŽI, ICHDK, diabetická mikroangiopatie), po traumatické či tlakové léze. AM nemá vlastní kontraindikace aplikace, nicméně vzhledem k nutnosti maximálního kontaktu AM s ránou po relativně dlouhou dobu, je třeba trvat na dostatečné přípravě rány samotné. Rány infikované, nekrotické či silně secernující jsou z tohoto důvodu pro aplikaci nevhodné.

AM se zpracovává z placenty získané od dárcyň, které podstoupily císařský řez a jejichž zdravotní stav je v souladu s legislativními požadavky. Nutné je také vyšetření rodičky sérologickými testy na potenciálně přenosná onemocnění (AIDS, hepatitidy B a C, syfilis). Testy musí být negativní jak v době odběru tkáně, tak při kontrolním odběru po půl roce [16]. Tkáň se zpracovává ve sterilních podmínkách. AM se z placenty získává tupou preparací, poté se dekontaminuje, čistí od zbytků krevních sraženin a nanáší na vhodný nosič (obr. 1). AM se většinou uchovává ve směsi kultivačního média s glycerolem (1 : 1) při 80 °C nebo se lyofilizuje [16, 17, 29].

Metoda zpracování i uskladnění částečně určuje vlastnosti připravené AM [27]. Z hlediska zachování působků ovlivňujících hojení ran a schopnosti jejich uvolnění má největší potenciál kryoprezervovaná AM, z praktického hlediska dlouhodobého uskladnění a možnosti okamžité štep aplikovat je logisticky a užitelsky nejpriznivější lyofilizovaná AM [35, 40].



Obr. 1. Placenta, příprava amniové membrány (AM) ve sterilním prostředí
A – placenta, B – preparace a čištění od zbytků sraženin, C – očištěná AM, D – nanesení AM na nosič (nitrocelulóza)

METODY

V rámci multicentrické studie (Univerzita Karlova, Všeobecná fakultní nemocnice v Praze, Fakultní nemocnice v Motole a Nemocnice Na Homolce) byla zavedena a standardizována léčba NHW pomocí AM. Jako u každé nově zaváděné metody, bylo předpokladem úspěšného běhu studie vypracování indikačních kritérií pro výběr vhodných pacientů, zavedení metodiky převazů, protokolu aplikace a způsobu hodnocení účinnosti štěpu AM včetně hodnocení bolesti a kvality života pacientů [31, 32].

Indikace pacienta k aplikaci AM

Vzhledem k častému poddiagnostikování cévních chorob u pacientů s NHW (zejména předávaných z primární péče), dlouhodobé dekompenzaci některé z přidružených interních komorbidit či primárně nesprávné volbě převazové metody, jsme trvali na komplexním vstupním vyšetření [14, 31, 32]. Tento postup jsme zvolili proto, aby byli důsledně selektováni pacienti s NHW v pravém slova smyslu od pacientů pouze nedostatečně vyšetřených či s nevhodně vedenou léčbou.

K aplikaci AM byli zařazeni pacienti starší 18 let, vyšetření cévním chirurgem (bez nálezu patologie, nebo po endovaskulární či chirurgické intervenci), s rozměrem rány od 1 do 100 cm², u kterých nebylo zaznamenáno žádné z vyřazovacích kritérií (odhalená šlacha nebo kost, alergie na antibiotika přítomná v dekontaminačním roztoku, neošetřená cévní patologie, AIDS v anamnéze, autoimunitní onemocnění v anamnéze, dokumentovaná nespokojenost pacienta). Před zařazením do studie pacienti podepsali informovaný souhlas. Mezi nejčastější etiologie ran patřily chronická žilní insuficience, ischemická choroba dolních končetin a mikroangiopatie v rámci syndromu diabetické nohy. Vstupně bylo u všech pacientů provedeno vyšetření krve (krevní obraz, urea, kreatinin, C – reaktivní protein, albumin, celková bílkovina, u pacientů s DM odběr gly-

kovaného hemoglobinu). U pacientů s DM byla v rámci vstupního cévního vyšetření provedena transkutánní oxymetrie z blízkosti rány, u pacientů bez DM změřen index kotník-paže (ankle brachial index) jako neinvazivní vyšetření prokrvení končetiny [31, 32].

Metodika převazů, protokol aplikace kryoprezervované amniové membrány

Převazy v centru probíhaly každý týden bez ohledu na to, zda byla aplikována AM či SOC.

Ošetření rány pomocí SOC a v době mezi aplikacemi AM


Po vstupním vyšetření byli pacienti převazováni v protokolu SOC po dobu šesti týdnů. Během tohoto období byly aplikovány převazové materiály ve shodném spektru s převazy mezi aplikacemi AM (viz níže). Pokud po sledovanou dobu nedošlo ke zhojení rány alespoň o 20 % (redukce celkové plochy rány), byli pacienti zařazeni do skupiny k aplikaci AM.

Primární krytí bylo voleno dle stavu rány a množství exsudátu. Rány hlubší než 0,5 cm a rány s nerovnou spodinou byly kryty kombinací gelu s obsahem alginátu sodného (NU-GEL™) či s obsahem kyseliny chlorné a chlornanu sodného (Granudacyn gel) spolu s vrstvou absorpčního krytí na bázi hydrovlákna s obsahem iontů stříbra (Exufiber Ag+ nebo AQUACEL® Ag). Mělké rány byly kryty pěnovým krytím se silikonovou vrstvou s obsahem stříbra (Mepilex® Ag), k udržení negativních kultur, případně snižování bakteriální nálože.

Monitorování mikrobiologického osídlení, ošetření kožního krytu i obklad s oplachovým roztokem byly shodné s vizitou s aplikací AM (viz níže).

Velikost a příprava kryokonzervované amniové membrány k aplikaci

Na každou ránu byl z tkáňové banky (Fakultní nemocnice v Motole) vyžádán štěp AM v dostatečné velikosti,



Obr. 2 Příprava amniové membrány (AM) k aplikaci

A – přepravní kontejner, B – rozmrazovaná AM na nosiči (Sanatyl) v uchovávacím roztoku, C – oplach AM na nosiči, D – AM připravená k aplikaci na ránu

tj. tak, aby byla překryta celá plocha rány s přesahem na okolní kožní kryt o 0,5–1 cm.

Po převzetí kontejneru s AM bylo balení ponecháno v pokojové teplotě do rozmrazení uchovávacího roztoku (cca 20 minut), následně byl štěp vyjmut z kontejneru, ve sterilní Petriho misce sejmuto z nosiče (Sanatyl, Tylex Letovice, a. s.), a opakovaně oplachován sterilním fyziologickým roztokem do kompletního vymytí skladovacího roztoku (třikrát po dobu pěti minut). Takto ošetřená AM byla připravena k aplikaci (obr. 2).

Ošetření rány, aplikace kryokonzervované amniové membrány

Frekvence aplikace AM u NHW probíhá nejčastěji v týdenních, případně ve dvoutýdenních intervalech [6, 29, 41]. V našem protokolu jsme se rozhodli pro model aplikace AM v týdenních intervalech v prvních čtyřech týdnech, následně s převodem na aplikaci každých 14 dní se zachováním týdenních kontrol a převazů v centru.

Po sejmutí krytí byl proveden ostrý debridement (při přítomnosti reziduí AM z předchozí aplikace bylo provedeno jejich kompletní odstranění). Monitorování mikrobiologického osídlení bylo prováděno ve 14denních intervalech; v případě negativního nálezu byl interval prodloužen, v případě zhoršení klinického nálezu zkrácen.

Součástí převazu bylo ošetření kožního krytu s užitím indierentního krému a ochranného bariérového filmu (3M™ Cavilon™) ve spreji nebo ve formě aplikační tyčinky. Před aplikací AM byl přiložen obklad s oplachovým roztokem s kyselinou chlornou, s krátkým expozičním časem (Granudacyn®). Aplikace AM byla provedena s přesahem okrajů, s důrazem na těsný kontakt AM s ránou v celé ploše a odstranění vzduchu z prostoru mezi AM a ránou (obr. 3A). Jako sekundární krytí bylo užito pěnové absorpční krytí se silikonovou

vrstvou (Mepilex® XT). Vhodně zvolené sekundární krytí je zásadní pro bezpečnou fixaci AM ke spodině rány, vyrovnání povrchových nerovností a odvod nadbytečného exsudátu (obr. 3B).

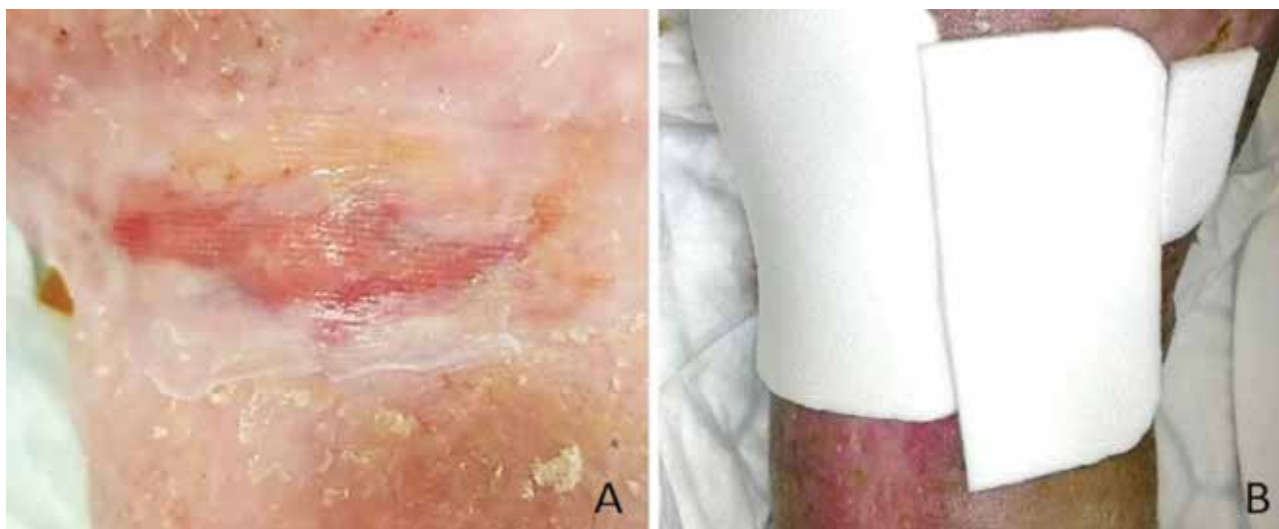AM membrána byla ponechána na ráně do dalšího převazu v centru, sekundární pěnové absorpční krytí se silikonovou vrstvou (Mepilex® XT) bylo měněno dle množství exsudátu. Dobře dostupné, nekomplikované, stabilní rány převazovali edukovaní pacienti v období mezi kontrolami svépomocí (výměna sekundárního krytí). V případě rozměrných ran, hůře dostupných lokalizací či slabé spolupráce pacienta, prováděla převazy služba domácí péče. V případě regrese hojení, klinických známek exacerbace infekce nebo podezření na dekompenzaci některé z interních komorbidit, byla provedena kontrola laboratorních trendů (markery zánětu, renální parametry, nutriční parametry).

Další převaz, pouze s výměnou sekundárního krytí, byl proveden v rozmezí 48–72 hodin, a to dle intenzity exsudátu.

Monitorování účinnosti terapie a kvality života pacientů

Během každé vizity byl zhodnocen celkový stav pacienta, proveden převaz a fotodokumentace rány s přiloženým normovaným měřítkem (datum, kód centra a kód pacienta). Ze spodiny každé rány byl proveden stěr na bakteriologické vyšetření (transportní medium AMIES, Dialab), a v případě masivního kulturačního nálezu byla nasazena cílená antibiotická terapie ke stabilizaci rány.

Pacient sám, v nerušivém prostředí, označil stupeň bolesti a vyplnil dotazník kvality života (Wound-QoL) v češtině [25], ve kterém hodnotil retrospektivně svůj stav za posledních sedm dní. Stupeň bolesti rány zaznamenávali pacienti na číselné škále (Numeric rating scale, NRS) 1–10 bodů, přičemž za mírnou bolest byla



Obr. 3. Aplikace amniové membrány (AM) a sekundárního krytí na ránu
A – aplikace AM na ránu s dostatečným přesahem, B – aplikace sekundárního krytí přes AM

považována hodnota od 1 do 3, za střední bolest od 4 do 7 a za silnou bolest hodnota nad 7 [11, 12].

V dotazníku kvality života pacienti postupně hodnotili míru závažnosti obtíží v 17 položkách. Jednotlivé položky byly soustředěny do skupin: tělesná, psychická a každodenní život. Samostatně byla hodnocena ekonomická zátěž pacienta při léčbě [2, 25].

Data (v anonymizované formě) získaná ze všech participujících nemocnic byla hodnocena centrálně (1. LF UK). Vyhodnocení dynamiky hojení ran z pořízené fotodokumentace prováděli v programu NIS-Elements (Laboratory Imaging, Česká republika) pomocí připraveného makra dva zkušební pracovníci manuálně označením okrajů rány. Další výpočty byly automatizovány [31, 32].

VÝSLEDKY

V rámci tří pražských nemocnic (Všeobecná fakultní nemocnice v Praze, Fakultní nemocnice v Motole a Nemocnice Na Homolce) byla v rámci prospektivní multicentrické studie zavedena a standardizována léčba dlouhodobě se nehojících ran pomocí AM včetně hodnocení její účinnosti [31].

Soubor tvořilo 35 pacientů se 43 chronickými nehojícími se ranami různé etiologie (74 % žilních, 5 % arteriálních, 12 % traumatických, 5 % pooperačních, 2 % dekubitálního a 2 % diabetického původu). Rány se nehojily v průměru po dobu 34 měsíců (minimálně šest týdnů). Průměrný věk pacientů byl 67 let, průměrná velikost rány 16 cm². Aplikace AM vedla k úplnému uzavření rány u 24 ran (56 %) [31]. U těchto ran dochází po prvních aplikacích AM k navození či akceleraci granulace, která je následována fází epitelizace (obr. 4). K částečnému zhojení došlo u deseti ran (23 %), přičemž tato skupina vykazovala dobrý hojivý potenciál, ale nikdy nedosáhla 100 % zhojení, ani při prodloužení

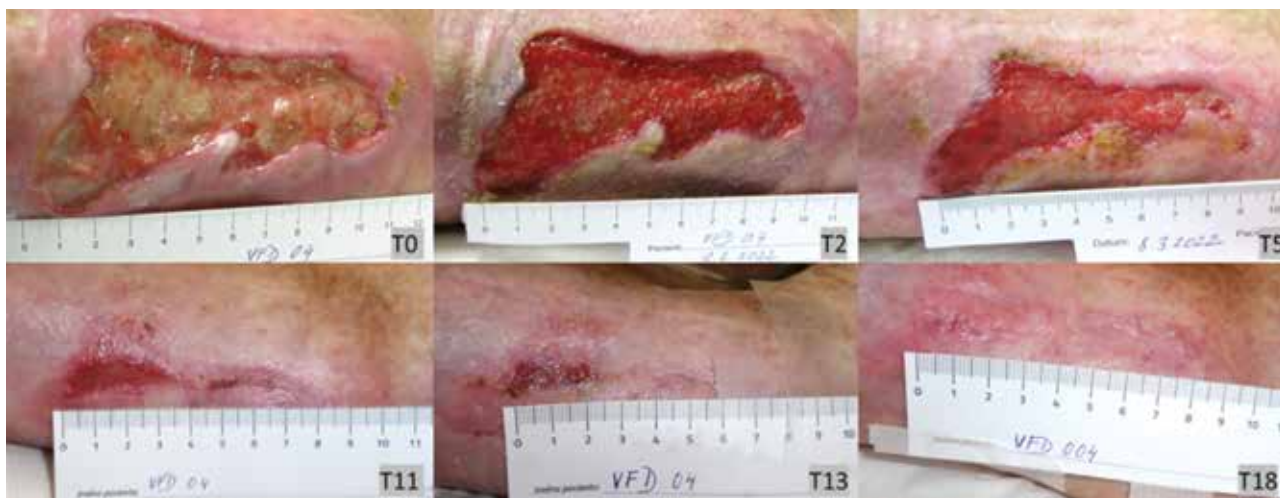léčby (až na 74 týdnů). Devět ran (21 %) zůstalo nezhojených. Délka participace pacientů ve studii byla 34 týdnů. Průměrný počet aplikovaných AM na pacienta byl 24. Stupeň bolesti se u všech pacientů aplikujících AM snížil nezávisle na postupu hojení z průměrných 2,9 NRS před první aplikací na 1,95 po první, 1,22 po pátém, 0,70 NRS po desátém týdnu léčby AM. Na základě vyhodnocení dotazníků Wound-QoL vyplněných pacienty bylo zjištěno, že se vnímání negativních faktorů snížilo z průměrných 28 bodů před první aplikací AM na 23 po první, 18 po páté, 15 po desáté aplikaci AM [31]. V souvislosti s aplikací AM nebyly zaznamenány žádné nežádoucí účinky.

DISKUSE

Úspěšnost jakékoli převazové metody je limitována mnoha faktory, jakými jsou například celkový stav pacienta (komorbidita, věk, BMI), dořešení primární příčiny vzniku či specifika samotné rány (délka chronicity, bakteriální osídlení, umístění).

Kromě hodnocení léčebného efektu AM, kdy míra zhojení našeho souboru odpovídá hodnotám v podobných studiích [6, 26], bylo dalším cílem stanovit počet týdnů léčby s aplikací AM nutných k posouzení dynamiky hojení rány, a predikovat tak její schopnost zhojit se právě metodou aplikace AM. Tato hranice byla díky dlouhodobému sledování dynamiky hojení našich ran stanovena na desátý až dvanáctý týden léčby [31, 32], což v zásadě koresponduje s časovým limitem většiny studií hodnotících účinek kožních náhrad [36, 41], a může se tak stát jedním z kritérií pro pokračování v aplikacích AM nebo naopak pro ukončení léčby a převedení na jiný druh krytí. Relativním nedostatkem studie byl nízký počet hojených pacientů.

Přesto, že použití AM vedlo k úplnému zhojení u 56 % ran, které neodpovídaly na standardní terapii, je třeba



Obr. 4. Hojení rány pomocí amniové membrány (AM)

Rána venózní etiologie přetrvávala po dobu 4 měsíců bez tendence k hojení, její velikost při první aplikaci AM byla 33,1 cm², aplikace probíhala 1krát týdně po dobu 18 týdnů (T0–T18).

se zabývat i finančními náklady za léčbu. Průměrné celkové výdaje na použitou AM na ránu byly 157 000 Kč ve skupině kompletně zhojených pacientů. U skupiny pacientů, kde bylo zhojení jen částečné, byly náklady 414 000 Kč na ránu. I proto, je model odhadu očekávaného úplného zhojení rány na základě sledování a přesné dokumentace hojení v prvních týdnech aplikace zajímavým faktorem, který může vést k výraznému zefektivnění léčby díky včasné identifikaci subjektů s minimální pravděpodobností zhojení pomocí AM.

Problematika léčby nehojících se ran je a bude nadále vyžadovat pozornost a péči specialistů napříč množstvím medicínských oborů. Je nasnadě, že cílem by mělo být iniciovat vznik komplexních pracovišť, schopných zacházet s kompletním spektrem převazových a vyšetřovacích metod, včetně aplikace AM.

LITERATURA

- ANANIAN, C. E., DAVIS, R. D., JOHNSON, E. L. et al. Wound Closure Outcomes Suggest Clinical Equivalency Between Lyopreserved and Cryopreserved Placental Membranes Containing Viable Cells. *Adv Wound Care (New Rochelle)*, 2019, 8(11), p. 546–554.
- AUGUSTIN, M., LANGENBRUCH, A. K., HERBERGER, K. et al. Quality of life measurement in chronic wounds and inflammatory skin diseases: Definitions, standards and instruments. *Wound Medicine*, 2014, 5, p. 29–38.
- BARR, S. M. Dehydrated Amniotic Membrane Allograft for Treatment of Chronic Leg Ulcers in Patients With Multiple Comorbidities: A Case Series. *J Am Coll Clin Wound Spec.*, 2016, 6(3), p. 38–45.
- BROWNRIGG, J. R., DAVEY, J., HOLT, P. J. et al. The association of ulceration of the foot with cardiovascular and all-cause mortality in patients with diabetes: a meta-analysis. *Diabetologia*, 2012, 55(11), p. 2906–2912.
- ELHENEIDY, H., OMRAN, E., HALWAGY, A. et al. Amniotic membrane can be a valid source for wound healing. *Int J Womens Health*, 2016, 8, p. 225–231.
- FARIVAR, B. S., TOURSAVADKOHI, S., MONAHAN, T. S. et al. Prospective study of cryopreserved placental tissue wound matrix in the management of chronic venous leg ulcers. *J Vasc Surg Venous Lymphat Disord*, 2019, 7(2), p. 228–233.
- FORBES, J., FETTEROLF, D. E. Dehydrated amniotic membrane allografts for the treatment of chronic wounds: a case series. *J Wound Care*, 2012, 21(6), p. 290, 292, 294–296.
- FRYKBERG, R. G., BANKS, J. Challenges in the Treatment of Chronic Wounds. *Adv Wound Care (New Rochelle)*, 2015, 4(9), p. 560–582.
- GIBBONS, G. W. Graftix®, a Cryopreserved Placental Membrane, for the Treatment of Chronic/Stalled Wounds. *Adv Wound Care (New Rochelle)*, 2015, 4(9), p. 534–544.
- GOTTRUP, F., APELQVIST, J., BJARNSHOLT, T. et al. EWMA document: Antimicrobials and non-healing wounds. Evidence, controversies and suggestions. *J Wound Care*, 2013, 22(5 Suppl), p. S1–89.
- HACHIMI-IDRISSI, S., COFFEY, F., DOBIAS, V. et al. *Guidelines for the management of acute pain in emergency situations*. 2020, Aartselaar, Belgium: The European Society for Emergency Medicine (EUSEM).
- HARTRICK, C. T., KOVAN, J. P. AND SHAPIRO, S. The numeric rating scale for clinical pain measurement: a ratio measure? *Pain Pract*, 2003, 3(4), p. 310–316.
- HUERTA, C. T., VOZA, F. A., ORTIZ, Y. Y. et al. Mesenchymal stem cell-based therapy for non-healing wounds due to chronic limb-threatening ischemia: A review of preclinical and clinical studies. *Front Cardiovasc Med*, 2023, 10, p. 1113982.
- INNES-WALKER, K., PARKER, C. N., FINLAYSON, K. J. et al. Improving patient outcomes by coaching primary health general practitioners and practice nurses in evidence based wound management at on-site wound clinics. *Collegian*, 2019, 26 (1), p. 62–68.
- JARBRINK, K., NI, G., SONNERGREN, H. et al. The humanistic and economic burden of chronic wounds: a protocol for a systematic review. *Syst Rev*, 2017, 6(1), p. 15.
- JIRSOVA, K., JONES, G. L. A. Amniotic membrane in ophthalmology: properties, preparation, storage and indications for grafting-a review. *Cell Tissue Bank*, 2017, 18(2), p. 193–204.
- JOHNSON, A., GYURDIEVA, A., DHALL, S. et al. Understanding the Impact of Preservation Methods on the Integrity and Functionality of Placental Allografts. *Ann Plast Surg*, 2017, 79(2), p. 203–213.
- MAAZ ARIF, M., KHAN, S. M., GULL, N. et al. Polymer-based biomaterials for chronic wound management: Promises and challenges. *Int J Pharm*, 2021, 598, p. 120270.
- MCQUILLING, J. P., VINES, J. B., MOWRY, K. C. In vitro assessment of a novel, hypothermically stored amniotic membrane for use in a chronic wound environment. *Int Wound J*, 2017, 14(6), p. 993–1005.
- MOORE, Z. Why is EWMA interested in implementation? 2010, 20th Conference of the European Wound Management Association, Geneve, 26-28 May 2010.
- MORKIN, M. I., HAMRAH, P. Efficacy of self-retained cryopreserved amniotic membrane for treatment of neuropathic corneal pain. *Ocul Surf*, 2018, 16(1), p. 132–138.
- ODET, S., LOUVRIER, A., MEYER, C. et al. Surgical Application of Human Amniotic Membrane and Amnion-Chorion Membrane in the Oral Cavity and Efficacy Evaluation: Corollary With Ophthalmological and Wound Healing Experiences. *Front Bioeng Biotechnol*, 2021, 9, p. 685128.

23. POSPÍŠILOVÁ, A. Léčba chronických ran moderními krycími prostředky. *Praktické lékárenství*, 2010, 6(6), p. 276–281.
24. POURMOUSSA, A., GARDNER, D. J., JOHNSON, M. B. et al. An update and review of cell-based wound dressings and their integration into clinical practice. *Ann Transl Med*, 2016, 4(23), p. 457.
25. PROCHÁZKOVÁ, R., POKORNÁ, A. Česká verze dotazníku Wound-QoL. *Dermatol. praxi*, 2017, 11(3), p. 126–130.
26. RASPOVIC, K. M., WUKICH, D. K., NAIMAN, D. Q. et al. Effectiveness of viable cryopreserved placental membranes for management of diabetic foot ulcers in a real world setting. *Wound Repair Regen*, 2018, 26(2), p. 213–220.
27. RUSSO, A., BONCI, P., BONCI, P. The effects of different preservation processes on the total protein and growth factor content in a new biological product developed from human amniotic membrane. *Cell Tissue Bank*, 2012, 13(2), p. 353–361.
28. SATHYARAJ, W. V., PRABAKARAN, L., BHOOPATHY, J. et al. Therapeutic Efficacy of Polymeric Biomaterials in Treating Diabetic Wounds-An Upcoming Wound Healing Technology. *Polymers (Basel)*, 2023, 15(5).
29. SERENA, T. E., ORGILL, D. P., ARMSTRONG, D. G. et al. A Multicenter, Randomized, Controlled, Clinical Trial Evaluating Dehydrated Human Amniotic Membrane in the Treatment of Venous Leg Ulcers. *Plast Reconstr Surg*, 2022, 150(5), p. 1128–1136.
30. SHAABANI, E., SHARIFIAGHDAM, M., FARIDI-MAJIDI, R. et al. Gene therapy to enhance angiogenesis in chronic wounds. *Mol Ther Nucleic Acids*, 2022, 29, p. 871–899.
31. SVOBODOVA, A., HORVATH, V., BALOGH, L. et al. Outcome of application of cryopreserved amniotic membrane grafts in the treatment of chronic non-healing wounds of different origin in polymorbid patients: A prospective multicenter study. *Bioengineering*, 2023, 29(10).
32. SVOBODOVA, A., HORVATH, V., SMERINGAIOVA, I. et al. The healing dynamics of non-healing wounds using cryo-preserved amniotic membrane. *Int Wound J*, 2022, 19(5), p. 1243–1252.
33. SVOBODOVA, A., VRKOSLAV, V., SMERINGAIOVA, I. et al. Distribution of an analgesic palmitoylethanolamide and other N-acylethanolamines in human placental membranes. *PLOS One*, 2023, 18(1), p. e0279863.
34. TAPIWA CHAMANGA, E. Clinical management of non-healing wounds. *Nurs Stand*, 2018, 32(29), p. 48–63.
35. THOMASEN, H., PAUKLIN, M., NOELLE, B. et al. The effect of long-term storage on the biological and histological properties of cryopreserved amniotic membrane. *Curr Eye Res*, 2011, 36(3), p. 247–255.
36. WALKDEN A. Amniotic Membrane Transplantation in Ophthalmology: An Updated Perspective. *Clin Ophthalmol.*, 2020, 22(14), p. 2057–2072.
37. WANG, Y., CHAO, N., YIN, D. A Net Meta-Analysis of the Effectiveness of Different Types of Dressings in the Treatment of Diabetic Foot. *Comput Math Methods Med*, 2022, p. 4915402.
38. WEI, Q., LIU, X., SU, J. L. et al. Small extracellular vesicles from mesenchymal stem cells: A potential Weapon for chronic non-healing wound treatment. *Front Bioeng Biotechnol*, 2023, 10, p. 1083459.
39. WERDIN, F., TENNENHAUS, M., SCHALLER, H. E. et al. Evidence-based management strategies for treatment of chronic wounds. *Eplasty*, 2009, 9, p. e19.
40. ZELEN, C. M., POKA, A., ANDREWS, J. Prospective, randomized, blinded, comparative study of injectable micronized dehydrated amniotic/chorionic membrane allograft for plantar fasciitis – a feasibility study. *Foot Ankle Int*, 2013, 34(10), p. 1332–1339.
41. ZELEN, C. M., SERENA, T. E., DENOZIERE, G. et al. A prospective randomised comparative parallel study of amniotic membrane wound graft in the management of diabetic foot ulcers. *Int Wound J*, 2013, 10(5), p. 502–507.

Tato práce vznikla s finanční podporou Agentury pro zdravotnický výzkum Ministerstva zdravotnictví České republiky, č. projektu: NV18-08-00106 a s podporou projektu Ministerstva školství, mládeže a tělovýchovy České republiky LM2023033 (KJ, LB).

Poděkování

Poděkování patří všem členům týmu, kteří se podíleli na přípravě a aplikaci amniotické membrány.

Prohlášení o střetu zájmů

Autor v souvislosti s tématem práce v posledních 12 měsících nespolečně pracoval s žádnou farmaceutickou firmou.

ORCID: 0000-0002-2105-6025

Do redakce došlo dne 29. 6. 2023.

Adresa pro korespondenci:

MUDr. Alžběta Svobodová

II. chirurgická klinika – kardiiovaskulární chirurgie

1. LF UK a VFN Praha

U Nemocnice 2

128 08 Praha 2

e-mail: alzbeta.svo@seznam.cz