

Sítovitá makula

Důra M., Lacina L., Šlajsová M., Štork J.

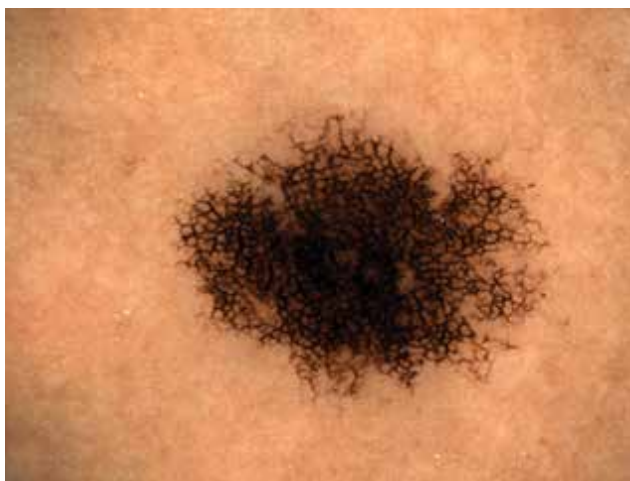Dermatovenerologická klinika 1. LF UK a VFN
přednosta prof. MUDr. Jiří Štork, CSc.

Čes-slov Derm, 97, 2022, No. 1, p. 26–27

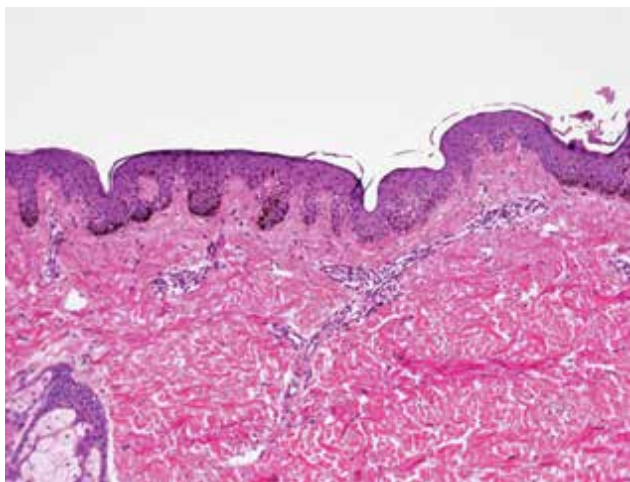
KLINICKÝ PŘÍPAD

K preventivnímu ambulantnímu vyšetření kožního krytu se dostavila 32letá pacientka. V její rodinné anamnéze figurovala psoriáza u matky a atopický ekzém u bratra, stran kožních nádorů byla rodinná anamnéza negativní. Pacientka se neléčila s žádným chronickým onemocněním, léky trvale neužívala, alergie neudávala.

Při klinickém vyšetření měla pacientka na trupu četnější získané melanocytární névy bez suspektních



Obr. 1



Obr. 2

změn. Na zádech nad pravou lopatkou byla přítomna sytě pigmentovaná makula velikosti 6 x 5 mm, která dermatoskopicky vykazovala mírnou asymetrii v osách, místy architektonické nepravidelnosti pigmentové sítě se zesílenými liniemi, které v centru léze splývaly v homogenní černé ostrovy (obr. 1).

Histopatologické vyšetření této makuly vykazovalo ohraničenou hyperplazii epidermis s nepravidelnými, rozšířenými a protaženými čepky a s výraznou hyperpigmentací bazální vrstvy keratinocytů ve vrcholcích čepů. Počet melanocytů byl fokálně mírně zvýšen (obr. 2).

Závěr: retikulární („ink spot“) lentigo.

DISKUSE

Retikulární lentigo, zvané též ink spot lentigo či retikulární melanotická makula, je vzácným typem lentiga. Je považováno za hyperpigmentovaný subtyp solárního lentiga, jelikož se často vyskytuje v terénu souběžného výskytu solárních lentigin. Poprvé bylo retikulární lentigo popsáno v roce 1992 [1]. Alternativní název „ink spot“ souvisí s typicky výraznou pigmentací podobnou kaňce od černého inkoustu.

Jedná se o solitární, tmavě pigmentovanou makulu velikosti několika milimetrů s možnými klinickými nepravidelnostmi. Nejčastěji se objevuje na zádech u lidí se světlým fototypem kůže (typu I a II dle Fitzpatricka) ve věku mezi 30. a 40. rokem [2, 4]. Objevit se však může i na jiných, slunci exponovaných částech kůže. Popsán byl případ retikulárního lentiga vznikuvšího v terénu naevus spilus [4]. Svým charakterem může imitovat *in situ* či invazivní melanom.

Dermatoskopicky je viditelná výrazná, mnohdy až bizarní pigmentová síť složená z různých silných černých linií s možnými architektonickými nepravidelnostmi a asymetrickými okraji, typické je poměrně náhlé ukončení sítě na periferii. Na rozdíl od *in situ* či invazivního melanomu chybí šedomodrý závoj [6].

Histopatologicky dominuje ohraničená, nepravidelně akantotická epidermis s kyjovitě rozšířenými čepky, jejichž bazální keratinocyty jsou výrazně hyperpigmentované [3]. Typickým nálezem je občasně zachová-

ní jednoho nepigmentovaného čepu epidermis mezi čepy hyperpigmentovanými. Suprapapilární část epidermis však na rozdíl od jejích čepů zůstává nepigmentovaná, čímž je podmíněn typický retikulární dermatoskopický obraz [5]. Nepravidelnosti pigmentové sítě pak mohou být způsobeny různou tloušťkou a vzdálenostmi epidermálních čepů se zmíněným vynecháváním pigmentace některých z nich [6]. Počet melanocytů je normální či jen mírně zvýšený, bez tvorby hnízd či pagetoidního šíření a bez jaderných atypií. Možným nálezem je inkontinence pigmentu a mírný zánětlivý mononukleární infiltrát horního koria.

Retikulární lentigo je benigním nálezem, jehož diagnóza je možná z charakteristického dermatoskopického či histopatologického nálezu.

LITERATURA

1. BOLOGNIA, J. L. Reticulated black solar lentigo („ink spot“ lentigo). *Arch Dermatol*, 1992, 128(7), p. 934–940.
2. BOTTONI, U., NISTICÒ, S., AMORUSO, G. F. et al. Ink spot lentigo: singular clinical features in a case

series of patients. *Int J Immunopathol Pharmacol*, 2013, 26(4), p. 953–955.

3. CALONJE, E., BRENN, T., LAZAR, A. J. et al. *McKee's Pathology of the Skin*. 5th Edition. Amsterdam: Elsevier/Saunders, 2019, 2 vol., p. 1238. ISBN 978-0-7020-6983-3.
4. MARULLI, G. C., CAMPIONE, E., DI STEFANI, A. et al. Ink spot lentigo arising on naevus spilus simulating melanoma. *Acta Derm Venereol*, 2004, 84(2), p. 166–167.
5. MASSI, G., LEBOIT, P. E. *Histological Diagnosis of Nevi and Melanoma*. 2nd Edition. Berlin: Springer, 2013, p. 18. ISBN 978-3-642-37311-4.
6. POCK, L., FIKRLE, T., DRLÍK, L. et al. *Dermatoskopický atlas*. 2. vydání. Praha: Phlebomedica, 2008, s. 34, 43. ISBN 978-80-901298-5-6.

Do redakce došlo dne 17. 1. 2022.

Adresa pro korespondenci:

MUDr. Miroslav Důra, Ph.D.

Dermatovenerologická klinika 1. LF UK a VFN

U Nemocnice 499/2

128 00 Praha 2

e-mail: miroslav.dura@vfn.cz

Eucerin®

ZKLIDŇUJE ATOPICKOU POKOŽKU OD 1. DNE
96 % POTVRZUJE: ULEVVUJE OD SVĚDĚNÍ*

VHODNÉ I PRO NOVOROZENCE

KONTROLNÍ VZOREK ATOPICONTROL**

Eucerin AtopiControl
BATH & SHOWER OIL
PRESERVES SKIN BARRIER & PRE-FACTS FRESH SKIN

Eucerin AtopiControl
BALM
LIGHT TEXTURE

* 2019, Itálie, Produktová studie: 320 účastníků, 2 týdny denního používání.
** Dvojitě zaslepená, randomizovaná klinická studie, 26 pacientů s atopickou dermatitidou na obou předloktích. Pacienti používali na jedno předloktí AtopiControl Tělové mléko a na druhé předloktí nosič bez účinných látek. Studie trvala max. 12 týdnů nebo do výskytu vzplanutí. Angelova, Fischer et al., 2018