

Diskoidní lupus erythematosus víček. Popis případu

Šulcová A., Důra M., Šlajsová M., Štork J.

Dermatovenerologická klinika 1. LF UK a VFN
přednosta prof. MUDr. Jiří Štork, CSc.

SOUHRN

Autoři popisují případ 30leté ženy s více než dva roky trvajícím erytémem a zbytněním dolních víček. Klinický i histopatologický obraz potvrdil diagnózu diskoidního lupus erythematosus (DLE). Léčba hydroxychlorochinem vedla k remisi projevů. Článek předkládá současné poznatky o formách DLE postihujících orbitální a periorbitální oblast.

Klíčová slova: diskoidní lupus erythematosus – postižení očních víček – dermatohistopatologie – léčba

SUMMARY

Discoid Lupus Erythematosus of Eyelids. Case Report

The authors describe a case of a 30-year-old woman suffering from erythema and infiltration of lower eyelids for more than two years. Clinical and histopathological picture confirmed the diagnosis of discoid lupus erythematosus (DLE). Systemic treatment with hydroxychloroquine resulted in remission of skin lesions. The article presents current knowledge about forms of DLE affecting the orbital and periorbital area.

Key words: discoid lupus erythematosus – eyelid involvement – dermatohistopathology – treatment

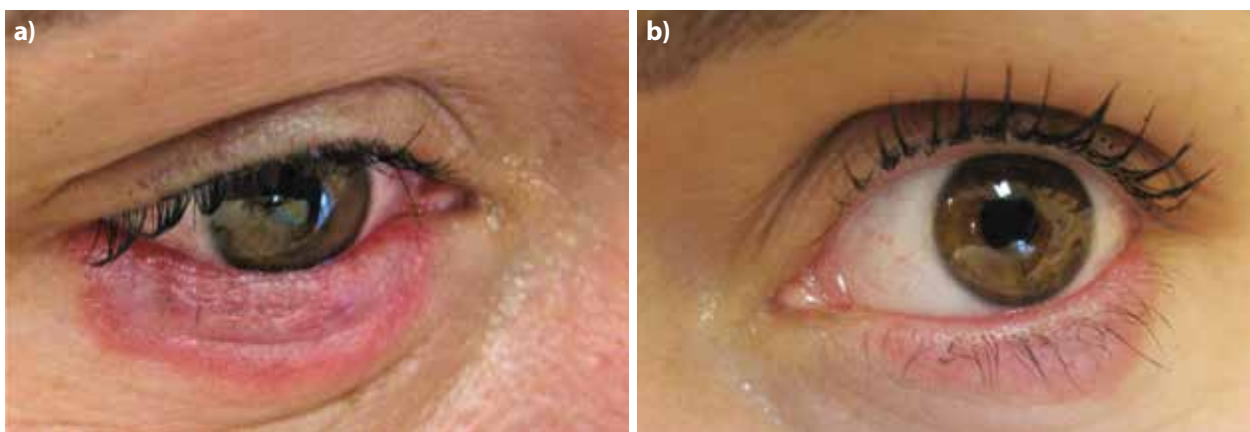
Čes-slov Derm, 97, 2022, No. 1, p. 18–20

ÚVOD

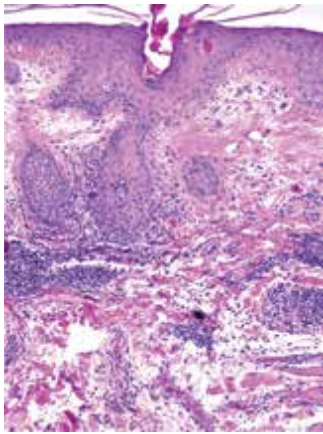
Postižení očních víček v rámci diskoidního lupus erythematosus (DLE) je vzácným příznakem tohoto onemocnění. Předkládaná kazuistika prezentuje případ pacientky s izolovaným postižením očních víček. V diskusi je uveden souhrn poznatků o této vzácné klinické manifestaci chronického kožního erythematu.

POPIS PŘÍPADU

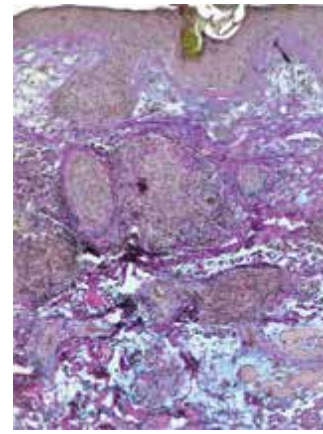
Pacientkou byla 30letá žena léčená očními lékaři pro chronickou blefaritidu dolních víček. V její osobní anamnéze se vyskytoval atopický ekzém od 5 do 12 let věku v predilekčních lokalizacích, v minulosti podstoupila konizaci čípku, interně byla zdravá, chronicky užívala pouze hormonální antikoncepci. V alergické anamnéze figurovala polinóza s průkazem alergie



Obr. 1. Postižení pravého (1a) a levého (1b) očního víčka při prvním vyšetření



Obr. 2a. Histopatologické vyšetření s folikulárně akcentovanou hyperkeratózou, výrazným zesílením bazální membrány epidermis a denzními lymfocytárními perivaskulárními a periadnexálními infiltráty (HE, 100x)



Obr. 2b. Histochemické barvení alcianovou modří prokazující intersticiální přítomnost mucinu v koriu

na roztoče a břízu. Pacientka byla kuřačka (12 cigaret denně).

Před 25 měsíci pozorovala poprvé pálení pravého oka s postupným vznikem erytému a otoku pravého dolního víčka s výpadem řas během následujících 2 měsíců. Před 5 měsíci se stejné projevy, v menší míře, vyskytly i na levém dolním víčku. Intenzita potíží nevykazovala sezonní výkyvy, pacientka nepozorovala ani jiné možné souvislosti. Subjektivně pacientka pociťovala svědění, mravenčení a slzení. Bakteriální kultivace byla negativní, terapie na oční ambulanci lokálními preparáty s obsahem antibiotik, kortikosteroidů a antihistaminik, stejně jako celková terapie antihistaminiky (desloratadinem) a antibiotiky (klaritromycinem a doxycyklinem), byla bez efektu.

Při vyšetření na dolních víčkách od ústí slzného kanálku po zevní koutek vpravo a 3 mm od něho vlevo byl patrný erytém a mírné zbytnění víčka, více vpravo až skoro k infraorbitální řase, směrem k okraji víčka přecházel v plošný erytém (obr. 1a, 1b). Vpravo bylo patrné prořidnutí až vymizení řas, spojivky byly mírně nastříknuté. Vyšetření krevního obrazu včetně diferenciálního počtu a hladiny imunoglobulinů IgE bylo v normě, autoprotilátky proti dsDNA, ENA (extrahovatelným nukleárním antigenům) a ANA (antinukleární protilátky) byly negativní.

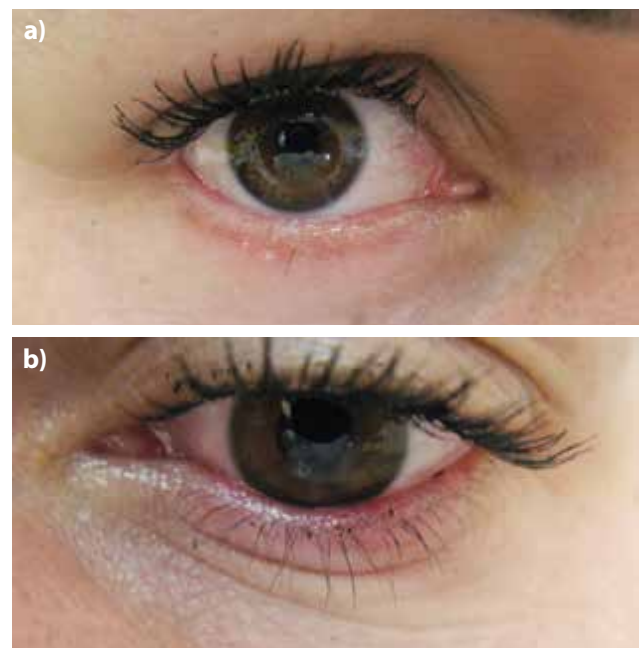
Histopatologické vyšetření probatorní excize provedené z elevovaného lemu pravého dolního víčka vykazovalo místy nepravidelně akantotickou a místy mírně atrofickou epidermis s ložiskovou hyperkeratózou s ojedinělou parakeratózou, známky vakuolizace v oblasti bazální membrány s úseky jejího enormního zesílení. Subepidermálně byl patrný edém vaziva s ojedinělými erytrocytárními extravazáty a pigmentofágy, v koriu byly přítomné výraznější perivaskulární a periadnexální lymfocytární infiltráty (obr. 2a). Barvení alcianovou modří znázornilo intersticiální depozita mucinu v dolních partiích korie (obr. 2b). Houbové struktury metodou PAS nebyly prokázány, barvení metodou podle Giemsa, Grama a na BK bylo bez pozoruhodností. Nález odpovídal diagnóze chronického lupus erythematosus.

Zahájena byla systémová terapie hydroxychlorochinem v dávce 2 x 200 mg/den po dobu 1 měsíce, po měsíci byla dávka snížena na 1 x 200 mg/den. Pacientka současně lokálně aplikovala magistraliter oční mast s 0,01% dexamethasonem. Doporučena byla důsledná fotoprotekce.

Po dvou měsících léčby došlo k výrazné regresi ložisek na dolních víčkách, byl přítomen jen reziduální erytém, na levém dolním víčku došlo k opětovnému růstu řas, na pravém pouze ojediněle (obr. 3a, 3b).

DISKUSE

Diskoidní lupus erythematosus (DLE) je nejčastější forma chronického kožního lupusu. Jedná se o chronickou zánět-



Obr. 3. Regrese postižení pravého (3a) a levého (3b) očního víčka při léčbě hydroxychlorochinem

livou dermatózu se známkami autoimunity, bez orgánového postižení. Obvykle se na kůži klinicky manifestuje erytematózními, ostře ohraničenými, šupíciými se, vyvýšenými diskoidními ložisky v solární lokalizaci, zejména na obličejí, ale také ve křtici, na ušních boltcích, na krku, v dekoltu a na extenzorových stranách horních končetin. Jedná se o poměrně vzácné onemocnění postihující všechny rasy, častěji ženy a objevuje se mezi 20.–40. rokem věku [5].

Oční víčka jsou při DLE postižena u 5–6 % pacientů [1]. Izolované postižení víček je extrémně vzácné, v anglojazyčné literatuře bylo dosud popsáno pouze 43 případů [6]. V souboru těchto nemocných byly ženy postiženy pětkrát častěji než muži a jednalo se o pacienty průměrného věku 42,5 let (v rozmezí 21–71 let). Projevy byly v 70 % případů jednostranné, 4,7 % pacientů vykazovalo postižení všech čtyř víček.

Klinicky se DLE s postižením očních víček projevuje jako erytematózní, mírně infiltrované či vyvýšené ložisko, někdy s pevně ulpívajícími šupinami na povrchu. Může být přítomen edém, ztráta řas (až v 50 % případů), papuly, noduly, atrofie, jizvení a telangiektazie. Projevy bývají asymptomatické, může být přítomno svědění, bolestivost, vzácně je pozorována světloplachost či pocit suchého oka.

Medián trvání symptomů před stanovením diagnózy izolovaného postižení víček byl podle výše uvedeného souboru kolem 36 měsíců, což odráží obtížnost klinické diagnózy [6].

Laboratorně se přibližně u 20 % nemocných nachází pozitivní titr antinukleárních protilátek, protilátky proti dsDNA jsou negativní [6].

Bioptické vyšetření je pro stanovení diagnózy nezbytné. K potvrzení diagnózy může přispět i vyšetření přímou imunofluorescencí z lezionální tkáně, při níž se nejčastěji vyskytují depozita složky C3 komplementu a imunoglobulinů tříd IgG, IgA a IgM podél bazální membrány epidermis (tzv. lupus band test). Provedení přímé imunofluorescence však v éře detekce autoprotilátek poněkud ztrácí na významnosti a některými autory není v diagnostice onemocnění pojiiva rutinně doporučováno [4].

Histopatologický obraz DLE vykazuje změny jak v epidermis, tak v povrchovém a hlubokém koriu. Epidermis bývá v různém rozsahu atrofická s vakuolizací bazální vrstvy keratinocytů, je krytá hyperkeratózou s folikulární akcentací a s přítomností parakeratózy. Typickým znakem je zesílená bazální membrána epidermis. Povrchové i hluboké korium vykazuje denzní perivaskulární a periadnexální lymfocytární infiltráty. Histochemické barvení na přítomnost mucinu prokazuje intersticiální pozitivitu v celé šíři koría. Imunohistochemicky je u všech typů lupusu prokazována zvýšená denzita CD123-pozitivních plazmacytoidních dendritických buněk [2].

Diferenciální diagnóza zahrnuje chronickou blefaritidu, atopickou a kontaktní dermatitidu, lichen planus, orbitocelulitidu, oční formu rosacey, lymfom atd. Hypertrofická forma DLE s postižením očních víček vyžaduje zvláštní pozornost, protože může klinicky imitovat dlaždicobuněčné novotvary, zejména invazivní dlaždicobuněčný karcinom [3].

V terapii je první volbou systémový hydroxychlorochin, buď v monoterapii, či v kombinaci s lokální léčbou. V lokální léčbě se uplatňují kortikosteroidy, inhibitory kalcineurinu a intralezionální aplikace kortikosteroidů (např. triamcinolon). Další modalita léčby, které jsou používané k léčbě DLE, zahrnují perorální kortikosteroidy, metotrexát, retinoidy, thalidomid, dapson, azathioprin, klofazimin či biologické činitele (např. intravenózní imunoglobuliny).

Důležitou součástí léčby u pacientů s DLE je důsledná fotoprotekce, která zahrnuje aplikaci krémů s SPF faktorem a nošení slunečních brýlí.

Komplikace onemocnění se mohou vyskytnout při pozdní či chybné diagnóze. Nejčastěji se jedná o postižení očí (stromální keratitida) či závažnější postižení očních víček (deformace okrajů, periorbitální edém, epifora, trichiáza, madaróza či konjunktivitida) [6]. Následkem neléčeného onemocnění může být jizevnatá ektropium či entropium a vznik symblefaronu, které nakonec vyžadují operaci očních víček.

LITERATURA

1. CAKICI, O., KARADAG, R., BAYRAMLAR, H. et al. Periorbital discoid lupus: a rare localization in a patient with systemic lupus erythematosus. *An Bras Dermatol*, 2016, 91(5 suppl 1), p. 122–124.
2. CHEN, S. J. T., TSE, J. Y., HARMS, P. W. et al. Utility of CD123 immunohistochemistry in differentiating lupus erythematosus from cutaneous T cell lymphoma. *Histopathology*, 2019, 74(6), p. 908–916.
3. LIM, R., STEFANATO, C. M., RICKABY, W. et al. Periorbital discoid lupus erythematosus: diagnostic challenges of a clinical and histopathological masquerader. *Clin Exp Dermatol*, 2020, 45(5), p. 613–615.
4. REIMANN, J. D. R., MOYNIHAN, S. P., HORN, T. D. Assessment of clinical and laboratory use of the cutaneous direct immunofluorescence assay. *JAMA Dermatol*, 2021, 157(11), p. 1343–1348.
5. ŠTORK, J. et al. *Dermatovenerologie*. Druhé vydání. Praha: Galén, 2013; s. 222–224. ISBN 978-80-7262-898-8.
6. WANG, X., WANG, P., WANG, M. et al. Discoid lupus erythematosus solely involving the eyelids: case report and literature review. *Int J Dermatol*, 2021, 60(10), p. 1190–1198.

Dedikace IP MZ ČR (MZ ČR-RVOVFN64165).

Do redakce došlo dne 17. 1. 2022.

Adresa pro korespondenci:
MUDr. Anežka Šulcová
Dermatovenerologická klinika 1. LF UK a VFN
U Nemocnice 499/2
e-mail: anezka.sulcova@vfn.cz