

Tvrdé noduly na skrotu. Stručný přehled

Havlán P., Císařová K., Čepelová E.

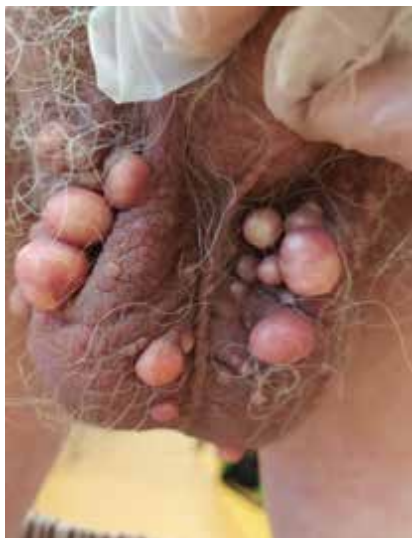DermaEve, s. r. o., Rakovník
vedoucí lékař MUDr. Eva Čepelová

Čes-slov Derm, 96, 2021, No. 5, p. 228–230

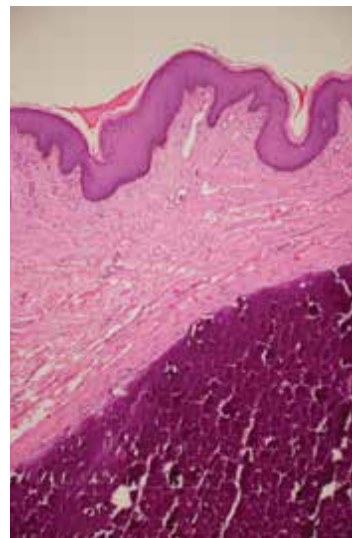
KLINICKÝ PŘÍPAD

Muž ve věku 54 let byl odeslán na naše pracoviště z urologické ambulance pro vícečetné noduly na skrotu. V rodinné anamnéze bez závažnějších onemocnění. V osobní anamnéze pacient udává diabetes mellitus 2. typu na PAD, arteriální hypertenzi, dyslipidemii, dvě cysty pravé ledviny. Dále zachycena elevace jaterních enzymů s normálním sonografickým nálezem na játrech. Nově také na CT herniace disků L3/4, L4/5. Ve 2 letech prodělal hepatitidu, dále utrpěl frakturu levé klavikuly v roce 2004 a žebra v roce 2014. Pracuje jako revizor v ČSAD. Nekouří, pije 1–2 piva denně. Celkově užívá gli-

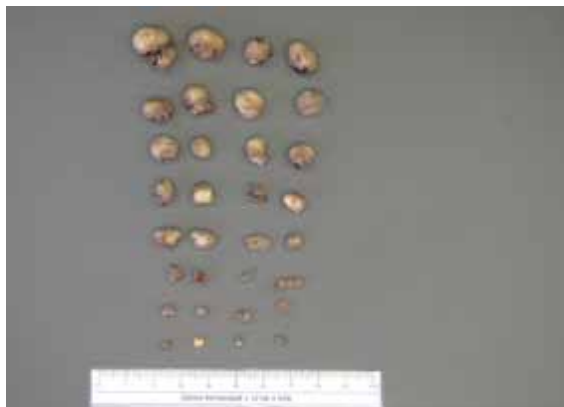mepirid, metformin – hydrochlorid, perindopril – arginin v kombinaci s indapamidem. Laboratorní hodnoty mimo normu: ALT 1,0 μ kat/l (0,1–0,78 μ kat/l), ALP 2,4 μ kat/l (0,67–2,15 μ kat/l), GGT 6,9 μ kat/l (0,14–0,84 μ kat/l), cholesterol 7,32 mmol/l (2,9–5,2 mmol/l), triacylglycerol 2,5 mmol/l (0,45–1,7 mmol/l). Pacient pozoruje asi půl roku postupně se objevující mnohočetné noduly uložené bilaterálně na skrotu. Subjektivně pociťuje jen intermitentní bolestivost v oblasti nadvarlat, samotné léze subjektivně němé. Při objektivním vyšetření na skrotu bilaterálně jasně patrné mnohočetné noduly do velikosti až 15 mm. Palpačně tuhé (obr. 1). Byla provedena extirpace uzlů a následné histologické vyšetření (obr. 2–4).



Obr. 1



Obr. 2



Obr. 3



Obr. 4

HISTOPATOLOGICKÝ NÁLEZ

Na povrchu vzorků se nachází rohovějící dlaždicový epitel. Ve strukturách dermis pseudocystické útvary vyplněné amorfním bazofilně-eozinofilním materiálem odpovídajícím kalcifikaci. Jsou viditelné stíny a místa s výpadkem barvení. Na periférii útvarů je vazivová tkáň a obrovské vícejaderné buňky typu z cizích těles (obr. 4).

Závěr

Skrotální kalcinóza.

PRŮBĚH

Po exstirpaci všech 32 nodulů byl pacient odeslán k dovyšetření bolestivosti v oblasti nadvarlat, kde urolog popsal normální nálezy. Neurolog popsal VAS lumbální páteře, občasně bolesti lokalizované do nadvarlete pacientovi přetrvávají. Dále bylo provedeno endokrinologické vyšetření, které neprokázalo poruchu kalciumfosfátového metabolismu, byl však diagnostikován metabolický syndrom. Elevace jaterních enzymů je podle endokrinologie zřejmě v souvislosti s životy. Pacient je pravidelně sledován v naší ambulanci a nyní půl roku po operaci bez patrné recidivy.

DISKUSE A STRUČNÝ PŘEHLED

Tvrdé noduly na skrotu – kalcinóza skrota

Kalcinóza skrota je vzácné benigní onemocnění nejasné etiologie, které bylo poprvé popsáno Lewinským v roce 1883. Do klasifikace kožních nemocí bylo zařazeno až v roce 1970 doktorem Shapirem. Jedná se o jeden z podtypů kožní kalcinózy. Nemoc se vyznačuje postupnou tvorbou intradermálních nodulů na skrotu u pacientů s normálním iontogramem. Do dnešního dne bylo nahlášeno jen několik set případů po celém světě. Pacienti jsou typicky muži tmavší pleti mezi 20. a 40. rokem věku. Výskyt je však možný i u žen ve formě vulvární kalcinózy. Nemoc probíhá většinou asymptomaticky, někdy však mohou být projevy svědivé. Během několika měsíců, často i let se na skrotu vytvoří tuhé noduly. Ty jsou mnohdy přehlíženy a pomoc je vyhledána až se zpožděním. V názorech na patogenезi nejsou lékaři jednotní, uvažuje se o možné kalcifikaci epidermoidních cyst, distenzi ekrinních hydrocystomů či kalcifikaci musculus dartos scroti. Jiní trvají na tom, že nejednotnost histologických nálezů poukazuje na to, že je nemoc idiopatická v pravém slova smyslu. V histologickém vyšetření jsou patrná intradermální kalciová depozita v dermis s granulomatózní reakcí v okolí.

Diferenciálně diagnosticky odlišujeme všechny ostatní druhy kalcinózy kůže s jasnou příčinou. Dále také epidermální inkluzní cysty, steatocystom, lipom, kož-

ní osteomy, nodulární scabies a sklerodermii (hlavně v souvislosti s CREST syndromem).

Chirurgická excize je jediná doporučená možnost terapie a definitivní diagnostiky. Během operace se držíme nad tunikou dartos, protože noduly se nacházejí jen v dermis. Ochablost kůže šourku nám dává prostor i k větším excizím. Zpravidla stačí primární uzávěra jen pomocí jednotlivých stehů. V případě rozsáhlého postižení mohou nastat komplikace ve smyslu redukce kůže skrota. Použití štěpu ve většině případů není nutné. Výsledný kosmetický efekt je výborný. Pokud jsou projevy menších rozměrů, lze je excidovat pomocí „pinch-punch“ metody. Jedná se o velice šetrnou metodu v porovnání s incizí. Nedochází k jizvení, je umožněno lépe kontrolovat hloubku a držet se více povrchově díky tlaku, který vyvíjí naše prsty na nodulus. Princip spočívá v injekční tumescenční anestezii celé oblasti roztokem lidokainu a adrenalinu. Místo nodulu sevřeme mezi prsty (pinch) a kruhovým průbojníkem odstraníme nodulus klasickým způsobem jako při odběru vzorku kůže (punch). Není třeba sutury, protože rána je povrchová a díky příměsi adrenalinu nekrváčí. Další šetrná metoda, zatím spíše experimentálně používaná, s nemožností následného histologického vyšetření je CO₂ laser. Lze jím kalciová depozita excidovat miniinvazivně. Hojení poté probíhá per secundam. Pokud byla poctivě provedena kompletní excize všech ložisek, jsou recidivy výjimečné.

SOUHRN

Tvrdé noduly na skrotu. Stručný přehled

Autoři popisují případ histologicky potvrzené kalcinózy skrota u 54letého pacienta vzniklé během 6 měsíců bez patrné souvislosti. Publikace poskytuje přehled současných poznatků o patogenезi a možnostech léčby tohoto onemocnění.

Klíčová slova: kalcinóza kůže – kalcinóza skrota

SUMMARY

Scrotal Calcinosis. Minireview

The authors present a case of a 54-year-old man with histologically confirmed scrotal calcinosis of unknown etiology occurring within six months. This article provides an overview of current knowledge about the pathogenesis and treatment options for this disease.

Key words: skin calcinosis – scrotal calcinosis

LITERATURA

- AKINBORO, A. O., ONILEDE, D. A. Idiopathic scrotal calcinosis: report of 2 cases, and review of pathogenesis and factors that determine patients' acceptance of surgical treatment. *J Clin Cosmet Invest Dermatol.*, 2018, 11, p. 333–337.
- BOLOGNIA, J., JORIZZO, J. L., SCHAFFER, J. V. *Dermatology*. 3rd Edition. Philadelphia: Elsevier/Saunders, 2012, 2 vol., p. 693–694. ISBN 978-0723435716.
- CANNAROZZO, G., BENNARDO, L., NEGOSANTI, F., NISTICO, S. P. CO₂ laser treatment in idiopathic

- scrotal calcinosis: a case series. *J Lasers Med Sci*, 2020, 11(4), p. 500–501.
4. CUONG, L., BEDOCS, P. M. *Calcinosis cutis*. StatPearls Publishing, Treasure Island, 2017.
 5. CHANG, CH., YANG, CH., HONG, H. S. Surgical Pearl: Pinch-punch excisions for scrotal calcinosis. *J Am Acad Dermatol.*, 2004, 50(5), p. 780–781.
 6. KHALLOUK, A., YAZZAMI, O. E. et al. Idiopathic Scrotal Calcinosis: A Non-Elucidated Pathogenesis and Its Surgical Treatment, *J Rev Urol.*, 2011, 13(2), p. 95–97.
 7. POMPEO, A., MOLINA, W. R. et al. Idiopathic scrotal calcinosis: A rare entity and a review of the literature. *Can Urol Assoc J.*, 2013, 7(5–6), p. E439-41.
 8. REITER, N., EL-SHABRAWI, L. et al. Calcinosis cutis: part I. Diagnostic pathway, *J Am Acad Dermatol.*, 2011, 65(1), p. 1–12, quiz 13–14.
 9. SOLANKI, A., NARANG, S., KATHPALIA, R., GOEL, A. Scrotal calcinosis: pathogenetic link with epidermal cyst. *BMJ Case Rep.*, 2015.
 10. ŠTORK, J. *Dermatovenerologie*. Druhé vydání, 2008, s. 271, ISBN978-80-7262-898-8.
 11. TELA, M. U., IBRAHIM, M. B. et al. Scrotal Calcinosis: A Case Report and Review of Pathogenesis and Surgical Management. *Case Rep Urol.*, 2012, p. 475246.

Do redakce došlo dne 1. 9. 2021.

Adresa pro korespondenci:

MUDr. Patrik Havlán

DermaEve s.r.o.

Tyršova 737

26901 Rakovník

e-mail: havlanpatrik@gmail.com