

# Diagnostika maligního melanomu s využitím celotělového skenu

Šuchmannová J., Fikrle T., Pizinger K.

Dermatovenerologická klinika FN a LF UK, Plzeň  
přednosta prof. MUDr. Karel Pizinger, CSc.

## SOUHRN

Včasná diagnóza maligního melanomu je klíčová pro dobrou prognózu onemocnění. S rostoucí incidencí tohoto nádoru jde ruku v ruce i snaha o zdokonalování neinvazivních vyšetřovacích metod pigmentových lézí. Dermatoskopické vyšetření se již řadí do rutinní praxe a řada pracovišť využívá přístroje pro digitální dermatoskopii. Celotělové skenování s následným sledováním změn pigmentových lézí v čase pomocí počítačové analýzy snímků je však metoda v našich podmínkách zatím relativně nová. Autoři popisují praxi kombinace obou metod – celotělového skenování (mapování) a digitální dermatoskopie, které diagnostiku významně zpřesňují, což vede ke snížení počtu prováděných excizí.

**Klíčová slova:** melanom – celotělový sken – digitální dermatoskopie

## SUMMARY

### Diagnostics of Malignant Melanoma Using Total Body Photography

Early diagnosis of malignant melanoma is the key to good prognosis of the disease. With the increasing incidence of this tumor, the effort to improve the non-invasive examination methods of pigment lesions goes hand in hand. Dermatoscopic examination is already part of the routine practice and a number of workplaces use devices for digital dermatoscopy. However, full-body scanning, followed by changes in pigment lesions over time using computer image analysis, is a relatively new method in our environment. The authors describe the practice of combining both methods, whole-body scanning (mapping) and digital dermatoscopy, which significantly refine the diagnosis and thus reduce the number of excisions performed.

**Key words:** melanoma – total body photography – dermatoscopy

*Čes-slov Derm, 94, 2019, No. 1, p. 18–22*

## ÚVOD

Incidence melanomu v České republice (ČR), stejně jako v celé Evropě, Severní Americe a Austrálii od padesátých let minulého století stále roste. Podle údajů Národního onkologického registru mapujícího situaci v ČR lze pozorovat určitou stagnaci počtu nových případů v posledních asi deseti letech. Pro názornost v roce 1970 bylo v České republice zachyceno 151 nových melanomů, v roce 1980 bylo hlášeno 565 nových případů, v roce 2000 to bylo 1 458 nových případů a v roce 2015 počet stoupl na 2 575. Díky zdokonalení diagnostických metod a současně i zlepšení informovanosti laické veřejnosti však mortalita nemá takový vzestup jako incidence. Přibývá časně diagnostikovaných případů melanoma in situ nebo melanomu v I. stadiu. U časných stadií je prognóza onemocnění dobrá a chirurgické odstranění nádoru často vede k úplnému vyléčení. Prognóza pokročilého onemocnění zůstává závažná a často nepříznivá, a to i přes intenzivní rozvoj nové terapie, jako jsou inhibitory BRAF a MEK kinázy, imunoterapie s využitím anti-CTLA-4 a anti-PD-1 monoklonálních protilátek.

## DIAGNOSTIKA

Melanom se vyskytuje v 96 % případů na kůži (zbytek tvoří melanomy sliznic, oka a CNS). Je tedy snadno dostupný při běžném klinickém vyšetření kůže. Jak u odborné, tak laické veřejnosti se v diagnostice tradičně uplatňuje algoritmus ABCD(E) podle Stolze, kde jsou z anglického originálu převzaty podezřelé znaky pigmentového projevu. A („asymmetry“) – osová asymetrie léze, B („border irregularity“) – nepravidelnost ohraničení, C („color variegation“) – nerovnoměrné zbarvení, D („diameter“) – velikost nad 6 mm, E („evolution“) – vývoj, vyvýšení ložiska. Toto pravidlo má svá úskalí a v některých situacích, např. u malých lézí nebo amelanotických projevů, selhává. Pro zlepšení diagnostiky se doporučuje ještě pravidlo „ošklivého káčátka – ugly duckling (UD)“. Vychází z faktu, že u každého jedince bývají névy obvykle podobného typu, a to jak klinicky, tak histologicky, a pokud se mezi nimi nachází melanom, mívá výrazně odlišný vzhled. Byla provedena studie srovnávající senzitivitu, specifitu a přesnost rozpoznání melanomu laickou veřejností na základě dvou randomizovaných skupin hodnotících vždy 9 lézí (7 névů a 2 melanomy). Podle závěru

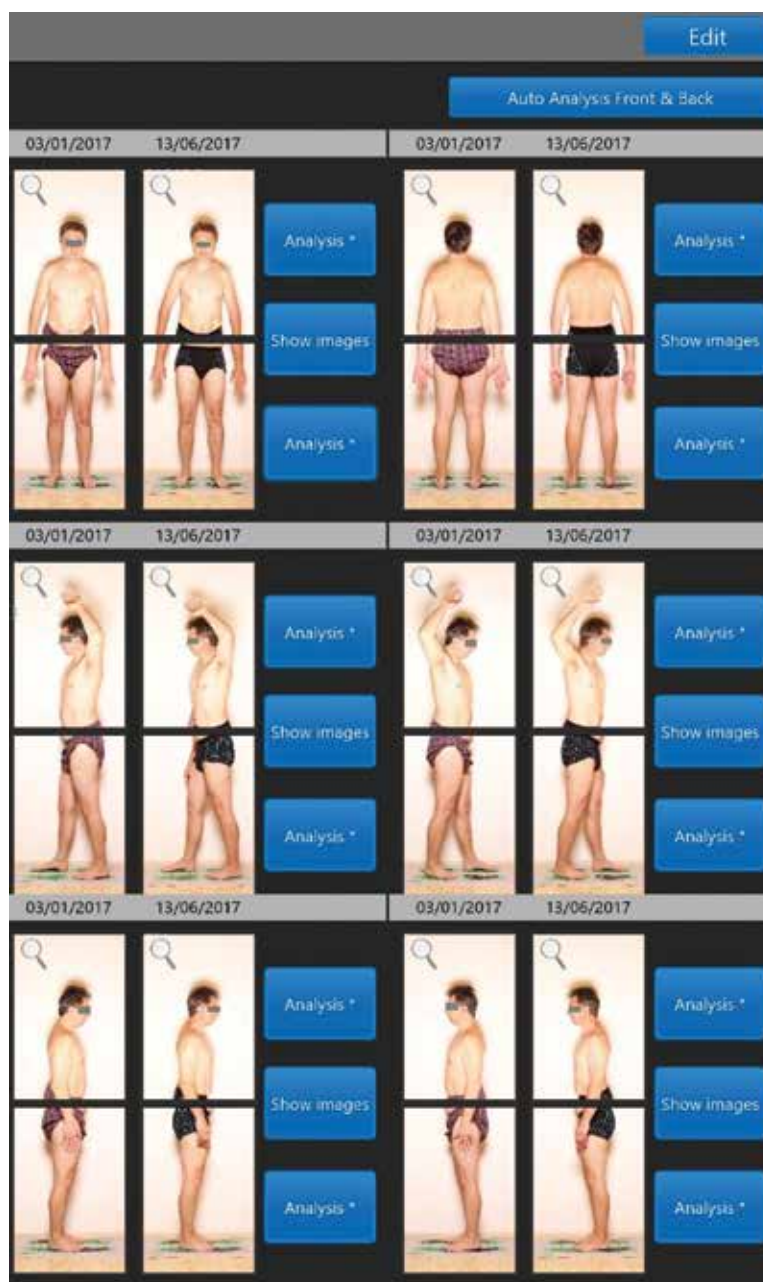
studie došlo k zvýšení specifity rozpoznání melanomu (88 % při použití UD pravidla, oproti 57 % při použití ABCD pravidla) a přesnosti (91 % u UD skupiny a 67 % u ABCD skupiny). Autoři doporučují proto kombinovat obě metody [7].

Pro odlišný klinický vzhled melanomu v dětském věku, kdy nádor bývá často amelanotický, pravidelného tvaru, jednobarevný, velmi často pod 6 mm velikosti, může použití klasického ABCDE pravidla vést ke zpoždění diagnózy. Byla navržena modifikace tohoto diagnostického pravidla pro dětský věk, kde je A („amelanotic“) – amelanotický, B („bleeding, bump“) – krvácení, nodul, C („color uniformity“) – jednobarevný, D („de novo development, any diameter“) – nově vzniklý, bez ohledu na velikost. V každém případě uvědomění si odlišnosti klinického vzhledu melanomu u dětí může přispět k dřívější diagnóze, léčbě a tím i zlepšení prognózy pacienta. Naštěstí jsou melanomy dětského věku velmi vzácné [3].

Dermatoskopie, jakožto neinvazivní vyšetření in vivo pomocí ručního dermatoskopu, je dnes již rutinní součástí klinického dermatologického vyšetření. Největší význam má stále v diferenciální diagnostice pigmentových projevů, ale využití má i u jiných kožních onemocnění. Začátky dermatoskopie se datují do poloviny minulého století. Využití dermatoskopie zvyšuje senzitivitu i specifitu při diagnostice melanomu. Ačkoli se dermatoskopická terminologie stále vyvíjí, typické rysy jednotlivých lézí jsou poměrně dobře popsány. Přesto je vyšetření zatíženo určitou mírou subjektivity a pro úspěšné zhodnocení léze jsou potřeba dlouhodobé zkušenosti vyšetřujícího dermatologa.

Výhodou digitální dermatoskopie oproti vyšetření ručním dermatoskopem je možnost uchování dermatoskopických obrazů a jejich následné srovnávání v čase při dalších kontrolách. Právě změna dermatoskopického obrazu může být jediným znakem, který upozorní na možný vznik tenkého melanomu a umožní včas indikovat chirurgickou excizi. Přístroje umožňují i provedení softwarové analýzy jednotlivých lézí, ta je však stále ještě zatížena významným procentem falešně pozitivních chyb. Výjimkou není ani falešně negativní výsledek, který může vést k oddálení excize melanomu. Proto také využití digitálních dermatoskopů nedermatology není správné, protože k diagnóze je potřeba komplexní zhodnocení jak anamnézy, tak klinického a dermatoskopického obrazu. Jen tak je možno co nejlépe rozhodnout o dalším postupu.

V diagnostice melanomu je potřeba cíleně vyhledávat rizikové pacienty, pro které má dispenzarizace a využití digitální dermatoskopie největší přínos. Jelikož melanom vzniká asi jen z 1/3 v již dříve existujícím névu a zbylé 2/3 vznikají de novo, běžné získané névy nejsou příliš častým „prekurzorem“ melanomu. Za rizikové se ale považují pacienti s atypickými (dysplastickými) nebo mnohočetnými névy (v počtu nad 100). U pacientů s mnohočetnými névy je často obtížné rozhodnout, zda má být určitý projev pouze sledován či již excidován. Bylo publikováno porovnání „morfologického“ versus „srovnávacího“ postupu v hodnocení dermatoskopických obrazů pigmentových lézí u skupiny pacientů s mnohočetnými névy. V první části posuzovali zkušené dermatologové projevy jen na základě morfologických rysů jednotlivých



Obr. 1. Přehledové snímky – série ze dvou vybraných kontrol

pigmentových lézí, bez poskytnutí dalších informací (morfologický postup). Ve druhé části pak měli možnost srovnání s ostatními névy daného pacienta (srovnávací postup). Srovnávací metoda vedla k významné redukci počtu excízi, u jednotlivých dermatologů o 22–54 % [1].

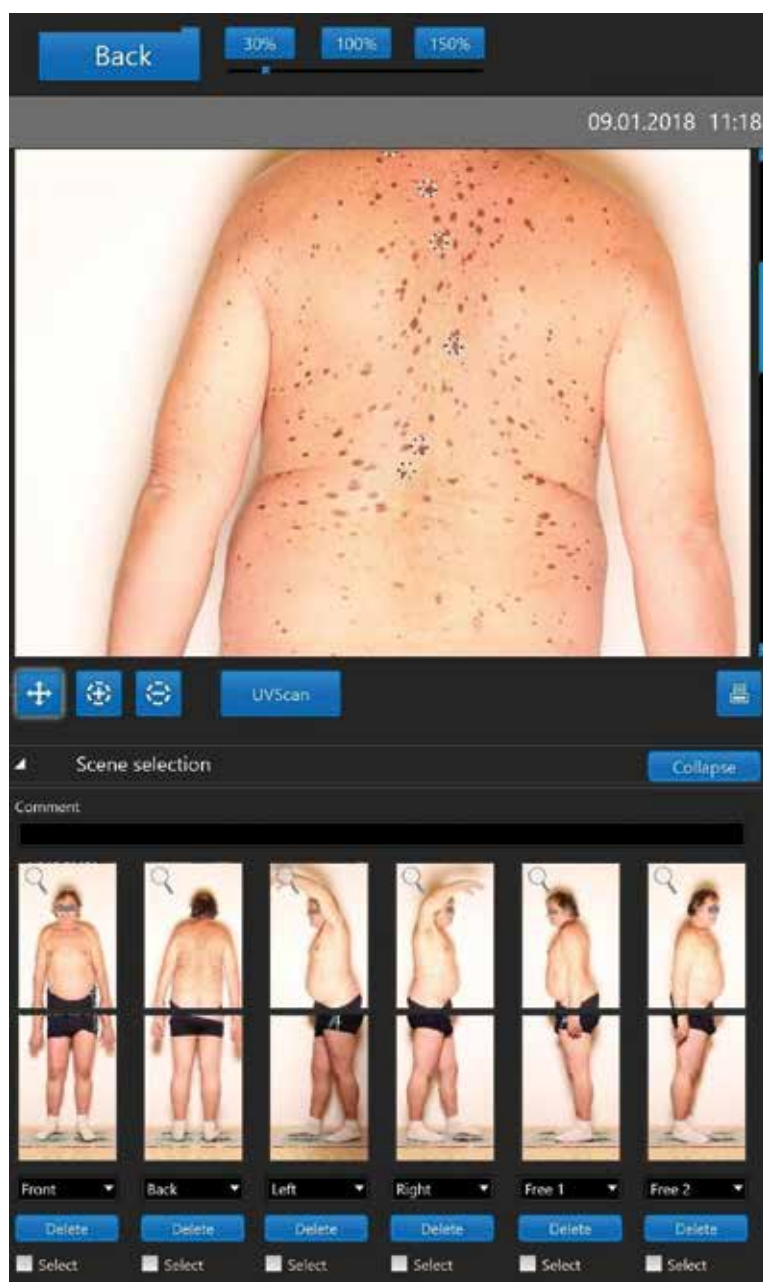
Do rizikové skupiny patří dále pacienti s pozitivní rodinnou a osobní anamnézou. Asi 10 % všech melanomů je familiárních. Vznik melanomu není důsledkem mutace jediného genu, jedná se o souhrn více změn v genomu melanocytů. Jako nejčasnější změny jsou popsány bodové aktivační mutace nebo chromozomální aberace některých onkogenů a onkosupresorických genů [8]. Další rizikové faktory pro vznik melanomu jsou imunosupresivní terapie, světlý fototyp, spálení kůže působením UV záření, zejména v dětském věku.

### Celotělové skenování

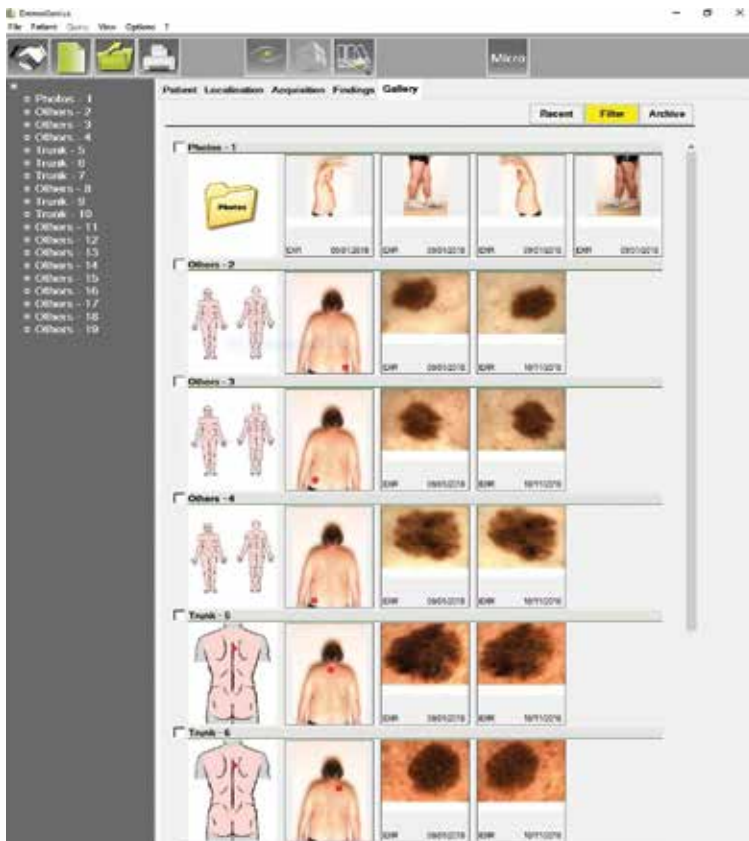
Nově se v diagnostice melanomu využívá přístrojů pro celotělové skenování, v cizojazyčné literatuře nejčastěji uváděné jako „total body photography nebo total body mapping“. Jde o neinvazivní vyšetřovací metodu využívanou především u pacientů s vysokým rizikem vzniku maligního melanomu, avšak zájem o toto vyšetření je také u pacientů s běžným, nerizikovým typem névů. Možnosti tohoto vyšetření mají přesah i mimo tuto skupinu. Na základě pořizování celotělových snímků s různým časovým odstupem lze v případě potřeby posuzovat i vývoj jiných kožních onemocnění (např. psoriázy).

Hlavním cílem vyšetření je ale detekce nových nebo výrazně makroskopicky změněných melanocytových projevů kůže s cílem zachycení podezřelých lézí, které jsou následně klinicky a dermatoskopicky vyšetřeny. Metoda má smysl jen při opakovaných vyšetřeních pacienta, jelikož sleduje změnu v čase. Při vyšetření je potřeba odlišit fyziologické změny, ke kterým dochází například u dětí a adolescentů (zde je vývoj nových névů běžný) či u těhotných žen (dříve uváděný hormonální vliv na změny névů v těhotenství je současnými studii zpochybňován, avšak dochází k změně velikosti névů v oblasti hrudníku a břicha). Naopak za nejvíce rizikovou je považována změna jediné léze u dospělého pacienta středního a vyššího věku. V současnosti existuje na trhu řada přístrojů k provedení celotělového skenování, např. DermoScan X2, FotoFinder, MicroDERM, Dermographix, Vectra WB360 a další, které provádí 2D nebo 3D snímky, některé pak nabízejí i možnost propojení s digitální dermatoskopií.

Naše pracoviště je od konce roku 2016 vybaveno přístrojem DermoScan X2 pro provedení celotělové digitální fotodokumentace a v návaznosti na program Dermogenius umožňuje i doplnění digitální dermatoskopie vybraných projevů. Samotné snímkování se provádí v přesně daných pozicích optimalizovaných pro zachycení většiny kožního povrchu. Celkem je možno provést čtyři přesně definované snímky (přední, zadní a dva boční) a poté ještě dva individuálně zvolené snímky podle lokalizace névů u konkrétního pacienta (obr. 1). Snímkování je jednoduché a velmi rychlé, při jeho provedení je ale nutno pečlivě dodržet optimální podmínky snímkování (nastavení Dermoscenu do správné pozice vůči podložce, stejné světelné podmínky, bílé pozadí). Vysoce kvalitní snímky lze poté srovnávat vizuálně nebo využít automatickou softwarovou analýzu, kte-



Obr. 2. Detailní náhled a výběr rizikových pigmentových lézí



Obr. 3. Digitální dermatoskopie vybraných lézí v aplikaci DermoGenius

rá na základě „překrytí“ fotografií označí barevně nové či změněné projevy. Časová náročnost vyšetření závisí na množství pigmentových lézí u konkrétního pacienta. Pokud se provádí současně i digitální dermatoskopie obvykle vyšetření trvá 20 až 30 minut (obr. 2 a 3). Kontroly se provádějí většinou v intervalu 6–12 měsíců. Naše zkušenost je zatím relativně krátká, ale v souladu se zahraničními publikacemi lze říci, že kombinace obou těchto metod významně zjednodušuje rozhodnutí o provedení či neprovedení excize [2, 10]. Jako určité kritérium úspěšnosti diagnostiky lze brát poměr excize névus/melanom. Bylo publikováno srovnání tohoto poměru bez použití celotělového skenování a s použitím této metody. Ve druhém případě došlo k 3,8násobné redukci excizí névů [11]. Celotělové skenování by měli provádět výhradně specialisté v oboru dermatologie, protože ke správnému posouzení podezřelé léze jsou nutné hlubší znalosti problematiky melanocytových lézí.

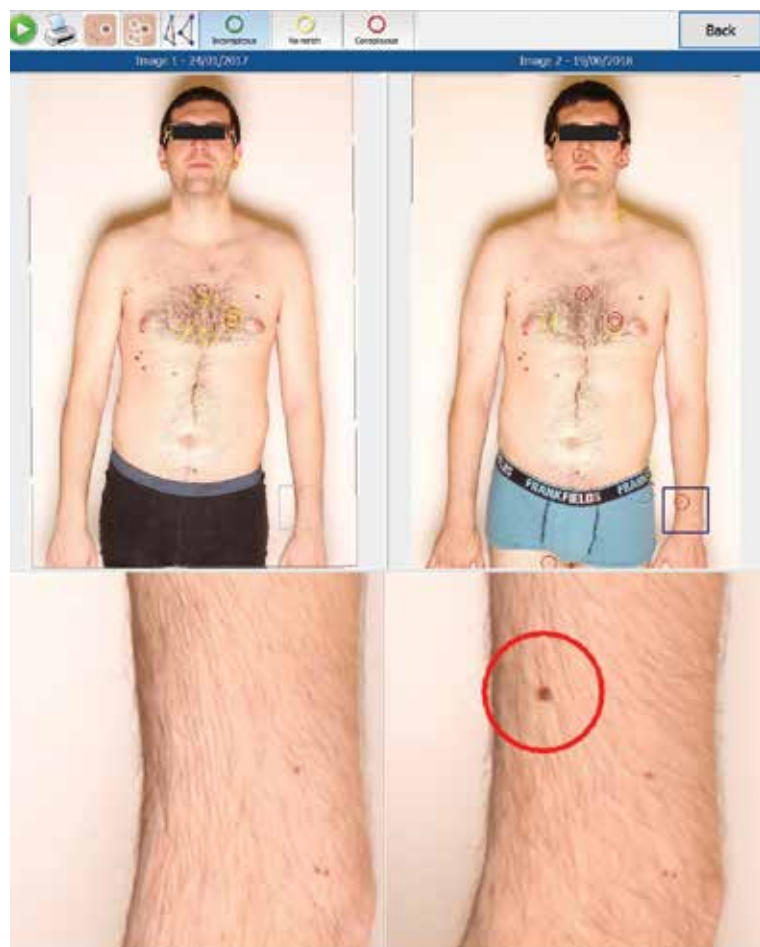#### Další diagnostické metody

Existuje ještě řada dalších diagnostických metod, které jsou zatím v běžné praxi

málo využívané. Například konfokální laserová mikroskopie je neinvazivní metoda využívající nízkovýkonné laserové paprsky k vyšetření lézí na téměř histopatologické úrovni [5]. Budoucnost mají různé mobilní aplikace určené přímo pro pacienty a teledermatologie s možností konzultace problémových projevů [6, 12].

#### ZÁVĚR

Zlepšení diagnostiky pigmentových lézí a diagnóza melanomu v časných stadiích je klíčová pro dobrou prognózu onemocnění. Celotělové skenování má stejně jako digitální dermatoskopie shodný cíl, a to zachycení změny projevu v čase. První metoda sleduje makroskopické změny, digitální dermatoskopie pak detailní změny. Celotělové skenování je tedy vhodným doplňujícím vyšetřením, které nenahrazuje digitální dermatoskopii, ale úspěšně ji doplňuje. Zároveň vede k redukci zbytečných excizí névů. V ne-



Obr. 4. Fotografie z předchozích kontrol

poslední řadě je třeba zmínit spokojenost pacientů s daným vyšetřením.

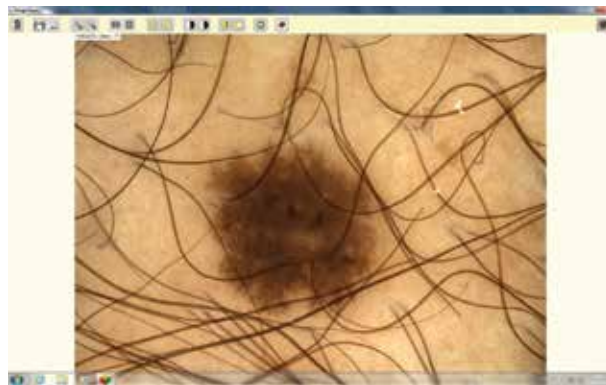Pro názornost metody ještě na závěr uvádíme krátkou kazuistiku z naší ambulance.

Jedná se o 39letého pacienta sledovaného pro mnohočetné névy, s dosud negativní rodinnou i osobní anamnézou kožních nádorů. Při kontrolním vyšetření pomocí celotělového skenování byl na jeho levém předloktí zjištěn drobný melanocytový projev 3 mm velký, který nebyl na fotografiích z předchozích kontrol (před 12, respektive 18 měsíci) – obrázek 4). Pacient o jeho přítomnosti na kůži nevěděl. Na základě následného dermatoskopického vyšetření byla doporučena totální excize projevu – obrázek 5).

Závěr histologického vyšetření byl: maligní melanom, 0,1 mm, bez ulcerace. Vyšetření celotělovým skenem v tomto případě jednoznačně přispělo k časné diagnóze melanomu, který by u pacienta s mnohočetnými névy mohl uniknout pozornosti.

## LITERATURA

1. ARGENZIANO, G., CATRICALA, C., ARDIGO, M. et al. Dermatoscopy of patients with multiple nevi. Improved management recommendations using a comparative diagnostic approach. *Arch. Dermatol.*, 2011, 147, p. 46–49.
2. BERK-KRAUSS, J., POLSKY, D., STEIN, J. A. Mole mapping for management of pigmented skin lesions. *Dermatologic clinics*, 2017, 35, p. 439–445.
3. CORDORO, K. M., GUPTA, D., FRIEDEN, I. J. et al. Pediatric melanoma: Results of a large cohort study and proposal for modified ABCD detection criteria for children. *J. Am. Acad. Dermatol.*, 2013, 68, p. 913–925.
4. FIKRLE, T., PIZINGER, K. Dermatoscopic differences between atypical melanocytic nevi and thin malignant melanoma. *Melanoma Res*, 2006, 16, 1, p. 45–50.
5. HAROON, A., SHAFI, S., RAO, B. K. Using reflectance confocal microscopy in skin cancer diagnosis. *Dermatol. Clin.*, 2017, p. 457–464.
6. CHAO, E., MEENAN, C. K. Smartphone-based applications for skin monitoring and melanoma detection. *Dermatol. Clin.*, 2017, p. 551–557.
7. ILYAS, M., COSTELLO, C. M., ZHANG, N., SHARMA, A. The role of the ugly duckling sign in patient



Obr. 5. Projev určený k excizi

- education. *J. Am. Acad. Dermatol.*, 2017, 77, p. 1088–1095.
8. KRAJSOVÁ, I., BAUER, J. Melanom-imunoterapie a cílená léčba. Maxdorf Jessenius, 2017, s. 12–13.
  9. PIZINGER, K., FIKRLE, T. Importance of dermoscopy in daily clinical practice. *Pigment Cell Melanoma Res.*, 2008, 21, N2, p. 276.
  10. SALERNI, G., CARRERA, C., LOVATTO, L. et al. Benefits of total body photography and digital dermatoscopy (“Two-step method of digital follow-up”) in the early diagnosis of melanoma in high-risk patients. *J. Am. Acad. Dermatol.*, 2012, 67, p. e17–e27.
  11. TRUONG, A., STRAZZULA, L., MARCH, J. et al. Reduction in nevus biopsy in patients monitored by total body photography. *J. Am. Acad. Dermatol.*, 2016, 75, p. 135–143.e5.
  12. WALOCKO, F. M., TEJASVI, T. Teledermatology applications in skin cancer diagnosis. *Dermatol. Clin.*, 2017, p. 559–563.

Autorka v souvislosti s tématem práce v posledních 12 měsících nespolupracovala s žádnou farmaceutickou firmou.

Do redakce došlo dne 8. 10. 2018.

Adresa pro korespondenci:  
MUDr. Jitka Šuchmannová  
Dermatovenerologická klinika LF UK a FN Plzeň  
E. Beneše 13  
305 99 Plzeň  
e-mail: suchmannovaj@fnplzen.cz