

# Zhodnocení výskytu dermatoskopických struktur bazaliomu s možnou predikcí histopatologického typu

Smolárová M.

Dermagal s. r. o., Martin, Slovenská republika  
vedoucí lékař MUDr. Markéta Smolárová

## SOUHRN

Cíl studie spočíval v určení dermatoskopických struktur bazaliomu pro lepší diagnostiku v klinické praxi s možným předvídáním jeho histopatologického typu. Retrospektivně byly hodnoceny dermatoskopické struktury u 115 histopatologicky potvrzených bazaliomů. Dermatoskopické snímky byly nasnímány digitálním dermatoskopem Derm-Doc 2.3 během diagnosticko-terapeutického procesu u pacientů kožní ambulance po jejich předchozím písemném souhlasu od ledna 2012 do března 2017. Hodnotil se výskyt dermatoskopických struktur u nejčastějších typů bazaliomu. Nodulární formy bazaliomu měly více zastoupené arborizující cévy. Superficiální formy měly vyšší podíl loukoťovitých kol, javorových listů a hnědošedých globulí. Smíšené typy bazaliomu měly nejčastěji bílé lesklé čárky a ulcerace. Přesnější diagnostika s možným předvídáním histopatologického typu vede ke správné léčbě tohoto nádoru.

**Klíčová slova:** dermatoskopie – dermatoskopické struktury – bazaliom

## SUMMARY

### Evaluation of the Occurrence of Basal Cell Carcinoma Dermoscopic Structures with Possible Prediction of its Histological Type

The aim of the study was to determine dermoscopic structures of basal cell carcinoma for better diagnosis in clinical practice with possible prediction of its histological type. In total 115 dermoscopic images of histopathologically confirmed basal cell carcinomas were retrospectively evaluated for the presence of specific dermoscopic structures. Dermoscopic images were taken with the digital dermoscope Derm-Doc 2.3, during the diagnostic-therapeutic process at the outpatient skin department upon patients written consent from January 2012 until February 2017. The dermoscopic structures found in the most common types of basal cell carcinoma were evaluated. Arborizing vessels were common in nodular basal cell carcinomas, spoke wheel-like structures, maple-leaf-like structures and graybrown globules were common in the superficial forms. White shiny streaks and ulcerations were typical of mixed forms of the basal cell carcinoma. More accurate diagnosis with possible prediction of its histological type leads to correct therapy of this tumour.

**Key words:** dermoscopy – dermoscopic structures – basal cell carcinoma

*Čes-slov Derm, 93, 2018, No. 3, p. 111–115*

## ÚVOD

Bazaliom se řadí mezi zhoubné kožní nádory, které vychází ze stratum basale epidermis nebo z vlasového folikulu. Metastazuje vzácně, ale má schopnost svým invazivním růstem způsobit destrukci přilehlé tkáně. Typický je pro něj opakující se průběh růstu, ulcerace a hojení, který někdy trvá mnoho let. Toto mylné zhojení projevu může být důvodem opožděné diagnostiky nádoru. Nejčastější lokalizace bazaliomu je na hlavě, krku, trupu a pažích. V etiopatogenezi se uplatňuje genetika, chronická expozice UV záření zvláště složce UVB, ionizující záření, expozice arzenu a imunosuprese [3].

Klasifikace bazaliomu je nejednotná. Nejčastěji používané klinické dělení bazaliomu je na povrchový, nodulární, sklerodermiformní, fibroepitelový a ba-

zoskvamózní typ. Některé projevy mohou obsahovat pigment.

Histopatologická klasifikace je podrobnější. Zahrnuje tyto typy: superficiální multifokální, mikronodulární, infiltrativní, nodulocystický, keratotický, sklerodermiformní, adenoidní a metatypický/bazoskvamózní [1].

Mezi agresivní často recidivující formy patří morfeiformní, metatypický, infiltrativní a mikronodulární typ.

Nodulární bazaliom se projevuje jako perleťově bílá nebo růžová papulka. Na jejím povrchu můžeme pozorovat teleangiektazie. Povrch nádoru eroduje, mokvá a krvácí. To vede ke vzniku hemoragických krust a jizvy. Častý bývá na tváři v oblasti nosu, čela či vnitřního epikantu.

Povrchový superficiální typ se projevuje jako růžová nebo erytematózní makula, která je ostře ohraničená a na jejímž povrchu mohou být šupinky. Někdy je jeho okraj

mírně vyvýšený a vytváří perličkový lem. Nejčastěji se nachází na trupu a končetinách.

Sklerodermiformní/morfeaformní typ je voskově bílý nebo nažloutlý. Tuhý povrch je hladký, může být vyvýšený i vkleslý a ložisko připomíná sklerodermii či jizvu.

Fibroepitelový typ je méně častý typ bazaliomu. Klinicky se projevuje jako papulka barvy kůže, někdy pendulující. Bývá lumbosakrálně a připomíná fibrom či dermální névus.

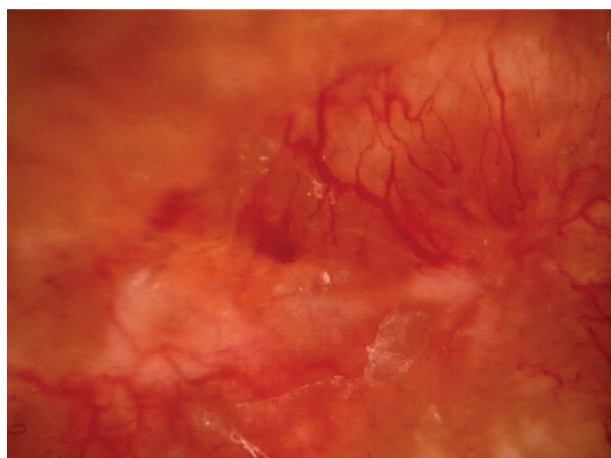
Bazoskvamózní karcinom někdy popisovaný jako metatypický, se řadí k vzácnějším typům. Roste rychle a na jeho povrchu jsou šupiny. Klinicky a histologicky zde nacházíme znaky bazaliomu a spinocelulárního karcinomu.

Dermatoskopie se stává důležitou součástí vyšetření kožních nádorových projevů. Na základě výskytu typických dermatoskopických kritérií je diagnostika výrazně přesnější. Mezi klasická základní dermatoskopická kritéria bazaliomu patří: stromečkovitě se větvící cévy, pigmentace podobná javorovým listům, loukotím, břidlicově šedé ovoidní okrsky, šedomodré nebo hnědošedé globule, ulcerace [9]. K těmto základním můžeme ještě přiřadit nové 4 minoritní dermatoskopické znaky: jemné povrchové teleangiektazie, mnohočetné malé eroze, koncentrické struktury a mnohočetné

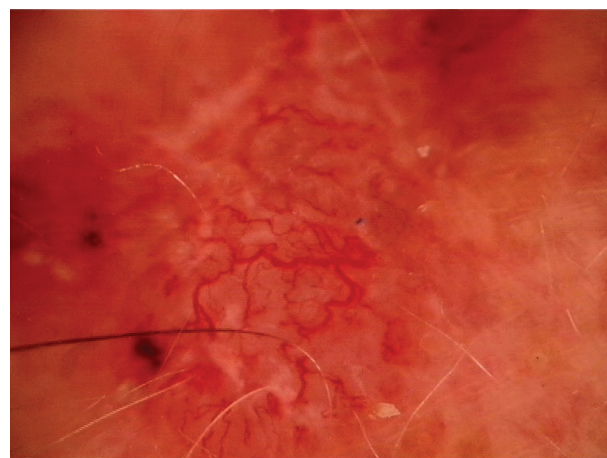
modrošedé tečky [2]. Následně udávají někteří autoři ještě bílé lesklé proužky a bezstrukturní okrsky, které jsou vidět polarizovaným světlem [10]. Tyto struktury se nacházejí na bílorůžovém nebo červenorůžovém podkladě.

## SOUBOR A METODY

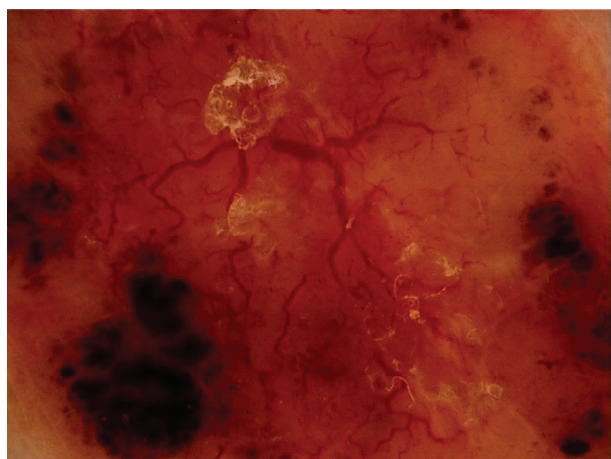
Ve studii jsou hodnoceny projevy bazaliomů pacientů kožní ambulance Dermagal v Martině, kteří byli vyšetřeni od ledna 2012 do března 2017 po jejich písemném souhlasu. Nejprve byli pacienti vyšetřeni klinicky spolu s rodinnou a osobní anamnézou zaměřenou na nádorové onemocnění kůže. Po klinickém zhodnocení projevu se suspektní léze vyšetřila ručním dermatoskopem Derm-Lite 100 při zvětšení 10krát a následně s digitálním dermatoskopem Derm-Doc 2.3 při zvětšení 30krát. Jak ruční dermatoskop, tak digitální pracoval s polarizovaným světlem. Excize byla doporučena u suspektních projevů bazaliomu. Na základě histologické diagnózy byly potom retrospektivně hodnoceny dermatoskopické struktury. Sle-



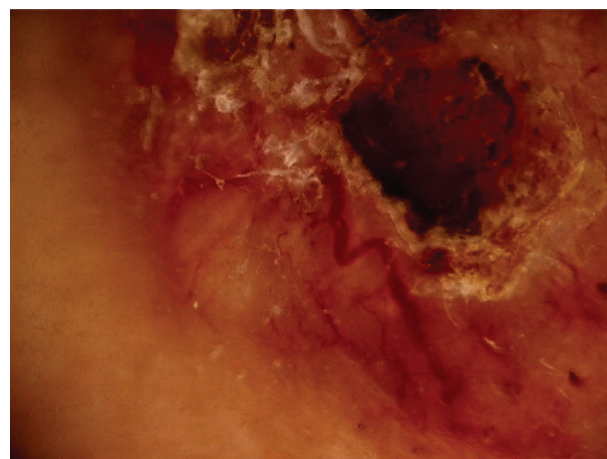
**Obr. 1.** Arborizující cévy, bílé proužky a úseky – nodulární bazaliom



**Obr. 2.** Arborizující cévy, bílé proužky – nodulární bazaliom



**Obr. 3.** Arborizující cévy, eroze, ovoidní struktury – nodulární bazaliom



**Obr. 4.** Ulcerace arborizující cévy, bílé proužky – nodulární bazaliom

dovali jsme, zda se liší výskyt dermatoskopických struktur u jednotlivých histopatologických typů bazaliomu (obr. 1–8).

U bazaliomu jsme sledovali následující dermatoskopické struktury:

- a) **Růžovočervený nebo bílorůžový podklad**, který je dán neovaskularizací (viz obr. 1, 2, 3, 4, 5, 6, 7, 8).
- b) **Arborizující cévy**. Jsou to jasné červené stroměčkovité teleangiektazie, které mají silnější kmen a jemnější větvení (viz obr. 1, 2, 3, 4, 8) zvláště u nodulární formy. Povrchové formy jsou typické jemnými arborizujícími cévami (viz obr. 5, 6, 7).
- c) **Bílé lesklé čárky/proužky** (anglicky white shiny lines/streaks, crystalline structures) jsou krátké, dlouhé, tenké i silné. Projevy jsou viditelné polarizovaným světlem. Jejich podkladem je fibróza nebo sklerotizace v dermis [7]. Projevy mohou vytvářet bílou síť (retikulární negativní síť) nebo jsou zkřížené či volně uloženy. Mohou splývat do bílých lesklých bezstrukturních úseků (anglicky shiny white structureless area) – viz obrázky 1–8.
- d) **Eroze a ulcerace** mohou být ojedinělé, ale i vícečetné, malé až velké (viz obr. 3, 4, 8). Jejich povrch je krytý

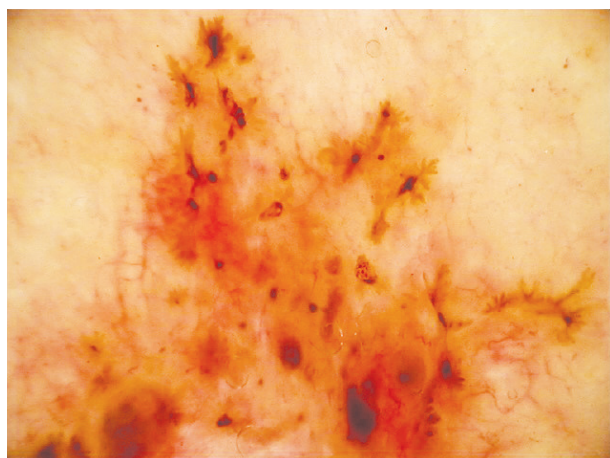
serózně hemoragickými krustami žluté, oranžové, červené až hnědočerné barvy. Mnohočetné malé ulcerace (mikroulcerace) bývají u povrchového bazaliomu [5]. Někdy jsou jediným projevem mikroulcerace pevně zachycená vlákna z oblečení pacienta.

- e) **Pigmentové struktury** jsou pigmentované čepy bazaliomu v dermis hnědošedé až modrošedé barvy. Vytváří zde jemné tečky, globule (viz obr. 6, 7), ovoidní struktury (viz obr. 3, 8), javorové listy a loukotě (viz obr. 5, 6).


Graf 1 popisuje zastoupení jednotlivých histologicky verifikovaných typů. Ze souboru 115 bazaliomů bylo pro histologickou klasifikaci vyřazeno 19 projevů tam, kde histologická zpráva obsahovala jen údaj solidní bazaliom, případně bazaliom bez bližšího určení.

V souboru 96 bazaliomů bylo nejvíce histopatologicky potvrzených bazaliomů superficiálních 37,5 %, nodulárních 30,2 % a smíšených (popisovaná přítomnost 2 a více typů) v 13,5 %. Malé zastoupení měly bazaliom bazoskvamózní, infiltrativní, a Pinkus každý z nich 4,2 % a nejméně bylo sklerodermiformních forem 3,1 %, mikronodulárních 2,1 % a adenoidní 1 %.

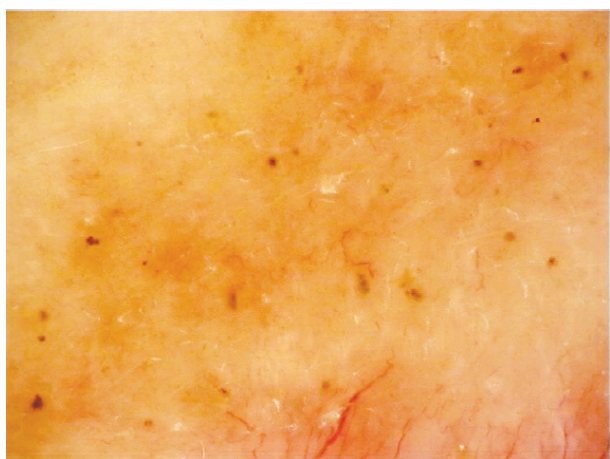
Graf 2 popisuje rozdíl ve výskytu dermatoskopických



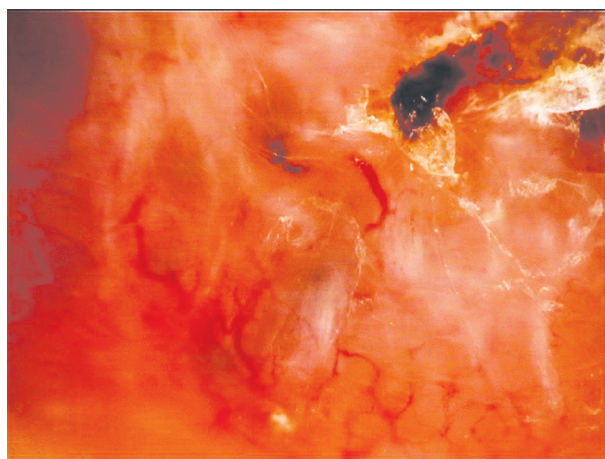
Obr. 5. Javorové listy, loukoťovitá kola



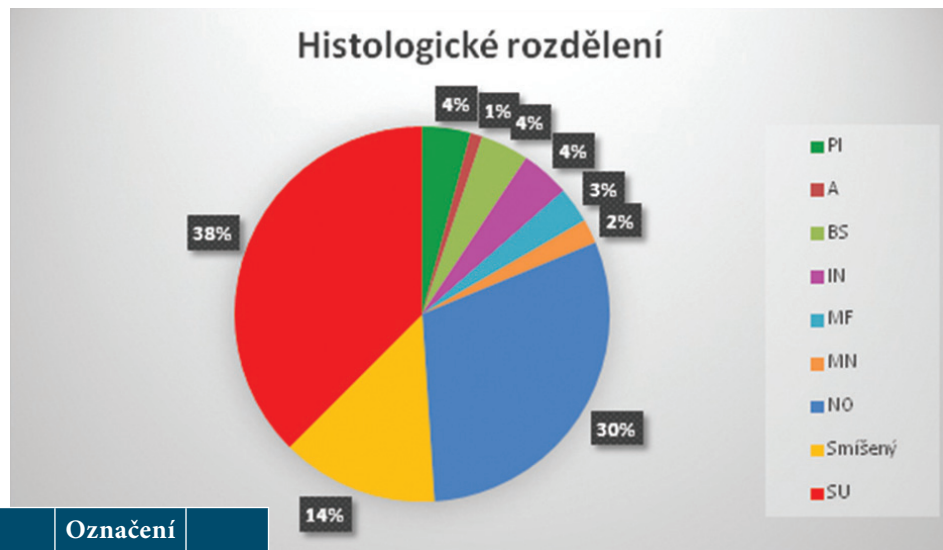Obr. 6. Javorové listy, loukoťovitá kola, jemné arborizující cévy, bílé lesklé proužky – superficiální bazaliom



Obr. 7. Hnědošedé globule, jemné cévy – morfeaformní bazaliom



Obr. 8. Ovoidní struktury, ulcerace, arborizující cévy – nodulární cystický bazaliom



**Graf 1.** Histologické rozdělení Vysvětlivky:

Histologicky verifikovaný typ bazaliomu	Označení v grafu	Počet
Superficiální	SU	36
Nodulární	NO	29
Bazaliom nespecifikovaný	B	19
Smíšený	Smíšený	13
Pinkus	PI	4
Bazoskvamózní	BS	4
Infiltrativní	IN	4
Sklerodermiformní/morfeaformní	MF	3
Mikronodulární	MN	2
Adenoidní	A	1
<b>Celkový součet</b>		<b>115</b>

struktur u nodulárního (NO), smíšeného a superficiálního (SU) bazaliomu. U nodulární formy bazaliomu dominují arborizující cévy. U povrchového typu bazaliomu jsou typické javorové listy, loukořovitá kola a globule. U smíšených forem bazaliomu byly nejčastější bílé lesklé čárky a ulcerace.

## DISKUSE

Ve světové literatuře se většinou bazaliomy dělí podle dermatoskopických znaků pro názornost a jednoduchost na nodulární, povrchové a sklerodermiformní. Nodulární a povrchové se dále rozdělují na pigmentované a nepigmentované. Dermatoskopické znaky se pak v různých studiích mohou lišit podle zastoupení jednotlivých typů. V naší práci v porovnání se zahraničními studiemi sledujeme méně ovoidních břídlícově šedých struktur.

Bazaliomy infiltrativní, sklerodermiformní, mikronodulární a bazoskvamózní patří mezi agresivnější typy s rizikem recidivy i po excizi. Kim ve své studii popisoval užitečnost dermatoskopie pro předoperační hodnocení agresivity bazaliomu na 145 histopatologicky potvrze-

ných bazaliomech. Výsledkem byla přítomnost velkých modrošedých ovoidních struktur u neagresivních typů ve srovnání s přítomností mnohočetných modrošedých globulí u agresivního typu bazaliomu [6].

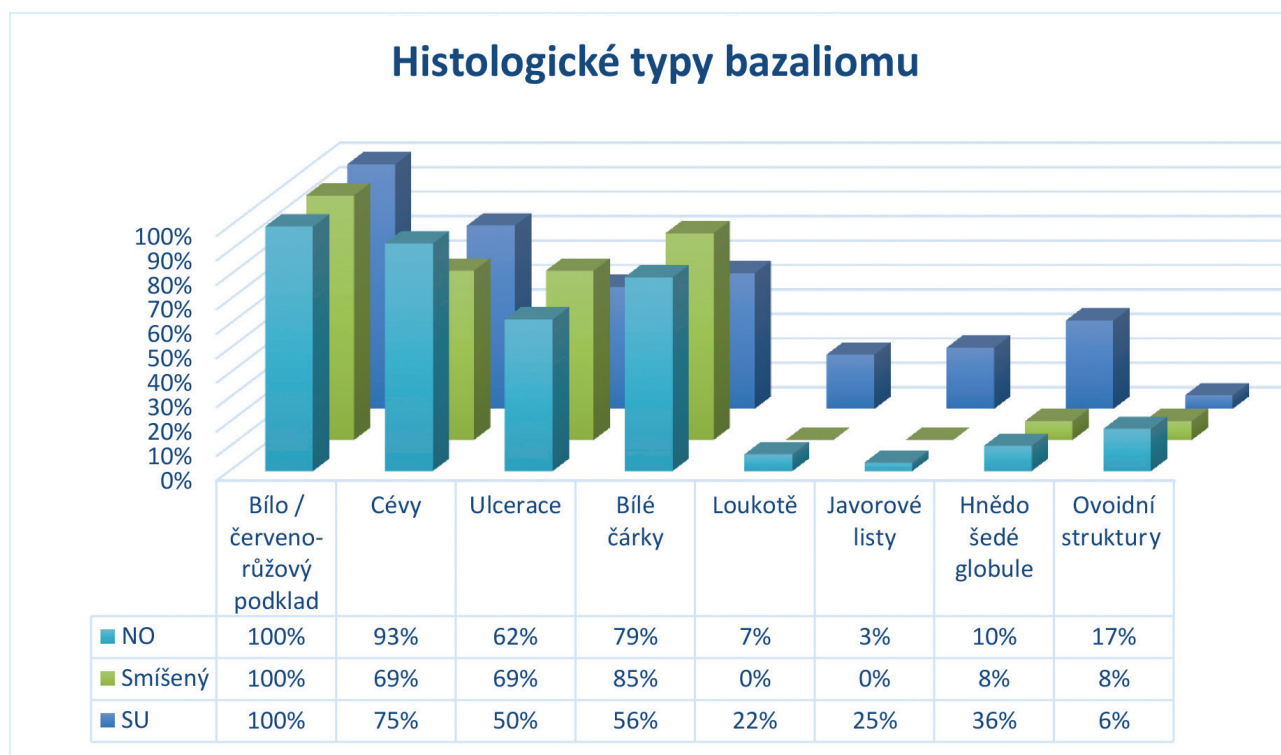
Studie Lallase, která se zabývala rozlišením superficiálního bazaliomu od dalších typů bazaliomu, prokázala na studii 258 povrchových bazaliomů jako silné prediktory superficiálního bazaliomu výskyt javorových listů, krátkých jemných povrchových teleangiektazií, mnohočetných drobných erozí a lesklých bíločervených struktur. Pro nepovrchové typy bazaliomu byla typická přítomnost arborizujících cév, modrošedých ovoidních hnízd a ulcerací [8].

Podle studie Fabiana dermatoskopie zvyšuje diagnostickou přesnost, protože umožňuje podávat cenné informace ohledně histopatologického subtypu, přesněji ukazuje na rozsah tumoru, přítomnost pigmentace, která není volným okem viditelná a pomáhá při volbě terapie pro bazaliom [4].

Přítomnost jednotlivých dermatoskopických struktur ale i klinický obraz spolu s anamnézou může pomoci odhadnout hloubku postižení koria, histopatologický typ a tedy i zvolit vhodný léčebný postup. Metodou volby byla excize s ochranným lemem 3–10 mm [3]. Ta zůstává především pro větší operabilní nádory či předpokládané agresivnější typy bazaliomu. Pro povrchové bazaliomy a malé nodulární formy můžeme zvolit i jinou než chirurgickou léčbu. Dobré výsledky má i kyretace, lokálně aplikovaná imunostimulační či fotodynamická léčba. Všechny pacienty je nutné po léčbě dispenzarizovat a kontrolovat každých 6 měsíců po dobu 3 let pro riziko možné recidivy nebo vzniku nového tumoru.

## ZÁVĚR

Všechny námi vyšetřené bazaliomy měly jako společný znak růžovočervený nebo bílorůžový podklad. Další velmi časté společné znaky byly arborizující teleangiektazie, bílé lesklé



**Graf 2.** Histologické typy bazaliomu

čárky a ulcerace. Pro nodulární formy bazaliomu byly typické arborizující cévy. Superficiální pigmentované formy bazaliomu měly loukotovitá kola a javorové listy. Smíšené typy bazaliomu měly nejčastěji bílé lesklé čárky a ulcerace.

Na základě našeho pozorování lze konstatovat, že podle výskytu typických dermatoskopických struktur, klinického obrazu a anamnestických údajů jsme schopni předvídat histopatologický typ bazaliomu. To nám pomáhá diagnostikovat bazaliomy v časných stádiích a zvolit správnou následnou léčbu.

#### LITERATURA

- ALLEN, D. C. *Histopathology reporting*. Springer, 2000, s. 182.
- ALTAMURA, D. et al. Dermatoscopy of basal cell carcinoma: morphologic variability of global and local features and accuracy of diagnosis. *J. AM. Acad. Dermatol.*, 2010 Jan; 62(1): s. 67–75
- BURGDORF, W., PLEWIG, G., WOLF, H. et al: *Braun-Falco's Dermatology*. 3rd ed. Springer 2009, s. 1349–1353.
- FABIANO, A., ARGENZIANO, G., LONGO, C. et al. Dermatoscopy as an adjuvant tool for the diagnosis and management of basal cell carcinoma. *Giornale italiano di dermatologia e venerologia*, 2016;151(5): s. 530–534.
- JOHR, R. H., STOLZ, W. *Dermoscopy An Illustrated Self-Assesment Guide*. 2<sup>nd</sup>ed. McGraw-Hill Education 2015, s. 9.
- KIM, H. S., PARK, J. M., MUN, J. H. et al. Usefulness of Dermatoscopy for the Preoperative Assessment of the Histopathologic Aggressiveness of Basal Cell Carcinoma. *Annals of Dermatology*, 2015; 27(6): s. 682–684.
- KITTLER, H. *Dermatoscopy an algorithmic method based on pattern analysis*. Facultas. wuv 2011, s. 201.
- LALLAS, A., TZELLOS, T., KYRGIDIS, A. et al. Accuracy of dermoscopic criteria for discriminating superficial from other subtypes of basal cell carcinoma. *Journal of the American Academy of Dermatology*, 2014; 70(2): s. 303–311.
- MENZIES, S. W. et al. Surface microscopy of pigmented basal cell carcinoma. *Arch. Dermatol.*, 2000 Aug; 136(8): s. 1012–1016.
- NAVARETTE-DECHENT, C., BAJAJ, S., MARCHETTI, M. A. et al. Association of Shiny White Blotches and Strands with Nonpigmented Basal Cell Carcinoma Evaluation of an Additional Dermoscopic Diagnostic Criterion. *Jama Dermatology*, 2016; 152(5): s. 546–552.

Došlo do redakce dne 24. 5. 2018.

Adresa pro korespondenci:  
MUDr. Markéta Smolárová  
DermaGal, s.r.o.  
Příložtek 1  
036 01 Martin  
Slovenská republika  
e-mail: smolarovam@gmail.com