

# Nodulární fasciitis

Drlík Z.<sup>1</sup>, Pock L.<sup>2</sup>, Vacková M.<sup>1</sup>, Drlík L.<sup>1</sup>

<sup>1</sup>Dermatovenerologické oddělení, Nemocnice Šumperk a. s.  
prim. MUDr. Lubomír Drlík

<sup>2</sup>Bioptická laboratoř Plzeň, s. r. o.

odborná vedoucí lékařka prof. MUDr. Alena Skálová, CSc.

## SOUHRN

Nodulární fasciitis je způsobena nenádorovou proliferací fibroblastů a myofibroblastů v podkožním vazivu a hluboké fascii. Svým klinickým i histopatologickým vzhledem může imitovat maligní proces. Autoři popisují případ nodulární fasciitidy na stehně u 26leté pacientky v 6. týdnu gravidity. Diagnóza byla stanovena na základě histologického vyšetření. Po provedení probatorní excize došlo k postupné regresi ložiska bez jakékoliv další léčby. Článek poskytuje stručný přehled současných poznatků o tomto vzácném onemocnění.

**Klíčová slova:** nodulární fasciitis – diagnostika – léčba

## SUMMARY

### Nodular Fasciitis

Nodular fasciitis is caused by non-tumorous proliferation of fibroblasts and myofibroblasts in subcutaneous tissue and deep fascia. It can mimic a malignant process through its clinical and histopathological appearance. The authors describe a case of nodular fasciitis on the thigh of a 26-year old patient in the 6<sup>th</sup> week of pregnancy. The diagnosis was based on histopathological examination. The tumor gradually disappeared after diagnostic excision without need of other treatment. The article briefly summarizes a recent knowledge on this rare disease.

**Key words:** nodular fasciitis – diagnostics – treatment

*Čes-slov Derm, 92, 2017, No. 3, p. 125–127*

## ÚVOD

Nodulární fasciitida (pseudosarkomatózní fasciitida) byla popsána Konwalerem v roce 1955 jako podkožní pseudosarkomatózní fibromatóza [5]. Výraz nodulární fasciitis poprvé použil Price [9]. Jedná se o rychle rostoucí většinou solitární podkožní nodule na podkladě nezhoubné proliferace fibroblastů a myofibroblastů [1, 2].

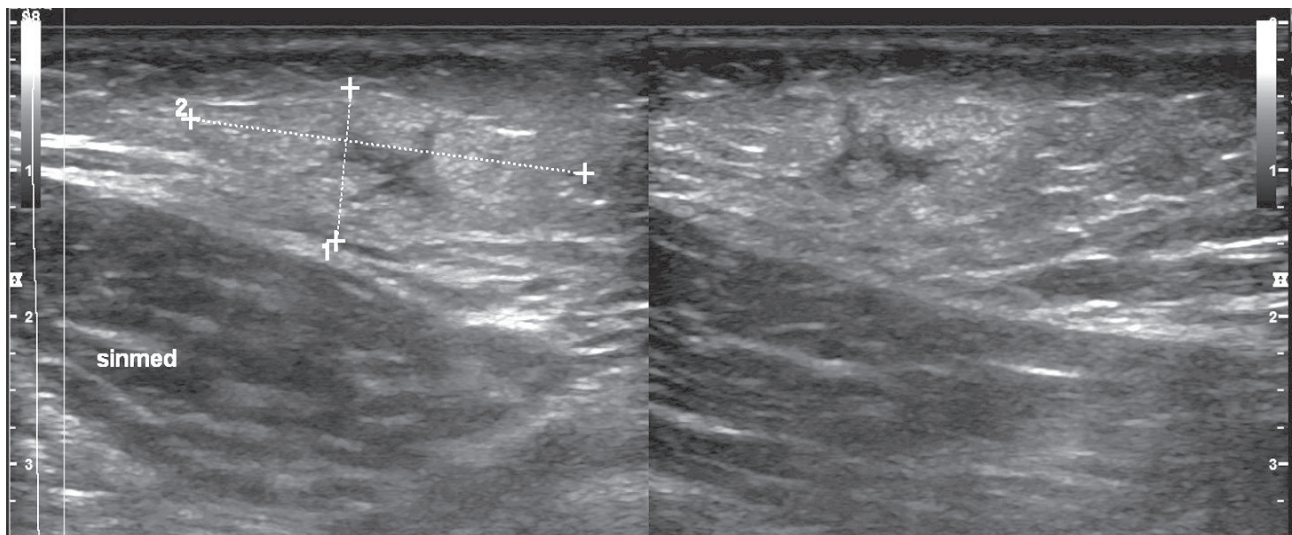
## POPIS PŘÍPADU

Pacientka ve věku 26 let byla v listopadu 2015 odeslána praktickým lékařem k vyšetření pro zvětšující se podkožní rezistenci na levém stehně pozorovanou několik dní. Pacientka byla v 6. týdnu první gravidity, na kožní choroby se neléčila, rodinná anamnéza byla bezvýznamná. Pro hypofunkci štítné žlázy užívala levothyroxin. Abúzus alkoholu a tabáku popírala, pracovala jako barmanka. Na vnitřní straně levého stehna se nacházela asi 3 cm velká, palpačně citlivá polokulovitá tuhá podkožní rezistence, která byla posunutelná vůči spodině. Vyklenutý kožní povrch nad rezistencí byl hladký a nebyl nijak patologicky změněn. Lymfa-

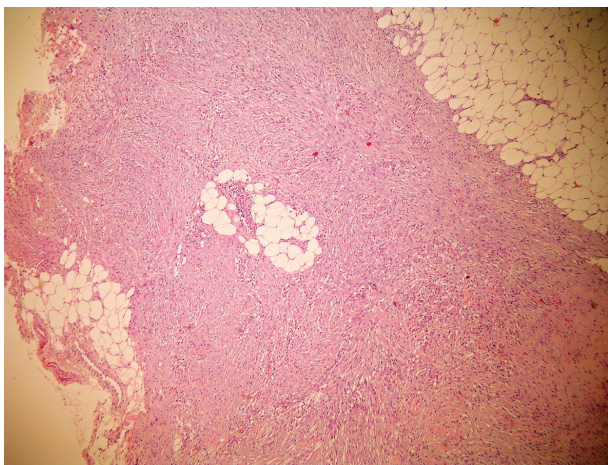
tické uzliny v tříslích nebyly zvětšeny. Pacientka se cítila dobře, teploty nebo jiné celkové potíže neměla. Při ultrazvukovém vyšetření bylo popsáno v místě rezistence v hloubce 5 milimetrů nehomogenní ložisko velikosti 11 x 28 mm (obr. 1).

Z laboratorních vyšetření byly C-reaktivní protein, základní biochemické vyšetření, laktátdehydrogenáza, beta-2-mikroglobulin a krevní obraz s diferenciálním rozpočtem bílých krvinek v normě. Následovala probatorní excize na histologické vyšetření, při které byla odstraněna větší část útvaru. Histologicky byl popsán tumor v subkutis sestávající z fascikulárně uspořádaných vřetenitých buněk, které měly hypochromní monomorfní jádra. Ložiskovitě byly přítomny mitózy těchto buněk, buňky byly pozitivní na alfa SMA (Actin S). Závěr histologického vyšetření – nodulární fasciitis (obr. 2–4).

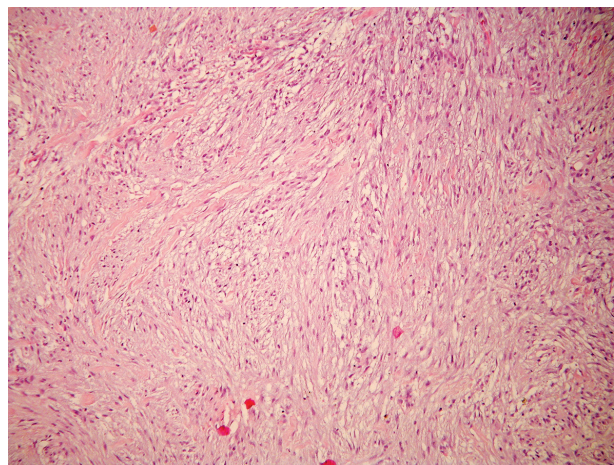
Byla zvažována totální excize zbytku tumoru, ale vzhledem k prvnímu trimestru gravidity a k možné spontánní regresi byla pacientka v jednoměsíčních intervalech po další 4 měsíce sledována, zbytek útvaru postupně regredoval. V červenci 2016 pacientka porodila přirozenou cestou po termínu zdravé dítě. Při kontrole v září 2016 byla na stehně pacientky pouze drobná jizva bez hmatné podkožní rezistence.



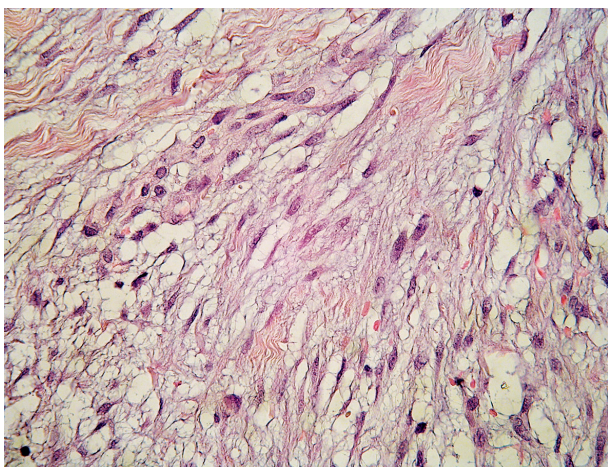
**Obr. 1.** Sonografický náález



**Obr. 2.** Septum subcutis je rozšířeno tumorem (HE, zvětšeno 40x)



**Obr. 3.** Fascikulárně uspořádané vřetenité buňky v septu subcutis (HE, zvětšeno 100x)



**Obr. 4.** Buňky mají hypochromní monomorfní jádra a podobají se fibroblastům či myofibroblastům (HE, zvětšeno 400x)

## DISKUSE

Nodulární fasciitida postihuje nejčastěji mladé dospělé, ale může se vyskytnout v jakémkoliv věku, obě pohlaví jsou postižena rovnoměrně [2]. Onemocnění není sdruženo s jinou chorobou. Diskutován je vliv traumatu (i opakovaného) na vznik onemocnění [1, 2].

Klinicky se léze jeví jako citlivý, rychle rostoucí podkožní nodule. Kůže nad nodulem bývá nezměněna, nebývá k ní fixována a jeho povrch je hladký. Obvykle dosahuje v krátké době (týdny) velikosti několika centimetrů, noduly se méně často mohou vyskytovat i mnohočetně [6, 7]. Objevuje se především na předloktích, ale může se nacházet na kterékoliv části těla. U dětí je častěji pozorován v oblasti hlavy a krku [1, 2]. Útvar není specifický klinicky ani při použití zobrazovacích metod. Diagnóza je stanovena histopatologickým vyšetřením [10]. Mimo kožních lokalizací byly popsány případy výskytu intraar-



tikulárně, intraneurálně, intramuskulárně, v retroperitoneu, ve svalovině jazyka, rtu nebo v příušní žláze, případy postižení genitální oblasti nebo imitující karcinom prsu.

### Histopatologie

Tumor je tvořen svazky poměrně uniformních fibroblastů a myofibroblastů. Myxoidní přeměna, depozita mucinu a stelátní fibroblasty vedou k typickému vzhledu podobnému tkáňové kultuře. Nacházejí se četné jemné cévy, extravazáty erytrocytů a rozptýlené mononukleáry. Mitózy jsou sice časté, ale ne atypické [1, 2, 4]. Na periférii mohou fibroblasty a kapiláry pronikat fascií a infiltrovat sval. Histopatologický obraz může být zaměněn s malignitou.

Variantami onemocnění jsou osifikující fasciitis (s metaplastickou kostní tkání), periosteální fasciitis, kraniální fasciitis, intravaskulární a dermální fasciitis [3].

Diferenciálně diagnosticky je především nutné odlišit dermatofibrom, maligní fibrózní histiocytom, fibrosarkom, leiomyosarkom a rhabdomyosarkom.

Léčba spočívá v chirurgickém odstranění, které bývá dostatečné i při inkompletní exstirpaci léze. Je možný i konzervativní postup s vyčkáním spontánní regrese, dalšími možnostmi jsou intralezionální aplikace kortikosteroidů nebo léčba CO<sub>2</sub> laserem. Recidivy jsou vzácné [1, 2, 8].

### ZÁVĚR

Nodulární fasciitis je benigní onemocnění vzbuzující svým rychlým růstem a v některých případech i histologickým obrazem obavu ze sarkomu. U naší pacientky po nekompletní excizi došlo k regresi projevu. Recidiva během devítiměsíčního sledování nenastala.

### LITERATURA

1. BURGDORF, W. H. C., PLEWIG, G., WOLFF, H. H., LANDTHALER, M. *Braun-Falco's Dermatologie*. 3<sup>th</sup> ed., Springer Medizin Verlag Heidelberg, 2009, p. 1438–1439, ISBN 278-3- 540-29312-5.

2. BURNS, T., BREATHNACH, S., COX, N., GRIFFITHS, C. editors. *Rook's Textbook of Dermatology*. 8<sup>th</sup> ed., vol. 3, 2010, p. 56.4–56.5, ISBN 978-1-4051-6169-5.
3. DEFERAUDY, S., FLETSCHER, C. D. Intradermal nodular fasciitis: a rare lesion analyzed in a series of 24 cases. *Am. J. Surg. Pathol.*, 2010, 34(9), p. 1377–1381.
4. ELSTON, D. M., FERRINGER, T. et al. *Dermatopathology*. 2<sup>nd</sup> ed., Elsevier, 2014, p. 327–328, ISBN 978-0-7020-5527-0.
5. KONWALER, B. E., KEASBEY, L., KAPLAN, L. Subcutaneous pseudosarcomatous fibromatosis (fasciitis). *Am. J. Clin. Pathol.*, 1955, 25(3), p. 241–252.
6. KOTHA, G. K., BJ, V., MARYADA, V. R. et al. Multifocal nodular fasciitis of the hand and shoulder: case report. *J. Hand. Surg. Am.*, 2014, 39(12), p. 2468–2471.
7. KOVAC, W., NIEBAUER, G., WURNIG, P. Generalized nodular fasciitis (subcutaneous pseudosarcomatous fibromatosis). *Z. Haut Geschlechtskr.*, 1970, 15, 45(4), p. 137–144.
8. OH, B. H., KIM, J., ZHENG, Z. et al. Treatment of Nodular Fasciitis Occurring on the Face. *Ann. Dermatol.*, 2015, 27(6), p. 694–701.
9. PRICE, E. B. Jr, SILIPHANT, W. M, SHUMAN, R. Nodular fasciitis: a clinicopathologic analysis of 65 cases. *Am. J. Clin. Pathol.*, 1961, 35, p. 122–136.
10. YAMAMOTO, S., CHISHIMA, T., ADACHI, S. Nodular fasciitis of the breast mimicking breast cancer. *Case Rep. Surg.* 2014; 2014: 747951. doi: 10.1155/2014/747951. [PubMed: 24963435].

Do redakce došlo dne 19. 11. 2016.

Adresa pro korespondenci:  
MUDr. Zdeněk Drlík  
Dermatovenerologické oddělení  
Nemocnice Šumperk a. s.  
Nerudova 41  
787 52 Šumperk  
e-mail: drlik.zdenek@gmail.com