

Kontaktní alergie na epoxidové pryskyřice

Karlová I.

Klinika chorob kožních a pohlavních FN a LF UP Olomouc

SOUHRN

Přecitlivělost na epoxidové pryskyřice je běžnou příčinou kontaktní alergické dermatitidy, velmi často dochází k senzibilizaci při práci s nevytvrzenými pryskyřicemi. Vytvrzené pryskyřice ztrácejí iritační i senzibilizační potenciál. Kontaktní alergie se může vyvinout na epoxidy, ale i na tvrdidla a další látky epoxidových systémů. Nejčastěji postiženými profesemi jsou lakýrníci, podlaháři a dělníci v elektrotechnice. Je uveden typický případ profesionální kontaktní alergické dermatitidy na epoxidové pryskyřice u pacienta, který pracoval jako lakýrník. Při práci používal barvy na bázi epoxidů. V klinickém obraze dominovaly ekzémové projevy na obličeji a na předloktích. Epikutánními testy byla prokázána kontaktní přecitlivělost na epoxidovou pryskyřici – bisfenol A, který je obsažen v Evropské standardní sadě epikutánních testů. Po vyřazení z kontaktu s epoxidy došlo k postupnému odhojení projevů kontaktní alergické dermatitidy.

Klíčová slova: kontaktní alergická dermatitida – epoxidové pryskyřice – profesionální expozice

SUMMARY

Contact Allergy to Epoxy Resins

Sensitivity to epoxy resins is a common cause of allergic contact dermatitis which often occurs during work with uncured epoxies. Hardened epoxy resins lose their irritant and allergic potential. Contact allergy may appear to epoxy resins, hardeners and other substances of epoxy systems. The most affected professions are lacquerers, floor workers and workers in electronic industry. A typical case of professional contact dermatitis to epoxy resins in patient who worked as lacquerer with epoxy paints is reported. The patient presented with eczema on the face and on the forearms. The contact allergy to epoxy – resin Bisphenol A which is included in European Standard Series of Patch Test Allergens, was proved by patch testing. After elimination of contact with epoxy resins the contact allergy symptoms gradually disappeared.

Key words: contact allergic dermatitis – epoxy resins – professional exposition

Čes-slov Derm, 91, 2016, No. 3, p. 115–117

ÚVOD

Epoxidové pryskyřice se vyrábějí asi 50 let a jsou velmi široce používány zejména díky svým elektroizolačním vlastnostem, chemické odolnosti, výborné adhezi [11].

Nevytvrzené epoxidové pryskyřice se připravují nejčastěji alkalickou kondenzací bisfenolu A s epichlorhydrinem nebo dichlorhydrinem, běžně se užívají i pryskyřice založené na bisfenolu F [1]. Při vytvrzování epoxidových pryskyřic pomocí tvrdidel se nízkomolekulární rozpustné a tavitelné epoxidové monomery a oligomery převádějí na netavitelné a nerozpustné epoxidové polymery. Po vytvrzení dosahují epoxidové pryskyřice řady nových vlastností, jako je například mechanická pevnost, elasticita, tepelná odolnost atd. [8].

Jednotlivé složky epoxidových systémů mohou být příčinou iritační nebo alergické dermatitidy. Při kontaktu s plně vytvrzenými epoxidovými pryskyřicemi k senzibilizaci ani iritaci nedochází [2, 8].

POPIS PŘÍPADU

Pacientem byl 40letý muž. Rodinná, osobní i alergologická anamnéza byla bez pozoruhodností. Pacient se vyučil malířem a natěračem. Od února 2007 pracoval jako lakýrník, při práci používal ochranné pracovní pomůcky – masku, gumové rukavice, látkový ochranný oblek. Po 3 měsících práce na lakovně došlo ke vzniku erytému na obličeji s výsevem drobných papulek a mírnému otoku očních víček. Pro tyto obtíže nevyhledal lékaře. V červnu 2007 utrpěl pracovní úraz (zlomeninu pravého předloktí), pro který byl na dlouhodobé pracovní neschopnosti. Během prvních dnů pracovní neschopnosti došlo ke spontánnímu odhojení kožních projevů na obličeji. Po půl roce pracovní neschopnosti se vrátil do stejného pracovního zařazení na lakovnu. Po 2 týdnech práce s nátěrovými hmotami obsahujícími epoxidové pryskyřice došlo k recidivě ekzémových projevů na obličeji a současně i na dorzech rukou, předloktích a pažích. Při kli-

nickém vyšetření byly na obličeji viditelné splývající živě červené papuly, začervenání a otok očních víček. Na krku došlo k výsevu erytematózních splývajících projevů. Na dorzech rukou, předloktích a pažích se objevila splývající živě červená ložiska s hustým výsevem papulek. Pro podezření na kontaktní alergii na epoxidy byl pacient přerazen mimo kontakt s epoxidovými pryskyřicemi, byla zavedena terapie antihistaminiky a lokálními kortikosteroidy.

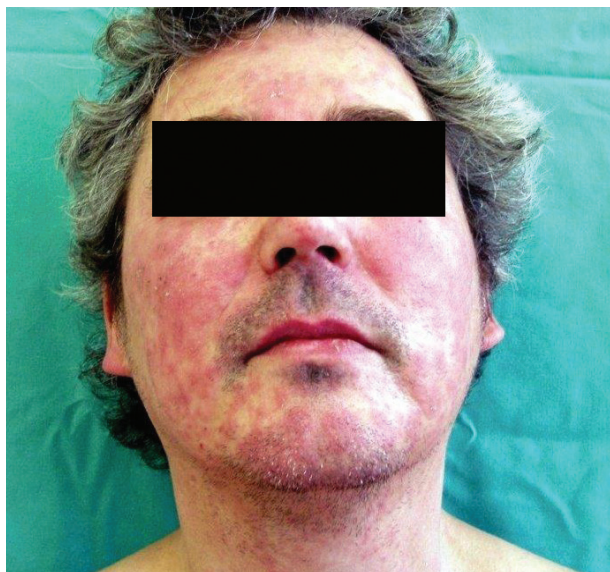
Po zklidnění byly provedeny epikutánní testy Evropskou standardní sadou, která obsahuje diglycidyleter bisfenolu A, který je testován v 1% koncentraci ve vazelině. Po 48, 72 i 96 hodinách byla odečtena silně pozitivní (++++) reakce. Hygienickým šetřením na pracovišti bylo zjištěno, že nátěrové hmoty, se kterými přicházel pacient do kontaktu, obsahují bisfenol A.

Na základě anamnézy, klinického obrazu, epikutánních testů potvrzujících kontaktní alergii na epoxidovou pryskyřici a hygienického šetření, které prokázalo kontakt s nátěrovými hmotami na bázi epoxidů, byla uznána kožní nemoc z povolání – kontaktní alergická dermatitida s prokázanou přecitlivělostí na epoxidovou pryskyřici. Pacient byl jednorázově odškodněn a přerazen v rámci firmy mimo kontakt s epoxidy. Po přerazení je dlouhodobě zcela bez kožních obtíží.

DISKUSE

Epoxidové pryskyřice se používají při výrobě částí lodí, motorových vozidel, v leteckém průmyslu, jako elektroizolační materiály, nátěry, lepidla [2]. Mohou být obsaženy v jednotlivých součástech pacemakerů, zubních protézách, obroučkách brýlí a dalších zdravotnických pomůckách [8].

Epoxidové systémy obvykle obsahují směs epoxidů založených na diglycidyleteru bisfenolu A a bisfenolu F. Vy-



Obr. 1. Živě červená splývající ložiska na obličeji a krku, otok erytém očních víček – airborne dermatitis

tvrzování je běžně prováděno prostřednictvím tvrdidel, nejčastěji aminů (alifatických, cykloalifatických a aromatických). Vytvrzování teplem probíhá ve speciálních pecích při teplotě kolem 150 °C [5]. Kromě výše uvedených složek jsou v epoxidových systémech přítomna další aditiva jako např. rozpouštědla, plnidla, pigmenty [5, 8].

Přecitlivělost na epoxidové pryskyřice je častou příčinou kontaktní alergické dermatitidy. Dochází k ní zejména při práci s nevytvrzenými pryskyřicemi. Vytvrzené epoxidové pryskyřice nemají iritační ani senzibilizační potenciál [2, 8]. Kontaktní alergickou dermatitidou jsou předilekčně postižena místa kontaktu s pryskyřicemi zejména ruce a předloktí. Velmi často dochází k rozvoji ekzémových projevů na obličeji v důsledku kontaktu s výparů epoxidových pryskyřic – airborne dermatitis (obr. 1) [2].

Nejčastějším původcem kontaktní alergie na epoxidy je diglycidyleter bisfenolu A, který je v 1% koncentraci ve vazelině obsažen v Evropské standardní sadě epikutánních testů, může reagovat zkříženě s bisfenolem F [2, 5, 8]. Negativní reakce na bisfenol A však zcela nevylučuje přecitlivělost na epoxidy, protože tato se může vyvinout i na jiné komponenty epoxidových systémů, zejména na tvrdidla [5, 8]. Ve studii provedené Romyhrem bylo prokázáno, že až 17 % pacientů senzibilizovaných na epoxidy má negativní test na bisfenol A obsažený v Evropské standardní sadě a k potvrzení senzibilizace je nutno provést epikutánní testy s komerčně vyráběnými pryskyřicemi [10].

Na Klinice chorob kožních a pohlavních FN Olomouc bylo v letech 2008–2014 testováno epikutánními testy Evropské standardní sady 2655 pacientů, z toho 1832 žen (69 %) a 823 mužů (31 %). Kontaktní alergie na epoxidové pryskyřice byla prokázána u 70 (2,6 %) testovaných. Výrazně vyšší procento senzibilizovaných byli muži. Přecitlivělost na epoxidy byla prokázána u 52 mužů (6,3 %) a u 18 žen (1 %).

Ve velkém souboru pacientů testovaných v letech 1995–2012 v České republice byla senzibilizace na epoxidové pryskyřice prokázána v letech 1995–2003 u 1,69 % všech testovaných, 2,76 % mužů a 1,32 % žen. V letech 2004–2012 u 1,74 % všech testovaných, 3,14 % mužů a 1,39 % žen [3]. Při srovnání těchto období je patrný mírný nárůst senzibilizace.

Vyšší prevalence kontaktní přecitlivělosti na epoxidy u mužů byla prokázána i v souboru 12 058 pacientů testovaných v České republice v letech 1997–2001, celkově bylo senzibilizováno 1,92 % všech testovaných, mužů 2,44%, žen 1,76% [7].

Epoxidové pryskyřice jsou po chromu a alergenech gumy třetí nejčastější příčinou kontaktní alergické dermatitidy profesionální etiologie [6, 11]. Nejčastěji postiženými profesemi jsou lakýrníci pracující s epoxidovými barvami, podlaháři používající lepidla na bázi epoxidů a dělníci zaměstnaní v elektrotechnice [5].

V letech 2008–2014 bylo v Olomouckém kraji hlášeno 127 kontaktních alergických dermatitid jako kožní nemoc z povolání, z toho alergie na epoxidové pryskyřice

tvořila 41 případů (32 %). U mužů byla kontaktní alergická dermatitida na epoxidové pryskyřice nejčastěji hlášenou kožní nemocí z povolání.

Ve studii, která se zabývala srovnáním profesionální a neprofesionální senzibilizace, bylo zjištěno, že v případě epoxidových pryskyřic se více pacientů stalo přecitlivělými v důsledku profesionální expozice než neprofesionálně [9]. V našem případě se senzibilizovalo v důsledku profesionálního kontaktu s epoxidy 36 mužů z 52 (69 %) a 5 žen z 18 (28 %).

V posledních letech byl zaznamenán vzestup kontaktní alergie na epoxidové pryskyřice při profesionální expozici [4]. Z tohoto důvodu je nezbytné zintenzivnit preventivní opatření. Osoby, které přicházejí do kontaktu s epoxidy, je nutno důsledně poučit o riziku senzibilizace a dodržování preventivních opatření. Na pracovištích by technické vybavení mělo minimalizovat riziko potřísnění kůže epoxidovými pryskyřicemi. Nezbytné je pečlivé používání ochranných pracovních pomůcek, zejména rukavic a ochranného oděvu [2].

ZÁVĚR

Kontaktní alergie na epoxidy vzniká často v důsledku profesionální expozice. Je závažným zdravotním a pro postižené pacienty i ekonomickým a společenským problémem. Senzibilizovaní pacienti jsou nuceni změnit práci, což často vede ke snížení příjmu, a při výběru dalšího zaměstnání jsou značně omezeni. Ke snížení rizika senzibilizace je nezbytné důsledné dodržování podmínek bezpečnosti práce s epoxidovými pryskyřicemi a používání doporučených ochranných pracovních pomůcek.

LITERATURA

1. AALTO-KORTE, K., SUURONEN, K., KUULIALA, O. et al. Screening occupational contact allergy to bisphenol F epoxy resin. *Contact Dermatitis*, 2014, 71, p. 138–144.
2. BANGSGAARD, N., THYSEN, J. P., MENNÉ, T. et al. Contact allergy to epoxy resin: risk occupations and consequences. *Contact Dermatitis*, 2012, 67, p. 73–77.
3. DASTYCHOVÁ, E., DOBEŠOVÁ, J., HORAŽŤOV-

SKÝ, J. et al. Vývoj kontaktní přecitlivělosti na alergen Evropské standardní sady v České republice v průběhu let. *Čes-slov. Derm.*, 2014, 89, 3, s. 108–127.

4. GEIER, J., KRAUTHEIM, A., UTER, W. et al. Occupational contact allergy in the building trade in Germany: influence of preventive measures and changing exposure. *Int. Arch. Occup. Environ. Health*, 2011, 84, p. 403–411.
5. GEIER, J., LESSMANN, H., HILLEN, U. An attempt to improve diagnostics of contact allergy due to epoxy resin systems. First results of the multicentre study EPOX 2002. *Contact Dermatitis*, 2004, 51, p. 263–272.
6. JOLANKI, R., KANERVA, L., ESTLANDER, T. et al. Occupational dermatoses from epoxy resin compounds. *Contact Dermatitis*, 1990, 23, p. 172–183.
7. MACHOVCOVA, A., DASTYCHOVA, E., KOSTALOVA, D. et al. Common contact sensitizers in the Czech Republic. Patch test results in 12,058 patients with suspected contact dermatitis. *Contact Dermatitis*, 2005, 53, p. 162–166.
8. RIETSCHER, R. L., FOWLER, J. F. *Fischer's Contact Dermatitis*. 5. vydání. Philadelphia USA, Lippincott Williams & Wilkins, 2001.
9. RIETSCHER, R. L., MATHIAS, C. G., FOWLER, J. F. et al. Relationship of occupation to contact dermatitis: evaluation in patients tested from 1998 to 2000. *Am. J. Contact. Dermat.*, 2002, 13, p. 70–176.
10. ROMYHR, O., NYFORS, A., LEIRA, H. L. et al. Allergic contact dermatitis caused by epoxy resin systems in industrial painters. *Contact Dermatitis*, 2006, 55, p. 167–172.
11. WONG, C. L., GHASSABIAN, S., SMITH, M. T., LAM, A. In vitro methods for hazard assessment of industrial chemicals – opportunities and challenges. *Front Pharmacol.*, 2015, 6, p. 94.

Do redakce došlo dne 16. 11. 2015.

Adresa pro korespondenci:
MUDr. Iva Karlová
Klinika chorob kožních a pohlavních
LFUP a FN Olomouc
I. P. Pavlova 6, 775 20 Olomouc
e-mail: iva.karlova@fnol.cz