

Aktuální pohled na problematiku a terapeutické možnosti pustulózní psoriázy

Tichý M.

Klinika chorob kožních a pohlavních FN a LF UP Olomouc
přednosta odb. as. MUDr. Martin Tichý, Ph.D.

SOUHRN

Pustulózní psoriáza se řadí mezi méně obvyklé varianty psoriázy a proti běžné variantě vykazuje řadu patogenetických, klinických i histologických odlišností. Rozeznáváme 2 základní podskupiny – generalizovanou pustulózní psoriázu (GPP) a lokalizovanou pustulózní psoriázu. GPP má vážný, někdy i život ohrožující průběh, a vyžaduje velmi intenzivní komplexní péči. Lokalizované formy sice menším rozsahem postižení pacienta přímo neohrožují, nicméně lokalizace projevů a jejich rezistence k terapii může výrazně snižovat kvalitu života nemocných. V následujícím textu jsou shrnuty terapeutické možnosti pustulózních forem psoriázy dostupné v České republice a na základě literárních údajů a vlastních klinických zkušeností je vypracován léčebný algoritmus, který by mohl být určitým vodítkem pro každodenní praxi.

Klíčová slova: palmoplantární pustulózní psoriáza (PPP) – generalizovaná pustulózní psoriáza (GPP) – psoriatická artritida – terapie

SUMMARY

Up-to-Date Review on Pustular Psoriasis and its Management

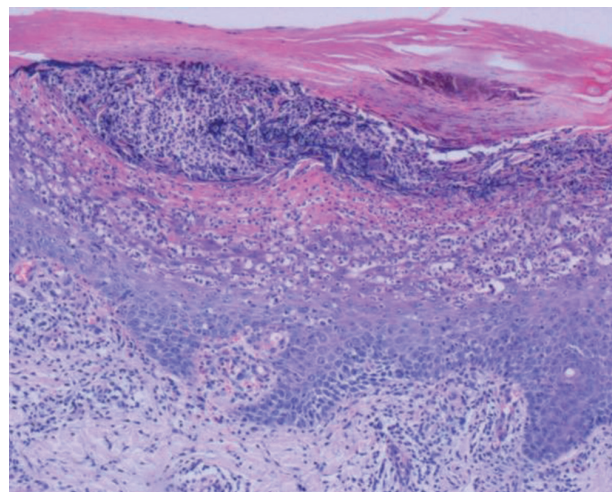
Pustular psoriasis is an uncommon subtype of psoriasis with many pathogenetic, clinical and histopathologic differences from common variants of psoriasis. We recognize two types of the disease: generalized pustular psoriasis (GPP) and localized pustular psoriasis. GPP is a serious, sometimes life-threatening disease that requires an appropriate intensive care. Localized forms might also decrease the quality of life significantly due to specific localization and resistance to therapy. This paper reviews the therapeutic possibilities in pustular psoriasis available in the Czech Republic and gives the algorithm of treatment useful for daily practice based on the published data and clinical experience of the authors.

Key words: palmoplantar pustular psoriasis (PPP) – generalized pustular psoriasis (GPP) – psoriasis arthritis – therapy

Čes-slov Derm, 90, 2015, No. 6, p. 231–237

ÚVOD

Pustulózní formy psoriázy se řadí mezi vzácnější varianty této imunitně podmíněné choroby a představují přibližně 3 % případů. Jedná se většinou o závažné stavy, zvláště v případech generalizovaných forem. Pro klinický obraz je typická tvorba živě červených, silně zánětlivých ložisek s různě intenzivními výsevy sterilních pustul. Rozlišují se formy lokalizované a generalizované [4, 11]. Histopatologické znaky všech subtypů pustulózní psoriázy jsou v podstatě identické s minimálními rozdíly v závislosti na intenzitě zánětu [4, 11]. V mikroskopickém obraze dominuje přítomnost spongiformních, často multilokulárních pustul obsahujících neutrofilní leukocyty, označovaných jako Kogojovy pustuly (obr. 1). Charakteristické je to, že Kogojovy pustuly jsou sterilní, bakterioskopie je tedy negativní. Doplňujícím znakem bývá přítomnost dilatovaných kapilár v dermálních pa-



Obr. 1. HE 100krát psoriasis pustulosa, typický mikroskopický obraz s Kogojovou pustulou

Tabulka 1. Přehled subtypů pustulózní psoriázy

Typ pustulózní psoriázy	Klinické varianty
Generalizovaná	von Zumbusch impetigo herpetiformis infantilní/juvenilní anulární psoriasis cum pustulatione
Lokalizovaná	palmoplantární (Barber) acrodermatitis continua suppurativa (Hallopeau)

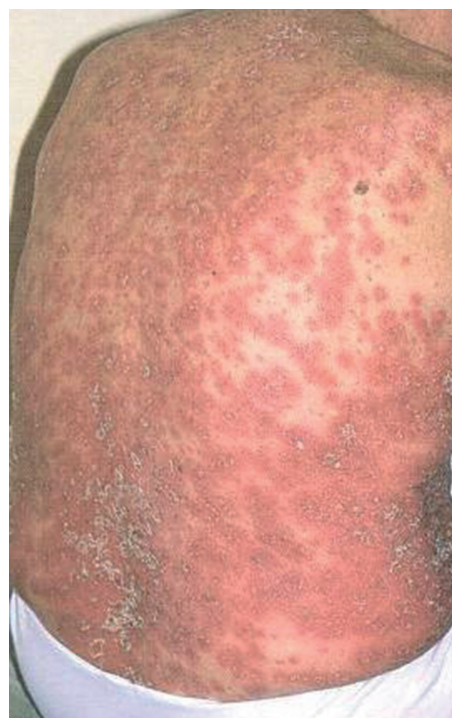pilách, často prostoupených neutrofilů. Variabilně mohou být přítomny i znaky běžné psoriázy, zvláště pokud se obě formy kombinují.

Podle klinického obrazu a průběhu rozlišujeme více subtypů pustulózní psoriázy, které jsou uvedeny v tabulce 1 a podrobněji charakterizovány v následujícím textu.

GENERALIZOVANÉ VARIANTY PUSTULÓZNÍ PSORIÁZY (GPP)

Psoriasis pustulosa generalisata von Zumbusch je velmi závažné onemocnění postihující téměř rovnoměrně muže i ženy. V nedávné době se na základě nových poznatků začaly vyčleňovat dvě podjednotky GPP, a to forma bez asociace s ložiskovou psoriázou (LP) a forma s LP asociovaná [21]. Důvodem jsou mírné odlišnosti v klinickém obraze a zejména zjištěné rozdíly v patogenezi. Většina sporadických forem GPP bez asociace s LP, stejně jako vzácné familiární formy GPP, je způsobena deficitem antagonisty pro receptor interleukinu 36 (důsledek mutace IL36RN). Tyto formy také současně vykazují většinou slabší vazbu na HLA antigeny typické pro psoriázu. U většiny případů GPP asociovaných s LP mutace IL36RN detekována nebyla [6, 21]. Kromě spouštěcích faktorů dobře známých u ložiskové psoriázy se popisuje vzplanutí některých forem GPP také u hypoparatyreózy, v graviditě, po lokální iritaci nebo po náhlém ukončení systémové léčby kortikosteroidy [4, 11].

Klinický obraz je zpravidla dosti bouřlivý. Febrilie a celková zchvácenost v úvodu jsou následovány výsevy živě červených postupně splývajících makul. Na zánětlivé spodině dochází k různě intenzivní tvorbě pustul (obr. 2). Projevy se postupně šíří po celém těle a někdy i na sliznice dutiny ústní [10, 11]. Nové pustulózní výsevy jsou provázeny subfebriliemi. Při dlouhodoběji přetrvávajícím neléčeném či terapeuticky nezvládnutém stavu se může rozvinout elektrolytová a proteinová dysbalance. Pacienti mají zvýšený sklon k rozvoji bakteriálních infekcí. Laboratorně je signifikantní elevace zánětlivých markerů (sedimentace, CRP, leukocytóza), hypokalcémie a hypoalbuminémie. V diferenciální diagnóze je nutné odlišit zejména GPP bez asociace s LP od akutní generalizované exantematické pustulózy (AGEP), jejíž etiologie je poléková a na rozdíl od psoriázy von Zumbusch poměrně rychle regreduje bez recidiv [11]. V individuálních přípa-

**Obr. 2.** Generalizovaná pustulózní psoriáza

dech může přicházet v úvahu odlišení Sweetova syndromu nebo subkorenální pustulózy Sneddon-Wilkinson.

Impetigo herpetiformis je klinická jednotka, která je považována za velmi vzácný subtyp generalizované pustulózní psoriázy, objevující se obvykle v druhé polovině těhotenství [10, 11]. Klinické, histologické ani laboratorní příznaky se od základní varianty neliší. Celkově závažný stav postižených pacientek někdy může být důvodem k předčasnému ukončení gravidity. Při opakovaných graviditách projevy choroby recidivují.

Infantilní a juvenilní pustulózní psoriáza je variantou generalizované pustulózní psoriázy postihující děti mezi druhým a desátým rokem věku. Jde o velmi vzácnou dermatózu dětského věku, o něco častěji postihující chlapce v poměru 3 : 2 k dívkám. Akutní „von Zumbusch“ typ je spíše sporadický, častější je chroničtější anulární varianta. Průběh je většinou zvládnutelný dostupnými terapeutickými režimy [16].

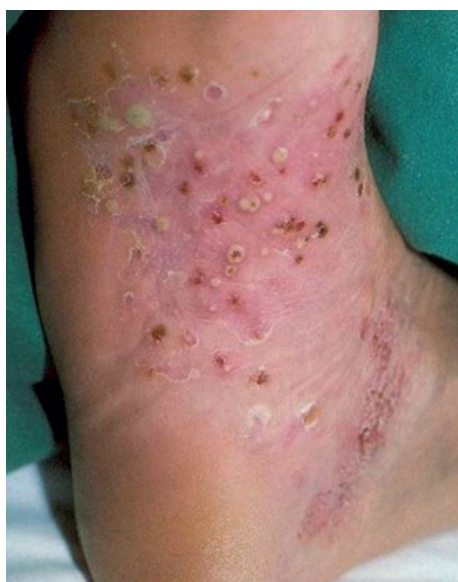Anulární GPP představuje subakutní případně chronickou formu GPP. Morfologie změn odpovídá názvu

– centrálně se odhojící projevy navozují anulární konfiguraci s akcentací zánětlivých změn na periférii, kde jsou rovněž soustředěny sterilní pustuly. Diferenciálně diagnosticky je někdy potřeba odlišit erythema annulare centrifugum [4, 10].

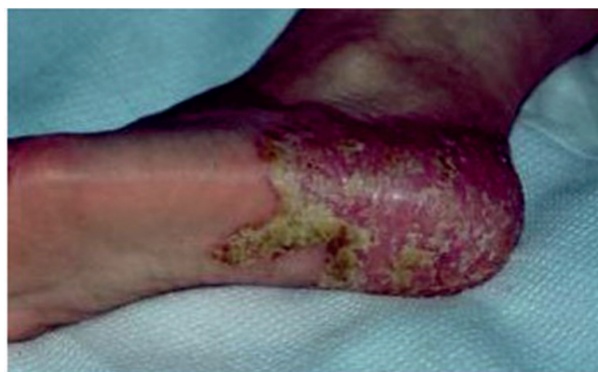Psoriasis cum pustulatione lze považovat za lokalizovanou formu GPP, kdy dochází k výsevům pustul v terénu ložiskové psoriázy nejčastěji po jejich předchozí iritaci.

LOKALIZOVANÉ FORMY PUSTULÓZNÍ PSORIÁZY

Psoriasis pustulosa palmoplantaris Barber (PPP) představuje chronickou zánětlivou, terapeuticky značně rezistentní dermatózu, postihující o něco častěji ženy než muže v poměru 2 : 1. Pozorována je asociace s kouřením, které patří k důležitým provokačním faktorům. PPP je poměrně kontroverzní jednotkou, jejíž vztah k psoriáze je dnes některými autory zpochybňován, a to i přesto, že asi ve 20 % případů je asociována s klasickými příznaky psoriasis vulgaris [2, 5, 11, 18]. V novějších textech je palmoplantární pustulózní psoriáza vyčleňována jako samostatné onemocnění [5, 8, 11, 18]. Důvodem je odlišný genetický profil s absencí vazby na lokusy HLA typické pro psoriázu a zároveň i rozdílná odezva na terapii, signalizující pravděpodobně odlišné etiopatogenetické pochody vedoucí ke klinické manifestaci choroby [1, 2, 18]. Příkladem je zpravidla špatná terapeutická odezva palmoplantární pustulózy na léčbu inhibitory TNF alfa nebo vznik paradoxních kožních reakcí popisovaných u některých pacientů s autoimunitním onemocněním (revmatoidní artritida, ankylozující spondylitida, psoriáza a psoriatická artritida, Crohnova choroba, ulcerózní kolitida) v průběhu terapie těmito preparáty [7, 22, 25]. Tyto paradoxní reakce mají velmi často charakter palmoplantární pus-



Obr. 3. Typický výsev sterilních pustulí

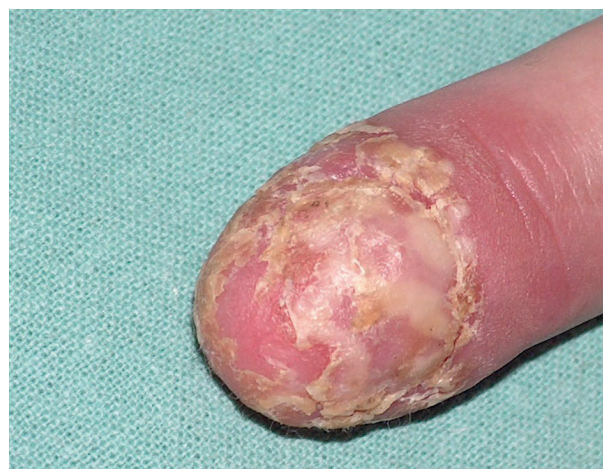

Obr. 4. Chronický erytém s deskvamací a ragádami u chronického průběhu PPP

tulózy, i když popisovány jsou i kožní projevy charakteru chronické ložiskové psoriázy nebo psoriaziformních exantémů. Podstata této vzácné komplikace není zatím přesně objasněna. Pravděpodobná je hypotéza, že náhlá a intenzivní blokáda TNF alfa vede k zesílení aktivity INF alfa s následnou indukcí psoriázy [7, 22, 25].

Klinický obraz Barberovy pustulózy je charakterizován chronickým průběhem s atakami výsevů pustul na nezápovědné spodině vždy pouze v oblasti dlaní a chodidel [3, 8]. Opakované výsevy pustul časem vedou ke vzniku chronického erytému s deskvamací a ragádami (obr. 3, 4). Kožní projevy jsou velmi podobné jako u Reiterovy choroby. Někdy je popisována asociace s kloubními příznaky, které se projevují artritidou sternoklavikulárního nebo manubriosternálního skloubení. Jedná se o zvláštní formu psoriatické artritidy – pustulózní arthroosteitidu (Sonozaki) [19]. Diferenciální diagnóza PPP zahrnuje zejména dyshidrotický ekzém a dyshidrotickou formu tiney.

Acrodermatitis continua suppurativa (Hallopeau) je považována za variantu pustulózní psoriázy omezenou na oblast distálních falangů, často sdruženou s destruktivními přílehlých kostních struktur [4, 8, 11]. Onemocnění



Obr. 5. Acrodermatitis continua suppurativa (Hallopeau) (z archivu Dermatovenerologické kliniky I. LF UK a VFN)

se projevuje zpravidla postižením pouze jednoho článku (obr. 5), v kontrastu s mnohočetným postižením u generalizované pustulózní psoriázy, do které však může akropustulóza transformovat [18].

TERAPEUTICKÉ MOŽNOSTI

Terapie generalizované pustulózní psoriázy

GPP vyžaduje nasazení intenzivní systémové terapie, léčba zevní v podobě emoliencií a kortikosteroidních extern má v těchto případech pouze podpůrný význam. GPP je poměrně vzácným onemocněním, proto je logická absence standardizovaného léčebného postupu a terapie je obvykle vedena na základě informací získaných z izolovaných literárních sdělení, menších sérií případů nebo nekontrolovaných studií. Obvykle se v léčbě postupuje podobně jako u těžkých forem chronické ložiskové psoriázy s tím, že vzhledem k závažnosti stavu jsou preferovány preparáty s rychlým nástupem účinku (tab. 2). Z konvenčních preparátů je tak v 1. linii nevhodnější cyklosporin, někdy doporučovaný i v parenterální aplikaci [24]. Pro monoterapii jsou méně vhodné metotrexát a retinoidy pro pomalejší nástup účinku, i když i terapie těmito preparáty může v dlouhodobém horizontu přinést dobré výsledky [10]. Rezistentní a rekurentní formy GPP jsou indikovány pro terapii biologickými preparáty. V zásadě je možné použít všechna dostupná biologika, i když je opět vhodné preferovat preparáty s rychlým nástupem účinku. S tím koresponduje i skutečnost, že více než polovina popsanych případů byla léčena infliximabem [13]. Reference o úspěšném zvládnutí GPP jsou ale i u případů léčených adalimumabem, ustekinumabem a etanerceptem [13]. V případě dětských pacientů jsou pak etanercept a adalimumab jedinými dostupnými biologiky.

Z hlediska dlouhodobé kontroly onemocnění se jako velmi výhodná jeví kombinace infliximabu či adalimumabu s nízkou dávkou metotrexátu, který snižuje pohotovost k tvorbě protilátek (anti drug antibodies –ADA). ADA jsou častým důvodem selhání léčby monoklonálními protilátkami infliximabem a adalimumabem v dlouhodobém horizontu nebo jsou také frekventní příčinou nežádoucích infuzních reakcí v případě infliximabu [23]. Přestože GPP je zvláštní variantou psoriázy a kritéria pro nasazení biologické léčby jsou v České republice standardizována pouze pro chronickou ložiskovou psoriázu, z pohledu dosažení hodnot indexu PASI a BSA je u GPP podmínka pro nasazení biologické léčby bez problému splněna. Adekvátní terapeutické odpovědi a dlouhodobé

remise onemocnění tak lze u většiny pacientů některou z výše uvedených metod docílit.

Kromě výše uvedených postupů lze ještě zmínit další léčebné alternativy, které jsou však v případě GPP spíše okrajové. Preparáty s inhibujícím účinkem na neutrofilní leukocyty, jako jsou např. sulfony nebo tetracyklinová antibiotika, přichází na řadu v případě vyčerpání ostatních možností. Fototerapii UVB 311nm nebo PUVA je možné v individuálních případech s velkou opatrností použít pouze u chroničtějších refrakterních forem GPP nejlépe jako součást kombinovaných terapeutických režimů – zpravidla v kombinaci s retinoidy [4].

Na rozdíl od jiných forem psoriázy se v terapii impetigo herpetiformis stále uplatňují systémově podávané kortikosteroidy, a to z důvodu toxicity ostatních preparátů. Lékem druhé volby je cyklosporin [10, 11].

Terapie palmoplantární pustulózní psoriázy

Z pohledu dlouhodobé kontroly onemocnění může být paradoxně situace komplikovanější u PPP než u GPP. Z každodenní praxe je známo, že terapie palmoplantární pustulózní psoriázy je velmi problematická. Přestože rozsah postižení je u PPP výrazně menší než u jiných forem psoriázy, lokalizace a intenzita zánětlivých změn pacienty často zásadně omezuje. Zatímco u chronické ložiskové psoriázy dnes dokážeme u naprosté většiny pacientů průběh onemocnění kontrolovat, u PPP se navození výraznější a zejména dlouhodobější remise zpravidla nedaří. Jedním z hlavních důvodů je to, že s výjimkou stavů s asociovanou těžkou PsA nelze indikovat biologickou léčbu, jelikož PPP kritéria pro její nasazení nespĺňuje. Odezva kožních změn na terapii inhibitory TNF alfa je navíc u PPP z důvodů zmíněných rozdílů v patogenezi nejistá a v řadě případů mohou blokátory TNF alfa manifestaci PPP paradoxně indukovat [7, 22, 25]. Na základě výsledků prezentovaných na menších souborech pacientů se zdá, že nejlepší výsledky v terapii PPP má z biologických preparátů v současné době ustekinumab (monoklonální protilátka proti IL-12/23) [15]. PPP je však aktuálně „off-label“ indikací pro terapii ustekinumabem. Dalším perspektivním biologikem je secukinumab (monoklonální protilátka proti IL 17 A).

Současnou situaci na poli léčebných možností PPP poměrně přesně vystihuje práce kolektivu francouzských autorů publikovaná v loňském roce, která je v podstatě rozsáhlou metaanalýzou nejvýznamnějších publikací orientovaných na terapii tohoto onemocnění [17]. Léčebná strategie se částečně liší u pacientů s asociovanými projevy psoriatické artritidy (PsA) a u pacientů bez kloubních potíží (tab. 3).

Tabulka 2. Vhodný léčebný postup u generalizované pustulózní psoriázy (GPP)

1. linie	cyklosporin	kombinovaná zevní léčba (emoliencia, kortikosteroidní externa, antiseptika) komplexní péče (úprava vnitřního prostředí, prevence infekce)
2. linie	acitretin, metotrexát	
3. linie	infliximab, adalimumab (samostatně nebo v kombinaci s MTX)	
4. linie	etanercept, ustekinumab	

Tabulka 3. Doporučený terapeutický postup u palmoplantární pustulózní psoriázy (PPP)

	PPP bez PsA	PPP s PsA
1. linie	silná kortikoidní externa	silná kortikoidní externa, nesteroidní antiflogistika
2. linie	lokální fototerapie, acitretin	metotrexát, cyklosporin
3. linie	cyklosporin, metotrexát	biologická léčba

(podle Sevraina et al. [15])

Terapie PPP bez PsA

V 1. léčebné linii se uplatňují silná a velmi silná kortikosteroidní externa aplikovaná volně, ale i ve formě okluzí. Při nedostatečném efektu zevní terapie nastupují systémové metody, přičemž dávkovací režimy se v podstatě neliší od obvyklých postupů užívaných v terapii těžkých forem chronické ložiskové psoriázy. Ve 2. léčebné linii je tedy doporučena lokální fototerapie (UVB 311 nm, excimerový laser 308 nm) a acitretin, a to buď v monoterapii nebo formou kombinace obou metod. Ve 3. léčebné linii při selhání předchozích léčebných postupů lze použít cyklosporin, nejméně je doporučován metotrexát [1, 14, 17, 20].

Terapie PPP s PsA

V 1. léčebné linii se uplatňují opět silná a velmi silná kortikosteroidní externa v kombinaci s nesteroidními antiflogistiky. V případě, že tato terapie není dostatečně účinná, lze ve 2. léčebné linii použít metotrexát nebo cyklosporin. Jestliže ani těmito metodami není průběh onemocnění dostatečně kontrolován, je možné ve 3. léčebné linii zvážit nasazení biologické léčby. Tato léčba však musí být indikována revmatologem, nikoliv dermatologem, a to pouze u případů splňujících kritéria pro nasazení biologické léčby z hlediska závažnosti PsA [1, 14, 17].

Systémová fototerapie PUVA může být v individuálních případech rovněž účinná, nelze ji ale považovat v indikaci PPP za rutinní. Velmi dobré výsledky přináší výše zmíněná léčba ustekinumabem [9, 12, 15, 17].

ZÁVĚR

Vzhledem k absenci doporučených postupů je terapie pustulózních forem poměrně nejednotná, a důsledkem jsou tak rozporuplné léčebné výsledky. Tento článek by mohl být určitým návodem, jak úspěšněji zvládat a kontrolovat průběh pustulózní psoriázy. Léčba by měla být vedena dermatology s dostatečnými zkušenostmi s terapií těžkých forem psoriázy a se systémovou léčbou. Terapie GPP je zpravidla záležitostí vysoce specializovaných center, kdy u většiny nemocných je v úvodu nutná hospitalizace a stabilizace stavu. Lze doufat, že nové poznatky v patogenezi pustulózní psoriázy budou dále zvyšovat efektivitu léčby. Dosažení lepších terapeutických výsledků u PPP by nejrychleji mohlo přinést rozšíření indikačních kritérií pro nasazení biologické léčby i u této jednotky.

LITERATURA

- ADISEN, A., TEKIN, O., GÜLEKON, A., GÜRER, M., A. A retrospective analysis of treatment responses of palmoplantar psoriasis in 114 patients. *J. Eur. Acad. Dermatol. Venereol.*, 2009, 23, 7, p. 814–819.
- ASUMALAHTI, K., AMEEN, M., SUOMELA, S. et al. Genetic analysis of PSORS1 distinguishes guttate psoriasis and palmoplantar pustulosis. *J. Invest. Dermatol.*, 2003, 120, p. 627–632.
- BARBER, H., W. *Pustular psoriasis of the extremities.* Guy's Hospital Reports: London 1936, 86, p. 108–119.
- BENÁKOVÁ, N., ETTLER, K., ŠTORK, J., VAŠKŮ, V. *Psoriáza nejen pro praxi.* Triton: Praha, 2007, s. 173–193.
- BRUNASSO, A. M., PUNTONI, M., ABERER, W., DELFINO, C., FANCELLI, L., MASSONE, C. Clinical and epidemiological comparison of patients affected by palmoplantar plaque psoriasis and palmoplantar pustulosis: a case series study. *Br. J. Dermatol.*, 2013, 168, p. 1243–1251.
- CAPON, F. IL36RN mutations in generalized pustular psoriasis: just the tip of the iceberg? *Invest. Dermatol.*, 2013, 133, 11, p. 2503–2504.
- COLLAMER, A. N., GUERRO, K. T., HENNING, J. S. et al. Psoriatic skin lesions induced by tumor necrosis factor antagonist therapy: a literature review and potential mechanisms of action. *Arthritis Care Res.*, 2008, 59, p. 996–1001.
- DAVID, A. W. Palmoplantar pustulosis. *CMAJ*, 2013, 185, 11, p. 982.
- GOLDBERG, D. J., CHWALEK, J., HUSSAIN, M. 308-nm Excimer laser treatment of palmoplantar psoriasis. *J. Cosmet. Laser. Ther.*, 2011, 13, p. 47–49.
- CHOON, S. E., LAI, N. M., MOHAMMAD, N. A., NANU, N. M., TEY, K. E., CHEW, S. F. Clinical profile, morbidity, and outcome of adult-onset generalized pustular psoriasis: analysis of 102 cases seen in a tertiary hospital in Johor, Malaysia. *Int. J. Dermatol.*, 2014, 53, 6, p. 676–684.
- CHRISTOPHERS, E., MROWIETZ, U. *Psoriasis.* In Burgdorf, W. H. C., Plewig, G., Wolff, H. H., Landthaler, M. (eds) *Braun-Falco's Dermatology.* 3rd ed. Springer Medizin Verlag Heidelberg, 2009, p. 506–526.
- IGA, N., OTSUKA, A., TANIOKA, M., MIYACHI, Y., KABASHIMA, K. Improvement of Anti-TNF-alfa

- Antibody-Induced Palmoplantar Pustular Psoriasis Using a 308-nm Excimer Light. *Case Rep. Dermatol.*, 2012, 4, 3, p. 261–264.
13. LEVIN, E. C., DEBBANEH, M., KOO, J., LIAO, W. Biologic therapy in erythrodermic and pustular psoriasis. *J. Drugs. Dermatol.*, 2014, 13, 3, p. 342–354.
 14. MARSLAND, A. M., CHALMERS, R. J., HOLLIS, S., LEONARDI-BEE, J., GRIFFITHS, C. E. *Interventions for chronic palmoplantar pustulosis*. Cochrane Database Syst. Rev., 2006, 1, CD001433.
 15. MORALES-MÚNERA, C., VILARRASA, E., PUIG, L. Efficacy of ustekinumab in refractory palmoplantar pustular psoriasis. *Br. J. Dermatol.*, 2013, 168, 4, p. 820–824.
 16. POSSO-DE LOS RIOS, C., J., POPE, E., LARACORRALE, I. A systematic review of systemic medications for pustular psoriasis in pediatrics. *Pediatr. Dermatol.*, 2014, 31, 4, p. 430–439.
 17. SEVRAIN, M., RICHARD, M. A., BARNETCHE, T. et al. Treatment for palmoplantar pustular psoriasis: systematic literature review, evidence-based recommendations and expert opinion. *J. Eur. Acad. Dermatol. Venereol.*, 2014, 28, Suppl. 5, p. 13–16.
 18. SMITH, C. H., ANSTEY, A. V., BARKER, J. N. et al. British Association of Dermatologists' guidelines for biologic interventions for psoriasis 2009. *Br. J. Dermatol.*, 2009, 161, 5, p. 987–1019.
 19. SONOZAKI, H., MITSUI, H., MIYANAGA, Y. et al. Clinical features of 53 cases with pustulotic arthro-osteitis. *Ann. Rheum. Dis.*, 1981, 40, p. 547–553.
 20. STANFORD, C. W., KOLLIPARA, R., MELOOKARAN, A. M., HALL, J. C. Palmoplantar pustular psoriasis following initiation of a beta-blocker: disease control with low-dose methotrexate. *Cutis*, 2014, 94, 3, p. 153–155.
 21. SUGIURA, K., TAKEMOTO, A., YAMAGUCHI, M. et al. The majority of generalized pustular psoriasis without psoriasis vulgaris is caused by deficiency of interleukin-36 receptor antagonist. *J. Invest. Dermatol.*, 2013, 133, 11, p. 2514–2521.
 22. TICHÝ, M., J., TICHÝ, M., KOPOVÁ, R., ŠTERNBERSKÝ, J., DITRICHOVÁ, D. Psoriasis and psoriatic arthritis induced in a patient treated with infliximab for Crohn's disease. *J. Dermatol. Treat.*, 2012, 23, 3, p. 208–211.
 23. TICHÝ, M., ZAPLETALOVÁ, J. Experience with the systemic treatment of severe forms of psoriasis. *Bio-med. Pap. Med. Fac. Univ. Palacky Olomouc*, 2012, 156, 1, p. 29–40.
 24. VARMAN, K. M., NAMIAS, N., SCHULMAN, C. I., PIZANO, L. R. Psoriasis, von Zumbusch type, treated in the burn unit. A review of clinical features and new therapeutics. *Burns*, 2014, 40, 4, p. 35–39.
 25. WOLLINA, U., HANSEL, G., KOCH, A. et al. Tumor-necrosis factor-alpha inhibitor-induced psoriasis of psoriasiform exanthemata: first 120 cases from the literature including a series of six new patients. *Am. J. Clin. Dermatol.*, 2008, 9, p. 1–14.

Autor v souvislosti s tématem práce není ve střetu zájmů.

Do redakce došlo dne 31. 8. 2015.

Adresa pro korespondenci:

Odb. as. MUDr. Martin Tichý, Ph.D.

Klinika chorob kožních a pohlavních LF UP a FNOL

I. P. Pavlova 6

779 00 Olomouc

e-mail: tichy.martin.jun@fnol.cz