

Akutní hemoragický edém dětí – leukocytoklastická vaskulitida

Miková M.¹, Doležel Z.¹, Schüller M.¹, Bučková H.²

¹Pediatrická klinika LF MU a FN Brno
přednosta prof. MUDr. Zdeněk Doležel, CSc.

²Kožní oddělení Pediatrické kliniky LF MU a FN Brno
prim. MUDr. Hana Bučková, Ph.D.

SOUHRN

Purpura, zvláště pokud je provázená horečkou nebo subfebriliemi, představuje u dětí nesnadný diferenciálnědiagnostický problém. Méně častou možná však i poddiagnostikovanou entitou je onemocnění označované akutní hemoragický edém malých dětí. Uveden je případ této vaskulitidy, jejímiž typickými projevy jsou purpura, edém a horečka/subfebrilie. I když rozvoj kožních projevů této nemoci bývá velmi dramatický, choroba nevyžaduje žádnou specifickou léčbu, komplikace jsou vzácné a prognóza je příznivá.

Klíčová slova: akutní hemoragický edém dětí – purpura Schönleinova-Henochova – leukocytoklastická vaskulitida

SUMMARY

Acute Hemorrhagic Edema of Infancy – Leucocytoclastic Vasculitis

Purpura accompanied with fever or low grade fever is usually a differential diagnostic problem in childhood. An acute hemorrhagic edema of infancy is a less frequent and underdiagnosed entity. The authors report a case of this disease with typical manifestations: purpura, edema and fever/low grade fever. Despite the dramatic onset of skin lesions, the disease does not require any specific treatment, complications are rare and prognosis is favorable.

Key words: acute hemorrhagic edema of infancy – purpura Schönlein-Henoch – leukocytoclastic vasculitis

Čes-slov Derm, 89, 2014, No. 2, p. 73–76

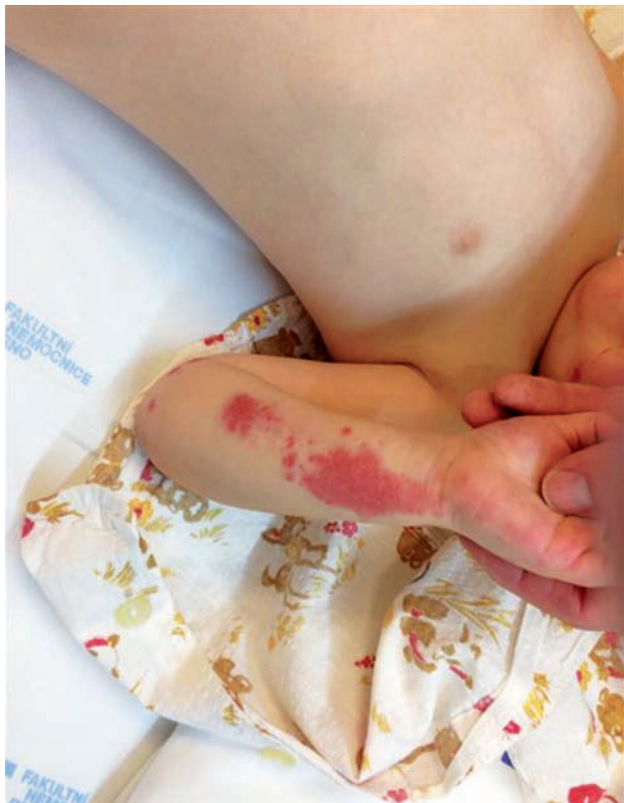ÚVOD

Vaskulitidy představují značně heterogenní skupinu onemocnění. Jednotlivé charakteristikou vaskulitid je nekrotický zánět cév vedoucí k poruše prokrvení příslušné oblasti. Klasifikace vaskulitid vychází právě z charakteru cévního postižení – jsou tak rozlišovány vaskulitidy postihující převážně malé cévy, vaskulitidy postihující cévy středního průsvitu a vaskulitidy s převažujícím postižením velkých cév. Nejčastější vaskulitidou dětského věku je Schönleinova-Henochova purpura (SHP); onemocnění je dobře známé pediatrické odborné veřejnosti a obvykle nečiní diagnostické potíže. Jiné vaskulitidy jsou méně časté, bývají proto nečastěji obtížným diferenciálnědiagnostickým problémem a ke stanovení konečné diagnózy je obvykle nezbytné využít biopsie z kůže nebo z jiných orgánů. Naším sdělením chceme upozornit na jednu ze vzácných či nedostatečně diagnostikovaných vaskulitid u dětí.

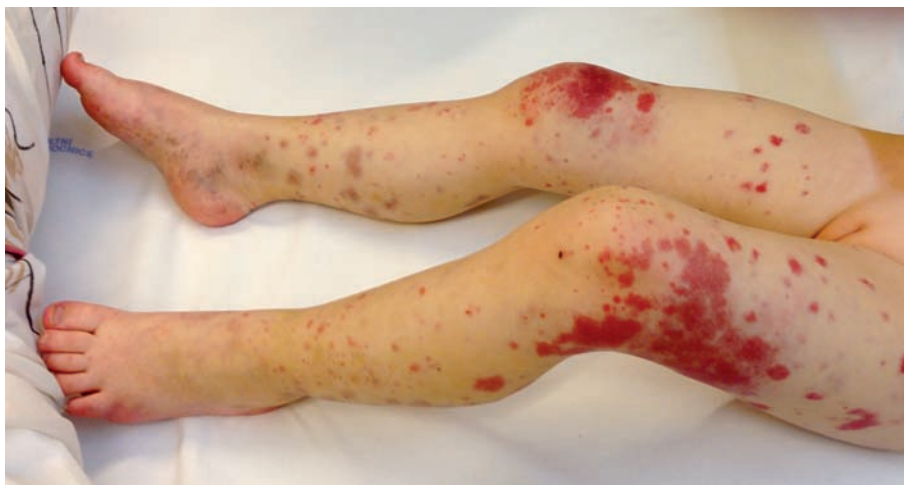POPIS PŘÍPADU

U 2,5leté dívky, jejíž údaje v rodinné a osobní anamnéze jsou bezvýznamné, došlo z plného zdraví k rychlému výsevu „vyrážky“ bez jiných doprovodných příznaků. Klinickému vyšetření v ordinaci Lékařské služby první pomoci (LSPP) dominovaly změny na kůži a nález byl popisován takto: makulopapulózní exantém obou bérců, které byly edematózní, otok byl zřetelný také kolem kotníků a částečně přecházel i na dorzum nohou. Identické kožní změny provázené otokem byly zaznamenány také na boltci levého ucha. Ostatní fyzikální nález byl u dítěte zcela normální, tělesná teplota byla 37,8 °C. Lékař LSPP stav hodnotil jako urtiku a v léčbě dítěte ordinoval jednorázové parenterální podání léčiva s obsahem kortikoidu (Hydrokortison) s tím, že v dalších 3 dnech měl být kortikoid podáván již perorálně (Prednison). Vzhledem k tomu, že po 36hodinách od parenterálního podání léku se kožní

nález na dolních končetinách dítěte zdál rodičům intenzivnější, vyhledala rodina znovu odbornou pomoc a dítě bylo přijato k hospitalizaci. Při přijetí byla dívka v celkově dobrém stavu, adekvátně reagující, bez známek omezené hybnosti, její tělesná teplota byla 37,5 °C. Podobně jako při předchozím vyšetření v rámci LSPP vévodily klinickému nálezu u dítěte změny na kůži – v oblasti obou dolních končetin (stehna, bérce, dorza nohou) byla přítomna mírně nad niveau prominující purpura, jejíž některé morfy byly již staršího data; purpura byla velkoplošná a měla charakter ekchymóz. Dolní končetiny, zejména pak bérce, mělo dítě edematózní, otok byl tužší a byl zřetelný také perimaleolárně a na dorzu nohou. Obdobný nález purpury prová-



Obr. 1. Purpura v oblasti předloktí a dlaně



Obr. 2. Velkoplošné ekchymózy různého stáří provázené edémem bérců a dorza nohou

zené edémem měkkých tkání byl také na obou předloktích a dlaních (obr. 1 a 2). Palpace obou bérců byla provázena jen nevýraznou citlivostí dítěte, zřetelná bolestivost vyvolávající pláč nebo jinou algickou reakci nebyla přítomna. Otok v oblasti levého ušního boltce již nebyl přítomen a purpura zde již byla vybledlá. Zbývající klinické vyšetření dívky bylo se zcela normálním nálezem.

Z provedených laboratorních vyšetření byly nevýrazně zvýšeny jen tyto hodnoty v séru: IgA 1,54 g/l (n. h. 0,2 až 1,0), CIK 62 j (n. h. 0–50). V krevním obraze byla pouze trombocytóza ($582 \times 10^9/l$; n. h. 150–450), diferenciální rozpočet leukocytů byl bez odchylek. Pro úplnost uvádíme, že další výsledky z provedených vyšetření (krev – CRP, celková bílkovina, albumin, urea, ASLO; moč – chemicky + sediment; stolice na okultní krvácení) byly normální. Analýzy séra zaměřené na nejčastější virová a bakteriální agens vyvolávající respirační infekce byly negativní. Histologie z kožní biopsie: leukocytoklastická vaskulitida; přímá imunofluorescence prokázala silnou perivaskulární pozitivitu fibrinu a IgM. S respektováním klinického nálezu a výsledků všech pomocných vyšetření jsme stanovili diagnózu: Akutní hemoragický edém dětí (AHEI – „acute hemorrhagic edema of infancy“).

Během 8denní hospitalizace byl klinický stav dítěte stabilizovaný, kožní morfy postupně vybledávaly a podkožní edém rychle ustoupil. Vzhledem k tomu, že dítě bylo k hospitalizaci přijato v průběhu víkendu, rozhodl přijímající lékař o iniciální symptomatické léčbě antihistaminikem. Tato farmakoterapie trvala pouze 48 hodin a důvodem jejího zahájení byl fakt, že s podobným kožním nálezem se zúčastněný zdravotnický personál doposud nesetkal. Při následných ambulantních kontrolách bylo dítě v celkově dobrém stavu, purpura zcela vybledla po 9 dnech od propuštění a také se upravily uvedené zvýšené hodnoty laboratorních vyšetření.

DISKUSE

AHEI je řazena mezi vaskulitidy s postižením cév malého průsvitu. Většina literárních zdrojů uvádí AHEI jako onemocnění sporadické, vzácné, a je proto možné, že u dětí nebývá tato choroba přesně diagnostikována. Fakta předchozí věty dokládá databáze MEDLINE, v níž do července 2013 je uvedeno přibližně 350 dětí s AHEI, přitom zcela převažují publikace formou jednotlivých kazuistik; v některých sděleních bývá ojediněle vedle pojmu AHEI uváděno také eponym Finkelsteinova nebo Seidlmayerova nemoc [1, 6, 10].

AHEI se nejčastěji manifestuje u dětí ve věku 4 měsíce až 2 roky, jsou však popsány případy dětí mezi 3. a 4. rokem živo-

Tabulka 1. Některé rozdíly mezi AHEI a SHP

	AHEI	SHP
Věk	většinou 4–24 měsíců	většinou 3–6 roků
Purpura	velkoplošná – kokardová, ekchymózy	papulární, petechie, může být urtika
Predilekce purpury	obličej, uši, horní i dolní končetiny	dolní končetiny
Edém	konstantně přítomný, často výrazný	není vždy přítomný
IgAS	N nebo jen mírné zvýšení	zvýšení je výrazné
Viscerální postižení	neobvyklé	časté
Relaps	není	častý
Kožní biopsie		
– leukocytoklastická vaskulitida	ano	ano
– fibrinoidní nekróza	častá	neobvyklá
– perivaskulární depozita IgA	většinou chybí	většinou přítomna
– perivaskulární depozita C1q	někdy přítomna	chybí

ta [2, 5]. S uvedeným věkovým rozmezím vhodně koresponduje anglická terminologie, protože „infancy“ volně přeloženo do českého jazyka znamená útlé dětství. S přihlédnutím k domácímu běžně používanému pediatrickému vyjadřování je jako útlé dětství obvykle vnímáno stáří dítěte mezi 1.–4. rokem života. Etiologie AHEI je neznámá – diskutuje se o iniciálním vlivu infekce, hypersenzitivní polékové reakci nebo souvislosti s vakcinací. Pro AHEI bývá uváděna triáda příznaků: horečka (nebo subfebrilie), purpura a edém. Rozvoj kožních lézí je obvykle velmi dramatický, rychlý, včetně doprovodného edému. Purpura má charakter ekchymóz, je terčovitá – velkoplošná, nejčastěji postihuje obličej, ušní boltce, horní nebo dolní končetiny a genitál, zcela ojediněle dochází k výsevu na trupu [4, 7, 9]. Někteří nemocní mívají petechie na sliznici dutiny ústní. Celkový stav dítěte s AHEI až na horečku nebývá nijak alterován. Purpura při AHEI je značně podobná SHP, a i když se většina odborné literatury přiklání k názoru, že AHEI je samostatnou nozologickou jednotkou, je někdy v písemnictví používáno označení *Infantilní varianta SHP* [3]. Typické systémové příznaky charakterizující děti s SHP (bolest břicha, příměs krve ve stolici, artralgie, nefropatie) při AHEI většinou chybí, ale tento údaj neplatí absolutně. Výsledky laboratorních analýz z krve bývají při AHEI normální, nebo je zvýšení jen mírné (leukocytóza s eozinofilií, trombocytóza, sedimentace erytrocytů, CRP, IgA, IgM); provádění rozsáhlejšího spektra laboratorních vyšetření nebo jejich časté opakování u dětí s nálezem na kůži odpovídající AHEI je iracionální. Při biochemickém vyšetření moči má většina pacientů normální nález, sporadicky je uváděna proteinurie anebo mikroskopické hematurie. Pokud je u nemocných provedena kožní biopsie, bývají v histologickém nálezu popisovány v korigu mírné perivaskulární infiltráty s účastí neutrofilů a leukocytoklasie; přímou imunofluorescencí jsou pak u 25–30 % případů prokazována IgA depozita. Průběh AHEI je u většiny nemocných nekomplikovaný a během 1–3 týdnů dochází k úplné a spontánní remisi. Kazuistiky uvádějí komplikace v podobě chondritidy ušních boltců, krvácení do funiculus spermaticus nebo invaginaci tenkého střeva [8, 11]. Specifická léčba AHEI neexistuje; u některých nemocných bývají celkově a po krát-

kou dobu podávány kortikoidy, a to převážně z diagnostických rozpaků souvisejících s nedostatečným povědomím o této vaskulitidě. Kortikoterapie však u nemocných s AHEI není indikována. Obdobné doporučení platí i pro děti s nekomplikovanou SHP. V tabulce 1 jsou uvedeny některé rozdíly mezi AHEI a SHP.

Diferenciálně diagnosticky je nezbytné od AHEI odlišit nejen SHP, ale také erytema multifforme, meningokokovou infekci, Kawasakiho chorobu nebo jiné vaskulitidy. V nejednoznačných případech je především pro rozlišení mezi AHEI a SHP přínosné histologické vyšetření kožní biopsie s vyšetřením přímou imunofluorescencí.

ZÁVĚR

I přes některé přetrvávající nejasnosti a podobnost s SHP je v posledních letech preferován názor, že AHEI je samostatnou nozologickou jednotkou. Onemocnění není asociováno s žádnými systémovými příznaky, typická je spontánní remise a jednoznačně příznivá prognóza. AHEI se zcela nepochybně vyskytuje také v populaci českých dětí a naším pozorováním jsme chtěli zejména dětské lékaře, ale i dermatology upozornit na tuto chorobu v rámci diferenciální diagnostiky vaskulitid.

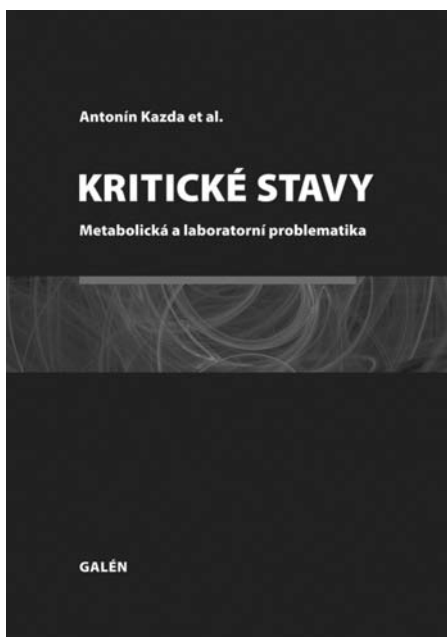
LITERATURA

1. AL SUFYANI, M. A. Acute hemorrhagic edema of infancy: unusual scarring and review of the English language literature. *Int. J. Dermatol.*, 2009, 48, 6, p. 617–622.
2. BANSAL, S., GHATE, S., JERAJANI, H. R. Sudden onset purpura in a healthy infant: acute hemorrhagic edema of infancy. *Indian J. Dermatol.*, 2011, 56, 3, p. 349–351.
3. CAKSEN, H., ODABAS, D., KÖSEM, M. et al. Report of eight infants with acute infantile hemorrhagic edema and review of the literature. *J. Dermatol.*, 2002, 29, 5, p. 290–295.
4. FIORE, E., RIZZI, M., BERNASCONI, M. et al. Acute hemorrhagic edema of young children (cockade purpura and edema): a case series and systematic review. *J. Am. Acad. Dermatol.*, 2008, 59, 4, p. 684–695.

5. FUJIMURA, T., FUNAYAMA, M., TAGAMI, H. Acute hemorrhagic edema in a four-year-old Japanese boy. *J. Dermatol.*, 2001, 28, 5, p. 279–281.
6. JINDAL, S. R., KURA, M. M. Acute hemorrhagic edema of infancy – a rare entity. *Indian. Dermatol. J.*, 2013, 4, 2, p. 106–108.
7. KARREMANN, M., JORDAN, A. J., BELL, N. et al. Acute hemorrhagic edema of infancy: report of 4 cases and review of the current literature. *Clin. Pediatr. (Phila)*, 2009, 48, 3, p. 323–326.
8. McDOUGALL, C.M., ISMAIL, S.K., ORMEROD, A. Acute haemorrhagic oedema of infancy. *Arch. Dis. Child.*, 2005, 90, 3, p. 316.
9. MORADINEJAD, M. H., ENTEZARI, P., MAHJOUB, F. et al. Acute hemorrhagic edema of infancy; a report of five Iranian infants and review of the literature. *Iran. J. Pediatr.*, 2011, 21, 1, p. 107–112.
10. SLUTSKY, J. B., LEE, K., ADAMS, C. W. et al. Acral petechiae and purpuric plaques in a 3-year-old girl – quiz case. *Arch. Dermatol.*, 2010, 146, 9, p. 1037–1042.
11. YU, J. E., MANCINI, A. J., MILLER, M. L. Intussusception in an infant with acute hemorrhagic edema of infancy. *Pediatr. Dermatol.*, 2007, 24, 1, p. 61–64.

Do redakce došlo dne 10. 9. 2013.

Adresa pro korespondenci:
MUDr. Magdalena Miková
FN Brno – Pediatrická klinika
Černopolní 9
625 00 Brno
e-mail: magdi.mikova@gmail.com



KRITICKÉ STAVY Metabolická a laboratorní problematika

Antonín Kazda et al.

Praha: Galén, 2012, 346 s. – První vydání

ISBN: 978-80-7262-763-9

Cena: 900 Kč

Formát: 195 x 280 mm, vázané, černobíle

Kniha je věnována patobiochemii a patofyziologii metabolismu, vnitřního prostředí a orgánových funkcí nemocných v kritických stavech vyžadujících intenzivní péči. I když se snaží vyčerpávat všechny dostupné informace, nezachází do zbytečných podrobností. Proto je vhodná jako příručka ke konzultaci denních problémů intenzivní medicíny i jako učebnice před atestacemi pro anesteziology i lékaře interních a chirurgických oborů. Témata, kterými se zabývá, jsou následující: poruchy vodního a iontového metabolismu a jejich úprava, acidobazická rovnováha, laboratorní diagnostika nutričního stavu, stopové prvky a vitaminy. Zvláštní pozornost je věnována metabolické odpovědi na trauma

a sepsi, ke které se vrací více kapitol z různých hledisek, stejně jako k nálezům markerů zánětu a jejich interpretaci. Výraznou část monografie tvoří kapitoly o orgánových dysfunkcích, ať už jde o funkce renální, respirační či hemokoagulaci. Samostatné kapitoly jsou věnovány akutním stavům v porodnictví, maligní hypertermii, paliativní péči i bezprostřednímu a dlouhodobému období po kritických stavech.

Objednávky zasílejte e-mailem nebo poštou: Nakladatelské a tiskové středisko ČLS JEP, Sokolská 31, 120 26 Praha 2, fax: 224 266 226, e-mail: nts@cls.cz. Na objednávce laskavě uveďte i jméno časopisu, v němž jste se o knize dozvěděli.