

Lékové reakce postihující nehty

Skořepová M., Štork J.

Dermatovenerologická klinika, 1. LF UK a VFN v Praze
přednosta prof. MUDr. Jiří Štork, CSc.

SOUHRN

Nežádoucí reakce na léky se mohou projevit nejen na kůži, ale i na nehtech. Nejčastějšími změnami jsou fotoonycholýza (způsobená psoraleny nebo tetracyklinovými antibiotiky) a nehtové dyskolorace (polékové leukonychie či melanonychie). Po cytostatikách se objevují Beauovy linie, onycholysis, onychomadesis, ale i subunguální pustuly až periunguální pyogenní granulomy. Obraz připomínající chronická paronychia se může vyvinout i po perorálních retinoidech. Léky používané k léčbě kardiovaskulárních chorob – beta-blokátory, ACE inhibitory a blokátory kalciových kanálů – mohou vyvolat psoriasiformní změny nehtů.

Klíčová slova: nežádoucí účinky léků – nehty – nemykotické onychopatie

SUMMARY

Drug Reactions Affecting the Nail Unit

Adverse drug reactions can affect the nails as well as the skin. The most common changes are photo-onycholysis (caused by psoralens or tetracyclines) and colour changes (drug-related leukonychias or melanonychias). Anticancer drugs cause Beau's lines, onycholysis, onychomadesis, subungual pustulation or periungual pyogenic granulomas. Patients on oral retinoids can develop chronic paronychia like symptoms. Drugs used in the treatment of cardiovascular diseases – beta-blockers, ACE inhibitors and calcium channel blockers can cause psoriasiform nail changes.

Key words: averse drug reactions – nails – non-mycotic onychopathias

Čes-slov Derm, 88, 2013, No. 1, p. 3–9

ÚVOD

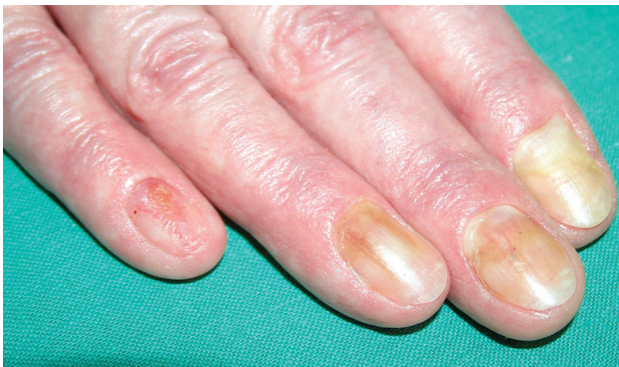Nehtové změny vyvolané léky patří mezi důležité diferenciální diagnózy nemykotických onychopatií. Morfologické změny, se kterými se můžeme setkat, jsou nejčastěji onycholýza (popř. fotoonycholýza), změny barvy nehtu, Beauovy linie a onychomadesis. Jindy mohou nehtové změny připomínat lichen planus nebo psoriázu.

Fotoonycholýza vzniká po požití dané látky a následném ozáření nehtů ultrafialovými paprsky buď z přiroze-

ného, nebo z umělého zdroje. Má tři formy. Nejobvyklejší je semilunární onycholýza, která postihuje několik prstů. Charakteristické je, že fotoonycholýza nikdy nepostihuje laterální partie nehtů a zpravidla vynechává palec. Druhá varianta postihuje zpravidla jen jeden nehet a manifestuje se jako polokruhovitý, distálně otevřený zářez, který je proximálně ohraničen hnědavou pigmentací. U třetího typu dochází k onycholýze v centrální části nehtu. Objeví se nejprve okrouhlá žlutavá skvrna, která během několika dnů zrudne (fotohemoragie). Třetí typ postihuje více nehtů najednou [7].

Beauovy linie jsou příčné deprese v nehtu, paralelní s lunulou, které jsou odrazem přechodného zpomalení růstu nehtu. Úplné zastavení aktivity nehtové matrix na 1–2 týdny se projevuje jako příčná mezera v nehtu. Distální část rozdělené nehtové ploténky se může později spontánně odloučit.

Onychomadesis je spontánní odloučení nehtu v oblasti matrix, kdy odpadá celá nehtová ploténka (obr. 1).

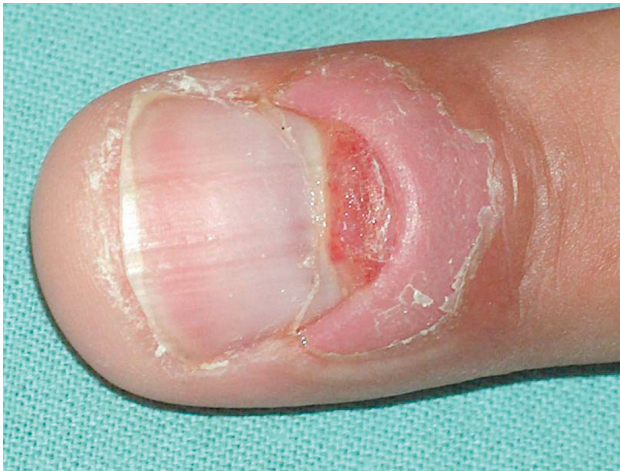

Obr. 1. Onycholysis a onychomadesis (na 5. prstu) při Lyellově syndromu po piroxikamu

SYSTÉMOVÉ LÉKY POUŽÍVANÉ V DERMATOLOGII

Retinoidy

Běžným vedlejším účinkem je ztenčení, lámavost a třepení nehtů. Je to způsobeno účinkem retinoidů na deskva-

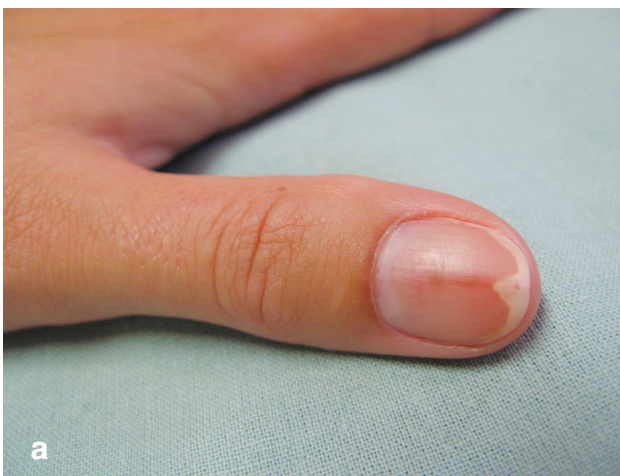

Obr. 2. Periunguální pyogenní granulom po etretinátu

maci. Ovlivnění nehtové matrix může vést k Beauovým liniím až k onychomadesis. Nehtové změny se objevují po 2 týdnech až 18 měsících od začátku léčby [21]. U psoriatiků léčených etretinátem jsou poměrně často popisována chronická paronychia přecházející až do obrazu pyogenních granulomů na nehtových valech [3, 11]. Vyvolává je retence šupin na spodní straně nehtového valu (obr. 2).

Psoraleny

Fotoonycholýza byla pozorována po fotochemoterapii. Od roku 1978 byla v literatuře popsána už řada případů [23, 32]. Fotoonycholýza může být doprovázena třískovitými hemoragiemi i subunguálními hematomy. Subjektivně bývá často bolestivá [4]. Jiným vedlejším účinkem je longitudinální melanonychie na nehtech rukou [6]. Při léčbě psoriázy nebo atopického ekzému metodou PUVA může dojít k neplánovanému oslunění přirozenými slunečními paprsky. Je proto nutné zejména v letních měsících dbát nejen na ochranu očí slunečními brýlemi, ale i na ochranu kůže rukou.



ANTIMIKROBIÁLNÍ LÁTKY

Tetracykliny

Doxycyklin a minocyklin mohou vyvolat fotoonycholýzu (obr. 3a, b). V Nizozemsku bylo v roce 2004 popsáno 5 případů fotoonycholýzy nehtů na rukou u pacientů léčených v letních měsících doxycyklinem pro podezření na Lymskou boreliózu po kousnutí klíštětem [25]. Pacienti dostávali doxycyklin v dávce 200 mg/den po dobu 2 až 4 týdnů. Hojení onycholýzy trvalo 2–3 měsíce. Fotoonycholýza může být jediným projevem fototoxicity, protože nehtové lůžko obsahuje méně melaninu než okolní kůže. Vyklenutá nehtová ploténka také působí jako konvexní čočka [2].

Minocyklin může způsobit abnormální pigmentaci nehtů i jiných tkání. Na nehtech jde o břidlicově šedé skvrny nebo longitudinální melanonychie, která se vyskytuje spolu s hyperpigmentacemi na dalších místech kůže. Pigmentace je buď ložisková na bérkách, nártách a pažích, nebo difúzní v solární lokalizaci. Vyblednutí může trvat měsíce až léta. Hyperpigmentace se objevují po kumulativních dávkách vyšších než 100 g [30].

Trimethoprim-sulfomethoxazol

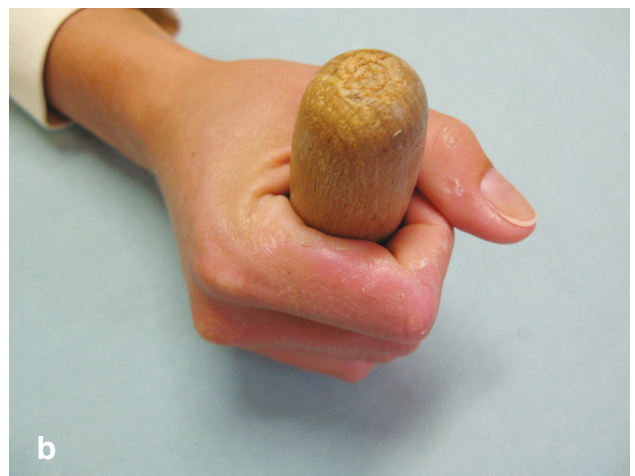Po trimethoprim-sulfomethoxazolu bylo popsáno spontánní odloučení nehtů na rukou i na nohou [12]. U pacientů s fotosenzibilizací po sulfonamidech se vyskytují také Beauovy linie, paronychia, leukonychie a zpomalení růstu nehtů [6].

Chinolony

Po ofloxacinu a pefloxacinu byla popsána fotoonycholýza, v jednom případě se subunguálními hematomy [6].

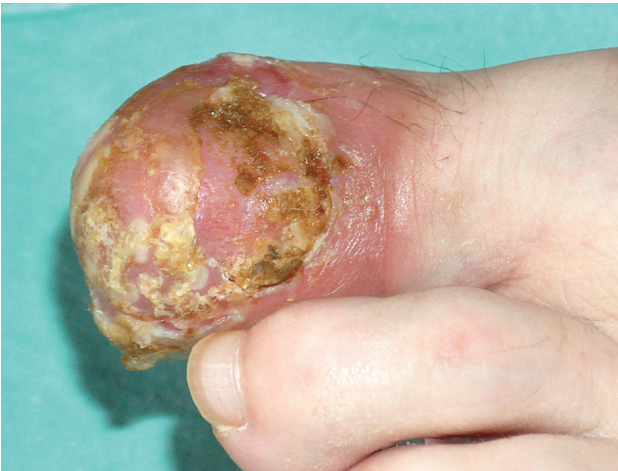Azidothymidin (zidovudin)

Antiretrovirové terapeutikum je asociováno s hyperpigmentací nehtů, která je častější u pacientů s tmavou kůží. Byla popsána již řada případů. Pigmentace se objevuje u 12–67 % pacientů a je způsobena depozity melaninu,



Obr. 3a, b. Fotoonycholýza po doxycyklinu (a)

Držení hůlky při horské túře vysvětluje, proč v tomto případě je výjimečně postižen palec ruky (b).



Obr. 4. Pustulózní psoriáza s destrukcí nehtu po terbinafinu. Pacientka měla původně minimální psoriatická ložiska na předložkách místech.

což prokázaly histologické studie. Pigmentace se zpravidla objevuje po 8 týdnech léčby a mizí po vysazení léku [16, 19, 31]. Glaser [17] však uvádí čtyři případy pacientů s HIV, u kterých se modravá nehtová dyschromie vyskytla bez asociace s azidothymidinem.

Antimalarika

Jak chlorochin, tak hydroxychlorochin (viz obr. 2) mohou vyvolat exacerbaci psoriázy. Vedlejším účinkem amodiachinu, mepakrinu a chlorochinu je modrošedá pigmentace nehtů buď difuzní, nebo ve formě příčných pruhů. U mepakrinu je kromě toho popisována i dyskolorace bílá, žlutá a zelená [16].

Antimykotika

Azolová antimykotika itraconazol a flukonazol urychlují růst nehtové ploténky, což je doprovázeno tvorbou podélných linií jakoby složených z drobných perliček (nail beading) [8, 14]. Terbinafin vyvolává exacerbaci psoriázy, často ve formě pustulózní psoriázy postihující i nehtová lůžka (obr. 4).

LÉKY PRO KARDIOVASKULÁRNÍ SYSTÉM

Řada lidí středního věku trpí hypertenzí a užívá dlouhodobě antihypertenziva, mnohdy v kombinacích. Zároveň v této skupině se často vyskytuje onychomykóza. Po vyloučení mykotické etiologie a mechanických příčin nehtových deformit je nutno vzít v úvahu i vedlejší účinky antihypertenziv.

Betablokátory

Betablokátory mohou vyvolat psoriaziformní erupce nebo exacerbaci existující psoriázy. Na nehtech je popisováno dolíčkování, ztlustění i drobné periunguální pustuly. Po praktololu byl pozorován i reverzibilní syndrom klešovitých nehtů, který po vysazení léku vymizel, po opětovném nasazení se vrátil. U pacientů s hypertenzí může

také dojít k Raynaudovu fenoménu nebo periferní ischemii prstů, dokonce až s následnou nekrózou prstů. Pozorována byla po atenololu, metoprololu, acebutololu, timololu i oxyprenolu [13, 18].

ACE inhibitory

Inhibitory angiotenzin-konvertujícího enzymu jsou používány v léčbě hypertenze. Po kaptoprilu a enalaprilu byla popsána onycholýza a změny nehtů připomínající psoriázu či lichen planus unguium [20].

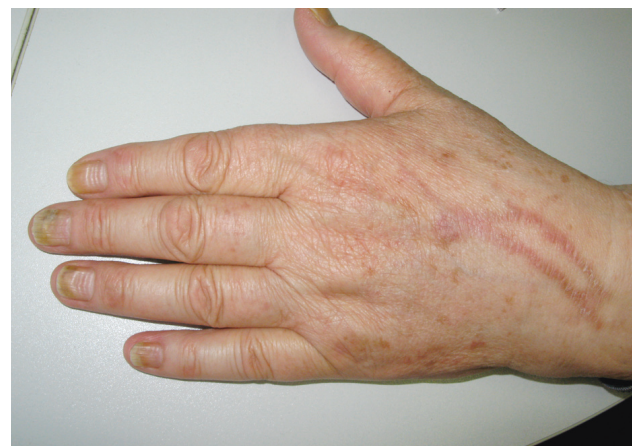Blokátory kalciových kanálů

Po nifedipinu, verapamilu a diltiazemu byla popsána onychodystrofie a psoriaziformní změny [6].

CYTOSTATIKA

Řada cytostatik vyvolává hyperpigmentaci nehtů, která může být difuzní nebo lineární a objevuje se po cyklofosfamidu, doxorubicinu, bleomycinu, metotrexátu, dakarbazinu, 5-fluorouracilu, daunorubicinu, melfalanu a hydroxyuree. Pigmentace je častější u osob s tmavou kůží a objevuje se po 3–8 týdnech léčby. Bývá spojena s hyperpigmentací kůže nad klouby prstů. U pacientů s intermitentní chemoterapií se objevují příčné pruhy hyperpigmentace, které časově odpovídají léčebným pulzům a střídají se s pruhy normální barvy. Hyperpigmentace vymizí za 6–8 týdnů po ukončení léčby.

Při chemoterapii aplikované v krátkých, intenzivních pulzech dochází k tvorbě Beauových linií (obr. 5) až k onychomadésis. Může se také objevit výrazná transverzální leukonychie, zejména po cyklofosfamidu, adriamycinu a vinkristinu [9, 24]. Vedle pravé leukonychie, vyznačující se světlivě bílou barvou, se často objevuje i pseudoleukonychie – mléčné zakalení nehtových plotének. Může se projevit jako příčné Muehrckeho linie (viz obr. 4) nebo jako tzv. half-and-half nail, který je jinak popisován u renální insuficience (viz obr. 5). Pravá leukonychie je odrazem poruchy keratinizace přímo v nehtové matrix;



Obr. 5. Série Beauových linií po opakovaných cyklech i. v. chemoterapie. Na hřbetě ruky postflebitické hyperpigmentace po infuzích.

pseudoleukonychie naproti tomu odráží změny v nehtovém lůžku [9].

Toxické účinky na nehtové lůžko se projevují jako onycholýza spojená s hemoragiemi v nehtovém lůžku, případně s tvorbou pustul. Velmi časté jsou nehtové změny po docetaxelu (až 41 % pacientů) a paclitaxelu [26]. Jde o třískovité hemoragie, subunguální hematomy, paronychia a onycholýzu. Klinický obraz může imitovat těžkou onychomykózu, subjektivně bývá bolest [22]. Závažnost změn závisí na počtu terapeutických cyklů doxetacelu. Je zajímavé, že nehtové změny se nevyvinou na končetině postižené parálýzou z přerušení nebo útlaku periferního nervu; z toho Wasner et al. [33] usuzují, že jde o neurogenní mechanismus, který vyžaduje intaktní periferní nerv. Předpokládají, že jde o uvolňování prostaglandinových mediátorů ze sympatických vláken, které indukuje zánět. Doporučují proto k léčbě nesteroidní antirevmatika. Premedikace kortikosteroidem nehtové změny neovlivnila. Preventivně se osvědčilo jen chlazení akrálních částí končetin ledovými rukavicemi a ponožkami během infuze [27].

Doxorubicin vyvolává onycholýzu nebo příčné pruhy leukonychie, někdy naopak hyperpigmentaci [1]. I zde se změny objeví pouze na končetině s intaktním periferním nervstvem a předpokládá se stejný neurogenní mechanismus jako u docetaxelu [10].

Po systémové léčbě bleomycinem byl u pacientů pozorován Raynaudův fenomén a sklerodermiformní změny na prstech. Poškození dermální složky nehtové matrix může vést k trvalé jizvící onychodystrofii [6].

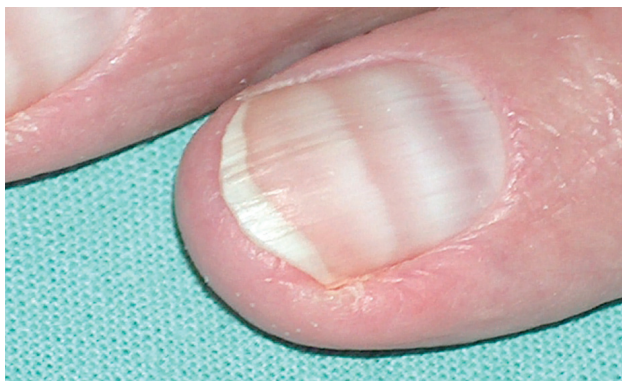
Po mitoxantronu jsou popisovány bolestivé onycholýzy se subunguálními hematomy, subunguální abscesy, paronychia a pyogenní granulomy na nehtových valech [15].

Nová biologická antitumorózní léčiva, jako inhibitory epidermálního růstového faktoru (cetuximib) nebo inhibitory mTOR (sirolimus), mají také časté dermatologické nežádoucí účinky včetně nehtových změn. Opět jde o onycholýzu, paronychia a periunguální pyogenní granulomy [28].

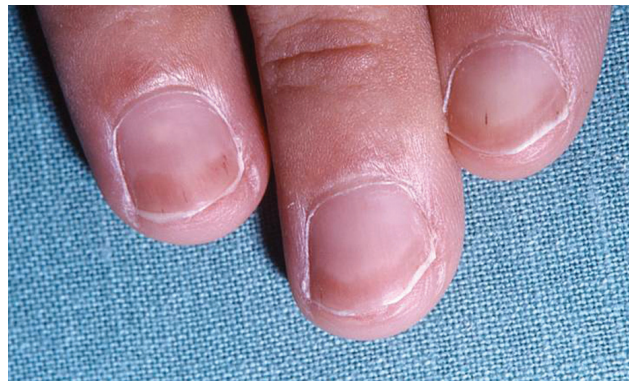
RŮZNÉ LÉKY

Antikonvulziva

U dětí matek léčených v těhotenství difenylhydatoinem, karbamazepinem nebo valproátem byla popsána hypoplazie nehtů.



Obr. 6. Muehrckeho transverzální linie po imanitibu



Obr. 7. „Half-and-half nail“ a třískovité hemoragie u pacienta s chronickou renální insuficiencí léčeného hemodialýzou

Litium karbonát

Litium může vyvolat exacerbaci psoriázy včetně psoriatických nehtových změn. Jsou popisovány i zlatožluté či tmavohnědé dyskolorace nehtů.

Antikonceptiva

Perorální antikonceptiva mohou vést k manifestaci dosud latentní porfyrie a k fotoonycholýze [6].

ZÁVĚR

S rozvojem nových systémově podávaných léčiv se stále častěji setkáváme s nežádoucími účinky, které za dřívějších dob nebyly známy nebo neexistovaly. To se týká i změn na nehtech. Pro ošetřujícího lékaře je důležité, aby tyto neinfekční změny včas rozeznal od onychomykózy, a nevystavoval tak organismus pacienta další zátěži neúspěšnou léčbou perorálními antimykotiky.

LITERATURA

1. ABBASI, N. R., WANG, N. Doxorubicin-induced hyperpigmentation. *Dermatol. Online J.*, 2008, 14, 10, p. 18.
2. BADRI, T., BEN TEKAYA, N., CHERIF, F., BEN OSMAN DHAHRI, A. Photo-onycholysis: two cases induced by doxycycline. *Acta Dermatovenereol. Alp. Panonica Adriat.*, 2004, 13, 4, p. 135–136.
3. BARAN, R. *Clin. Exp. Dermatol.*, 1986, 11, 2, p. 148–152.
4. BARAN, R., BARTHÉLÉMY, H. Photo-onycholyse induite par le 5-MOP (Psoraderm) et application de la méthode d'imputation des effets medicamenteux. *Annales de Dermatologie et de Vénérologie*, 1990, 117, 5, p. 367–369.
5. BARAN, R. Etretinate and the nails (study of 130 cases) possible mechanisms of some side-effects. *Clin. Exp. Dermatol.*, 1986, 11, 2, p. 148–152.
6. BARAN, R., DAWBER, R. P. R., DE BERKER, D. A. R., HANEKE E., TOSTI A. *Baran and Dawber's diseases of the nails and their management*. Ed. R. Baran. 3rd edition, Oxford, Blackwell Science Ltd. 2001, 644, p. ISBN 0-632-05358-5.
7. BARAN, R., JUHLIN, L. Drug-induced photo-onycholysis. Three subtypes identified in a study of 15 cases. *J. Am. Acad. Dermatol.*, 1987, 17, 6, p. 1012–1016.

8. BARAN, R., THOMAS, L. Combination of fluconazole and alpha-tocopherol in the treatment of yellow-nail syndrome. *J. Drugs Dermatol.*, 2009, 8, 3, p. 276–278.
9. BENATTI, C., GNOCCHI, M., TRAVAGLINO, E., INVERNIZZI, R., ASCARI, E. Chemotherapy-induced leukonychia. *Haematologica*, 2004, 89, 10, p. e126.
10. BIRD, B. R., ELFIKI, T., TUCKER, O., O'REILLY, S. Unilateral nail changes secondary to adriamycin: the protective effect of brachial plexopathy. *Ann. Oncol.*, 2006, 17, 3, p. 527.
11. CAMPBELL, J. P., GREKIN, R. C., ELLIS, C. N., MATSUDA-JOHN, S. S., SWANSON, N. A., VOORHEES, J. J. Retinoid therapy is associated with excess granulation tissue responses. *J. Am. Acad. Dermatol.*, 1983, 9, 5, p. 708–713.
12. CANNING, D. A. A suspected case of trimethoprim-sulfamethoxazole-induced loss of fingernails and toenails. *J. Urol.*, 2000, 163, 4, p. 1386–1387.
13. DOMPMARTIN, A., LE MAITRE, M., LETESSIER, D., LEROY, D. Nécroses digitales sous beta-bloquants. *Annales de Dermatologie et de Vénérologie*, 1988, 115, 5, p. 593–596.
14. DONCKER, P. D., PIÉRARD, G. E. Acquired nail beading in patients receiving itraconazole – an indicator of faster nail growth? A study using optical profilometry. *Clin. Exp. Dermatol.*, 1994, 19, 5, p. 404–406.
15. FREIMAN, A., BOUQANIM, N., O'BRIEN, E. A. Case reports: mitozantrone-induced onycholysis associated with subungual abscesses, paronychia and pyogenic granuloma. *J. Drugs Dermatol.*, 2005, 4, 4, p. 490–492.
16. FURTH, P. A., KAZAKIS, A. M. Nail pigmentation changes associated with azidothymidine (zidovudine). *Ann. Intern. Med.*, 1987, 107, 3, p. 350.
17. GLASER, D. A., REMLINGER, K. Blue nails and acquired immunodeficiency syndrome: not always associated with azidothymidine use. *Cutis*, 1996, 57, 4, p. 243–244.
18. GOLD, M. H., HOLY, A. K., ROENIGK H. H., Jr. Beta-blocking drugs and psoriasis: a review of cutaneous side-effects and retrospective analysis of their effects on psoriasis. *J. Am. Acad. Dermatol.*, 1988, 19, 5 Pt 1, p. 837–841.
19. GRAU-MASSANES, M., MILLAN, F., FEBRER, M. I. et al. Pigmented nail bands and mucocutaneous pigmentation in HIV-positive patients treated with zidovudine. *J. Am. Acad. Dermatol.*, 1990, 22, 4, p. 687–688.
20. JACOBS, M. C., TENNSTEDT, D., GENGOUX, P. et al. Eruption psoriasiforme atypique induite par le lisinopril. *Nouvelles dermatologiques*, 1992, 11, 4, p. 763–766.
21. KATZ, H. I., WAALLEN, J., LEACH, E. E. Acitretin in psoriasis: an overview of adverse effects. *J. Am. Acad. Dermatol.*, 1999, 41, 3 Pt 2, p. S7–S12.
22. LAU, C. P., HUI, P., CHAN, T. C. Docetaxel-induced nail toxicity: a case of severe onycholysis and topic review. *Chin. Med. J. (Engl.)*, 2011, 124, 16, p. 2559–2560.
23. MORGAN, J.M., WELLER, R., ADAMS, S. J. Onycholysis in a case of atopic eczema treated with PUVA photochemotherapy. *Clin. Exp. Dermatol.*, 1992, 17, 1, p. 65–66.
24. NAUMANN, R., WOZEL, G. Transverse leukonychia following chemotherapy in a patient with Hodgkin's disease. *Eur. J. Dermatol.*, 2000, 10, 5, p. 392–394.
25. PASSIER, A., SMITS-VAN HERVAADEN, A., VAN PUIJENBROEK, E. Photo-onycholysis associated with the use of doxycycline. *B. M. J.*, 2004, 329 (7460), p. 265.
26. PAUL, L. J., COHEN, P. R. Paclitaxel-associated subungual pyogenic granuloma: report in a patient with breast cancer receiving paclitaxel and review of drug-induced pyogenic granulomas adjacent to and beneath the nail. *J. Drugs Dermatol.*, 2012, 11, 2, p. 262–268.
27. SCOTTÉ, F., BANU, E., MEDIONI, J., LEVY, E., EBENEZER, C., MARSAN, S. et al. Matched case-control phase 2 study to evaluate the use of a frozen sock to prevent docetaxel-induced onycholysis and cutaneous toxicity of the foot. *Cancer*, 2008, 112, 7, p. 1625–1631.
28. SIBAUD, V., DALENC, F., MOUREY, L., CHEVREAU, C. Paronychia and pyogenic granuloma induced by new anticancer mTOR inhibitors. *Acta Dermatol. Venereol.*, 2011, 91, 5, p. 584–585.
29. SLAUGHENHOUP, B. L., ADEAGBO, S., VAN SAVAGE, J. G. A suspected case of trimethoprim-sulfamethoxazole-induced loss of fingernails and toenails. *Pediatr. Infect. Dis. J.*, 1999, 18, 1, p. 76–77.
30. TAVARES, J., LEUNG, W. W. S. Discoloration of nail beds and skin from minocycline. *C. M. A. J.*, 2011, 183, 2, p. 224.
31. TOSTI, A., GADDONI, G., FANTI, P. A., D'ANTUONO, A., ALBERTINI, F. Longitudinal melanonychia induced by 3'-azidodeoxythymidine. *Dermatologica*, 1990, 180, 4, p. 217–220.
32. VELLA BRIFFA, D., WARIN, A. P. Photo-onycholysis caused by photochemotherapy. *B. M. J.*, 1977, 2 (6095), p. 1150.
33. WASNER, G., HILPERT, F., BARON, R., PFISTERER, J. Clinical picture: nail changes secondary to docetaxel. *Lancet*, 2001, 357, 9260, p. 910.

Do redakce došlo dne 8. 1. 2013.

Adresa pro korespondenci:

Doc. MUDr. Magdalena Skořepová, CSc.,
Dermatovenerologická klinika I. LF UK a VFN v Praze
U Nemocnice 2
128 08 Praha 2
e-mail: mykologie.vfn@seznam.cz