

Sarkoidóza – případ s málo obvyklými klinickými projevy

Pařavová V.¹, Drlík L.¹, Richterová B.², Pock L.³

¹Dermatovenerologické oddělení, Šumperská nemocnice, a. s. vedoucí oddělení prim. MUDr. Lubomír Drlík

²Dermatovenerologická ambulance, Zábřeh na Moravě

³Dermatohistopatologická laboratoř, Praha 8 vedoucí pracoviště doc. MUDr. Lumír Pock, CSc.

SOUHRN

Autoři popisují případ 55leté pacientky postižené sarkoidózou. Dermatologické postižení se manifestovalo erytémem na obličeji a málo obvyklými ichtyoziformními projevy na bérkách a ložiskovou alopecií. Současně došlo k rozvoji oční a plicní formy onemocnění. Diagnóza byla primárně stanovena průkazem sarkoidálních granulomů z kožních biopsií. K vyléčení pacientky vedly systémově podávané kortikosteroidy.

Klíčová slova: sarkoidóza – granulom – ichtyoziformní projevy – alopecie

SUMMARY

Sarcoidosis: a Case with Less Common Clinical Manifestations

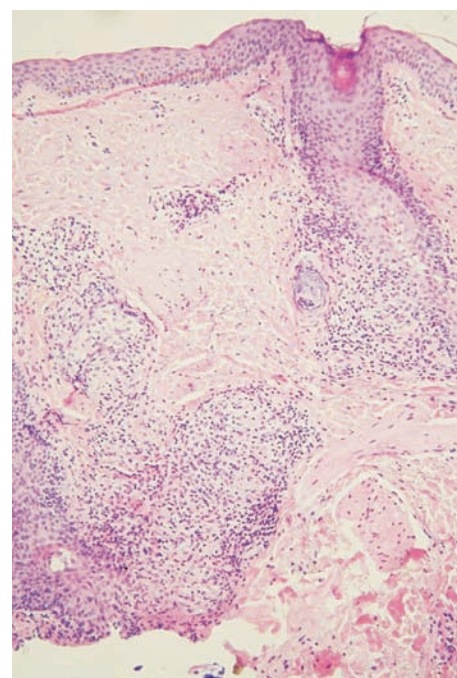
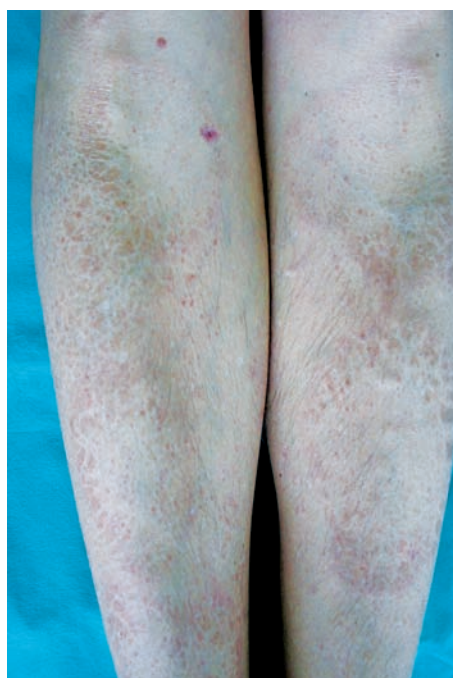The authors describe a case of a 55-year-old patient with sarcoidosis. Skin manifestation presented as facial erythema, unusual ichthyosiform lesions on the shins, and alopecia areata. At the same time ocular and pulmonary symptoms developed. The diagnosis was first established by finding of sarcoidal granulomas in skin biopsies. The patient was successfully cured by systemic corticosteroids.

Key words: sarcoidosis – granuloma – ichthyosis-like lesions – alopecia

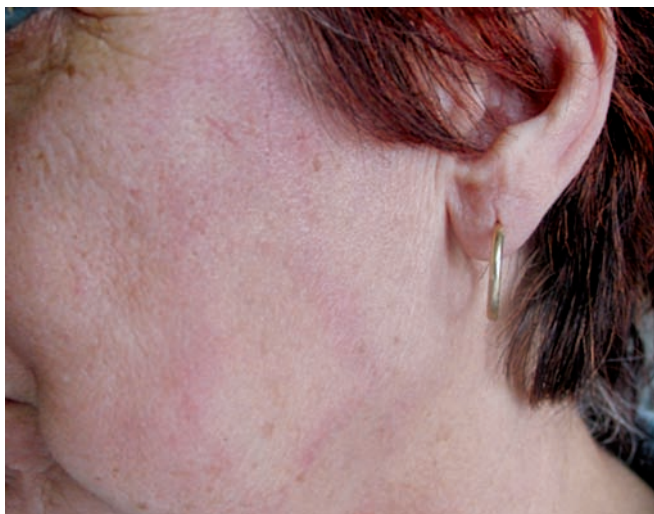Čes-slov Derm, 87, 2012, No. 5, p. 184–187

ÚVOD

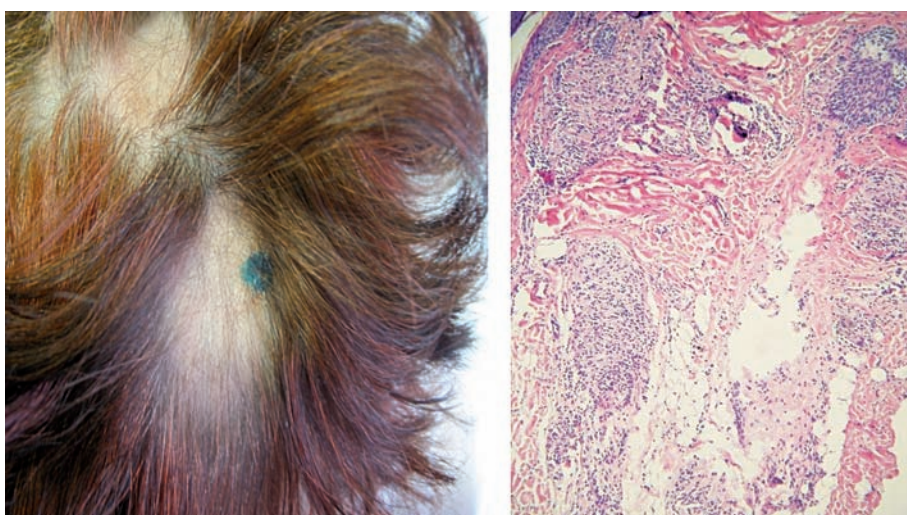
Sarkoidóza je systémové granulomatózní onemocnění histologicky charakterizované tvorbou sarkoidálních (nekaseifikujících) granulomů [5, 12]. Etiologie a patogeneze sarkoidózy nejsou plně objasněny. Předpokládá se vliv neznámého perzistujícího antigenu, který vede k Th-1 imunitní reakci s následnou nespecifickou zánětlivou odpovědí a tvorbou granulomů. Antigeny mohou být *Mycobacterium tuberculosis*, *Mycoplasma species*, *Corynebacterium species*, spirochety, atypická mykobakteria, kovy, pyly a minerální prach. Genetická predispozice může mít vliv na vznik i na průběh onemocnění [2, 6].



Obr. 1. Ichtyoziformní projevy na bérkách, histologicky s průkazem mírné hyperkeratózy granulomů sarkoidálního typu (HE, 200x)



Obr. 2. Anulární erytém na tváři



Obr. 3. Ložiska alopecie histologicky s průkazem granulomů sarkoidálního typu (HE, 200x)

POPIS PŘÍPADU

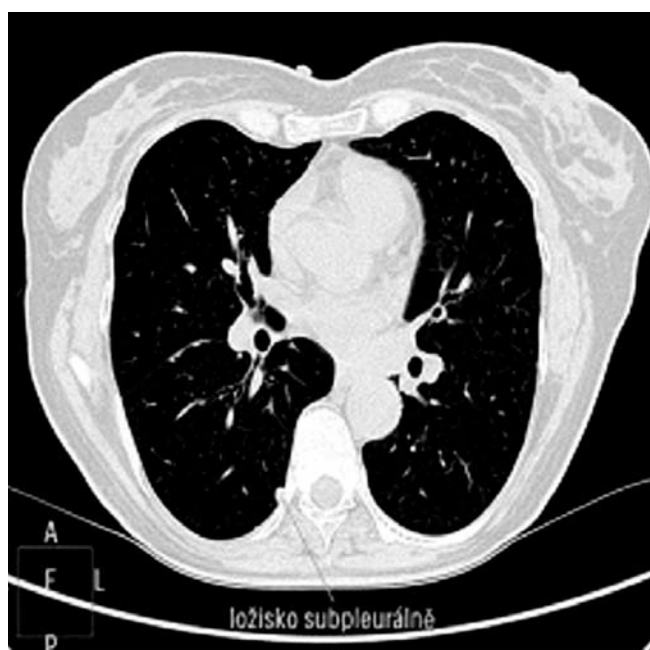Pacientka, věku 55 let byla v lednu 2011 vyšetřena pro asymptomatické, 2 měsíce trvající, plošné projevy z šedohnědých polygonálních lamelózních šupin na předloktích a extenzorových plochách bérců (obr. 1).

Pacientka byla léčena očními kapkami s dexametazonem pro půl roku recidivující akutní uveitidu, jiné léky neužívala. V rodinné anamnéze udávala atopický ekzém u syna, alergie a jiná onemocnění neudávala, pracovala jako dělnice. Histologické vyšetření z kůže na ventrální straně bérce prokázalo subakutní superficiální dermatitidu. Pro klinicky suspektní povrchovou mykózu byla zahájena léčba zevními antimykotiky. V průběhu dalšího měsíce se ichtyoziformní projevy zvýraznily a nabyly většího rozsahu, na levé tváři se objevil anulární erytém (obr. 2) a ve kčtici vznikla tři ostře ohraničená mírně zarudlá alopetická ložiska do velikosti 5 cm v průměru se zachovalou kresbou vlasových folikulů (obr. 3). Pacientka udávala únavu, bolesti kloubů a svalovou slabost. Další biopsie provedené z bérce (viz obr. 1), tváře a z alopetického ložiska (viz obr. 3) prokázaly v korigu sarkoidální granulomy, vyše-

tření přímou imunofluorescencí z ložiska na bérce i erytému na tváři bylo negativní.

Krevní obraz, základní biochemické vyšetření, antinukleární protilátky, protilátky proti extrahovatelným jaderným antigenům a revmatoidní faktor byly negativní, mykologická kultura z bérců neprokázala mykotické postižení. Hladina vápníku, odpady vápníku v moči, rentgenový snímek hrudníku, spirometrie a bronchoalveolární laváž byly v normě. Patologické byly hodnoty laktátdehydrogenázy 4,75 μ kat/l (referenční mez do 3,17 μ kat/l), hladina sérového enzymu konvertujícího angiotensin – SACE 177 U/l (referenční mez 18–65 U/l), antiboreliových IgG protilátek 1,72 IP (referenční mez 0,8 IP), IgM protilátek 1,66 IP (referenční mez 0,8 IP), ale pozitivita nebyla metodou Western blot prokázána. Na základě histopatologických nálezů a hodnoty SACE byla indikována počítačová tomografie plic a nitrohrudních orgánů, která potvrdila diagnózu sarkoidózy plic III. stupně s nálezem oboustranných intersticiálních ložiskových změn a hraničně zvětšených lymfatických uzlin v mediastinu (obr. 4).

V téže době byla pacientka pro zhoršení očních potíží opakovaně vyšetřena oftalmologem a byl diagnostikován zánětlivý glaukom. Oční nález nebyl pro sarkoidózu charakteristický, chyběly uveitické uzlíky na duhovce i typické granulomy na sítnici. Kožní i plicní postižení velmi dobře regredovalo po nasazení celkové kortikosteroidní léčby Prednisonem (prednisonum) v dávce 0,8 mg/kg hmotnosti a den s postupnou redukcí dávky o 0,2 mg/kg/den vždy zhruba po třech týdnech. Za 3 týdny od zahájení této léčby došlo k podstatnému zlepšení ichtyoziformních projevů, erytém na obličeji zcela regredo-



Obr. 4. Nález počítačové tomografie – subpleurální ložisko sarkoidózy

val a během několika dalších týdnů došlo k zarůstání alope-
tických ložisek. Současně došlo k poklesu SACE do normál-
ních hodnot (49 U/l). Kontrolní počítačová tomografie po půl
roce byla bez patologického nálezu. Při posledním očním vyše-
tření K půl roku od stanovení diagnózy sarkoidózy, byla u pa-
cientky nově zachycena granulomatózní reakce na duhovkách,
přední a střední uveitida sarkoidální etiologie. Z tohoto důvo-
du byl přechodně navýšen Prednison na 0,3 mg/kg/den a byla
znovu ordinována lokální léčba dexamethasonem v očních
kapkách a byla také indikována terapie glaukomu – tablety se
125 mg acetazolamidu 1krát denně a lokálně kapky s timolo-
lem 0,5 % 1krát denně.

DISKUSE

Dermatologické symptomy se vyskytují u 25–50 % pacien-
tů se sarkoidózou vnitřních orgánů [5, 8]. Podle histopatolo-
gického obrazu se rozlišují specifické nálezy s granulomy
a nespecifické kožní nálezy bez granulomů. Nejčastějším spe-
cifikým kožním projevem jsou červenohnědé papuly v obli-
čeji a na krku. Charakteristickým projevem je lupus pernio.
Velkouzlová (nodulární) sarkoidóza se manifestuje menším
počtem specifických nodulů a plošnými infiltrovanými anu-
lárními či serpiginózními ložisky [2, 5, 8, 9]. Nespecifické zmē-
ny představuje především erythema nodosum. Vzhledem
k tomu, že kožní léze mohou vykazovat různou morfolo-
gii, je kožní sarkoidóza známá jako jeden z „velkých napodobitelů“
v dermatologii. Konkrétní projevy mohou zahrnovat papuly,
zduření jizev, vředy, alopecii a ichtyózu. Získaná ichtyóza je
často projevem systémového onemocnění a je spojena s malig-
ním, endokrinním, metabolickým a infekčním onemocněním
[2, 4, 6]. Ichtyoziformní sarkoidóza je vzácná kožní manifes-
tace, u které se v 95 % případů prokáže systémové onemocně-
ní, přičemž ichtyoziformní projevy předcházejí manifestaci
systémových změn v průměru o tři měsíce. První zpráva
o nálezu ichtyózy před určením diagnózy systémové sarkoi-
dózy pochází z roku 1970 od Bravermana [3]. Od té doby bylo
literárně zaznamenáno celkem 23 případů [4]. Histopatolo-
gické nálezy ichtyoziformní sarkoidózy prokazují kombinaci
prvků získané ichtyózy a sarkoidózy. V biopsii se nalézá hyper-
keratóza, ztenčení nebo absence stratum granulosum, epider-
mální akantóza a sarkoidální granulom [2, 4, 6]. Ložisková alo-
pecie je zvláštním projevem sarkoidózy, pro kterou jsou
typická atrofická, červenající a olupující se ložiska. Místní
destrukce a jizvení může vést k trvalé alopecii [16, 17]. Histo-
patologické vyšetření hraje rozhodující roli a umožňuje rozli-
šení jiných, klinicky podobných dermatóz, jako jsou chronic-
ký diskoidní lupus erythematosus, lichen planopilaris
a sklerodermie. V literatuře je zveřejněno 31 případů alope-
tické sarkoidózy [16]. Cílem léčby je snížit aktivitu onemoc-
nění, což umožňuje růst vlasů v případech, kdy folikuly neby-
ly zničeny, nicméně sarkoidóza v oblasti kštiny bývá na léčbu
rezistentní [16, 17]. Oční postižení při sarkoidóze bývá popi-
sováno asi u jedné čtvrtiny nemocných. Bývá přítomna nespe-
cifická konjunktivitida, drobné granulomy na spojivce, skleri-
tida, iridocyklitida a uveitida. Může se rozvinout katarakta,
těžký sekundární glaukom nebo atrofie optického nervu, kte-
ré mohou vést až ke slepotě [6, 12].

Diagnóza sarkoidózy je stanovena na základě klinických,

histopatologických a laboratorních vyšetření. Sarkoidóza jako
zánětlivé onemocnění je provázána zejména v akutním stadiu
zvýšením sedimentace erytrocytů a C-reaktivního proteinu,
dále se může nacházet zvýšení sérové alkalické fosfatázy, hy-
perurikémie, při svalovém postižení bývá vyšší kreatinfosfo-
kináza. Hyperkalcémie a hyperkalciurie jsou následkem tvor-
by vitamínu D3 v granulomu. Enzym konvertující angiotensin
(SACE) je produkován v epiteloidních buňkách granulomů,
jeho hladiny jsou zvýšené až u 60 % pacientů postižených sar-
koidózou. Test je vhodný ke sledování aktivity nemoci, průbě-
hu léčby a k odhadu celkové nálože granulomů v těle. Tuber-
kulinový kožní test (PPD – Mantoux II) bývá u sarkoidózy
negativní asi u 70 % nemocných [6, 10, 12]. V klinické a his-
topatologické diferenciální diagnóze je nutno odlišit zejména
tuberkulózu, lupoidní leishmaniózu, granulomatosis discifor-
mis Miescher, acne rosacea, extraintestinální projevy Crohno-
vy choroby, syfylis IV. stadia, granulom z kočičího škrábnutí
a cizotělesný granulom [2, 5, 7, 13].

Kožní postižení zpravidla není indikací k celkové léčbě.
V lokální terapii se uplatňují kortikosteroidní externa, intrale-
zionální aplikace steroidů, kryoterapie a radioterapie. U roz-
sáhlých kožních projevů nebo při současném postižení dalších
orgánů je možno zvážit podávání systémových kortikosteroi-
dů. Dalšími léčebnými možnostmi jsou antimalarika, meto-
trexát nebo preparáty anti-tumor-nekrotizujícího faktoru alfa
[1, 7, 11, 12, 14, 15, 18].

ZÁVĚR

Sarkoidóza je multiorgánové onemocnění, které může být
včas diagnostikováno na základě kožních projevů. Zejména
ichtyoziformní projevy a alopetická ložiska mohou být špatně
diagnostikována a léčena, pokud není indikováno histologic-
ké vyšetření. U naší pacientky šlo o neobvyklou kombinaci ří-
dce se vyskytujícími kožními projevy spolu s oční a plicní ma-
nifestací. Důležitá byla spolupráce s ambulantními dermatology,
oftalmology, pneumology a radiology během léčby i dalšího
sledování pacientky.

LITERATURA

- BADGWELL, C., ROSEN, T. Cutaneous sarcoidosis therapy updated. *J. Am. Acad. Dermatol.*, 2007, 56 (1), p. 69–83.
- BOLOGNIA, J. L., JORIZZO, J. L., RAPINI, R. P. *Dermatology*. 3rd edition, Mosby: Montana, 2008, p. 1421–1426.
- BRAVERMAN, I. M. „Sarcoidosis“ Skin signs of internal disease. Philadelphia: WB Saunders, 1970, p. 516–531.
- BRIAN, P. K., DORNECHIA, E. G., TODD, M. L. et al. Ichtyo-
siform sarcoidosis: A case report and review of the literature. *Dermatology online Journal*, Vol 16 (8), 2010, p. 5.
- BURGDORF, W. H. C., PLEWIG, G., WOLFE, H. H., et al. *Braun-Falco's Dermatology*. 3rd edition, Springer, 2009, p. 1126–1132.
- CALLEN, J. S., JORIZZO, J. L., BOLOGNIA, J. L. et al. *Dermatological signs of Internal disease*. 4th edition, Saunders Elsevier, 2009, p. 287–295.
- CALZADO, L., GALERA, C. M., ARRUE, I. et al. Subcutaneous sarcoidosis. *Dermatol. Clin.*, 2008, 26 (4), p. 553–556.
- CETKOVSKÁ, P., PIZINGER, K., ŠTORK, J. *Kožní změny*

- u interních onemocnění*. 1. vydání, Praha: Grada Publishing, 2010, s. 25–27.
9. HIGGINS, E., SALISBURY, J., DU VIVIER, A. Subcutaneous sarcoidosis. *Clin. Exp. Dermatol.*, 1993, 18 (1), p. 65–66.
 10. HUTYROVÁ, B., PANTELIDIS, P., DRÁBEK, J. et al. Interleukin-1 gene polymorphisms in sarcoidosis and idiopathic pulmonary fibrosis. *Am. J. Respir. Crit. Care Med.*, 2002, 165, p. 148–151.
 11. KLENER, P. *Vnitřní lékařství*. 3. vydání. Praha: Galén, 2006, s. 399–400.
 12. KOLEK, V. *Sarkoidóza. Známé a neznámé*. Praha: Avicenum, 1998, s. 239.
 13. LACINA, L., KUBÍNKOVÁ, K., DOSTÁLOVÁ, G. et al. Sarkoidóza. *Čes.-slov. Derm.*, 2009, 84, s. 303–317.
 14. PETŘEK, M., DRÁBEK, J., KOLEK, V. et al. CC chemokine receptor gene polymorphisms in Czech patients with sarcoidosis. *Am. J. Respir. Crit. Care Med.*, 2000, 58, p. 293–298.
 15. ŠTORK, J. et al. *Dermatovenerologie*. 1. vydání. Praha: Galén, 2008, s. 239–241.
 16. TEIXEIRA, G. P. G., PAULA, L. V., SOUSA, M. A. J. et al. Sarcoidosis cicatricial alopecia. *An. Bras. Dermatol.*, Vol. 78 (6), 2003, p. 719–722.
 17. THAER, D., ZAHI, CH., BDOUR, A. Cicatricial alopecia due to sarcoidosis. *Dermatology online Journal*, Vol. 9 (1), 2003, p. 16.
 18. WOLFF, K., GOLDSMITH, L. A., KATZ, S. I. et al. *Fitzpatrick's Dermatology in General Medicine*. 7th edition, New York: McGrawHill Medical, 2008, p. 1484–1492.

Do redakce došlo dne 11. 5. 2012.

Kontaktní adresa:
 MUDr. Veronika Pařavová
 Dermatovenerologické oddělení
 Šumperská nemocnice, a. s.
 Nerudova 41
 787 52 Šumperk
 email: veronika.patavova@centrum.cz



Dermatologický univerzitní nadační fond podporuje již šestým rokem dermatovenerologii v České republice

- Poskytuje **stipendia** na pobyty na kožních pracovištích v německy mluvících zemích.
- Uděluje **ceny za nejlepší publikace roku** v časopisu *Čs. dermatologie*.
- Sponzoruje **Bartákovu cenu**.
- **Podporuje časopis** Česko-slovenská dermatologie a Českou dermatovenerologickou společnost ČLS JEP.
- **Financuje vzdělávání** v dermatovenerologii (kurzy, odborná setkání).

Dermatologický univerzitní nadační fond
 partner českých dermatovenerologů



Arenberger Ettler Frey Resl