

# Dermatoskopie u kožní sarkoidózy

Drlik L.<sup>1</sup>, Pock L.<sup>2</sup>

<sup>1</sup>Dermatovenerologické oddělení, Šumperská nemocnice, a. s.  
přednosta prim. MUDr. Lubomír Drlik

<sup>2</sup>Dermatohistopatologická laboratoř Praha 8  
vedoucí doc. MUDr. Lumír Pock, CSc.

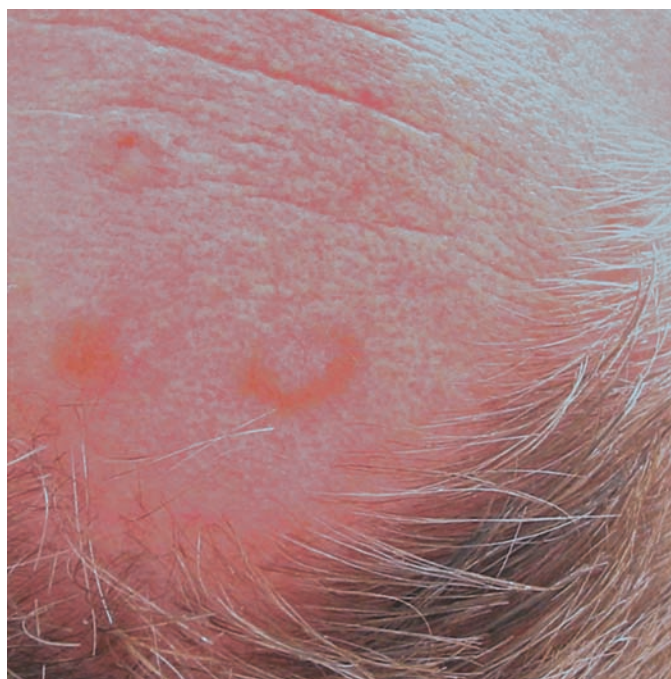
Čes-slov Derm, 87, 2012, No. 4, p. 152–153

## ÚVOD

Dermatoskopie granulomatózních dermatóz má omezený význam, není však bez zajímavostí. Dostatečné nahromadění granulomů, respektive velké granulomy a nekrobiotická ložiska v horních dvou třetinách koría se jeví dermatoskopicky jako světlehnědé, žlutohnědé nebo oranžové plochy. Prosvětlení těchto ložisek je usnadněno tím, že u většiny příslušných chorobných jednotek nejsou přítomny epidermální změny, které by granulomy zakrývaly. Na příkladu sarkoidózy bychom chtěli tuto problematiku demonstrovat.

## KAZUISTIKA

Lesník (53 let), hypertonik, trpící vertebrogenním algickým syndromem, byl v roce 2006 úspěšně léčen hydroxychlorochinem pro kožní sarkoidózu. Na jaře 2010 se dostavil k vyšetření s rostoucím útvarem na pravé straně čela (po exstirpaci byl histologicky verifikován basalioma solidum), současně byly na přední

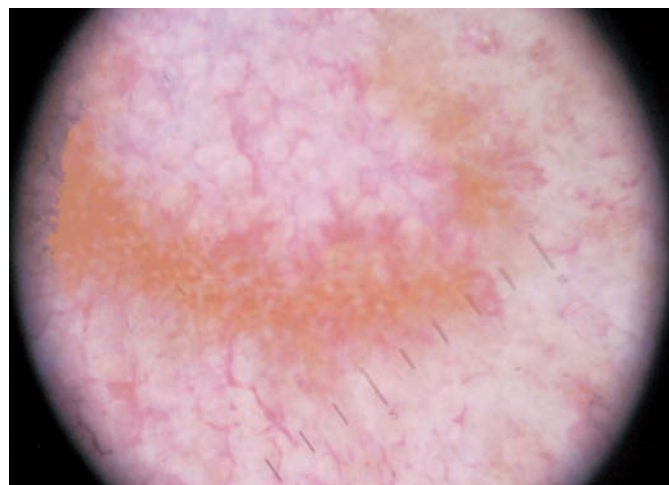


Obr. 1. Klinický nálezný

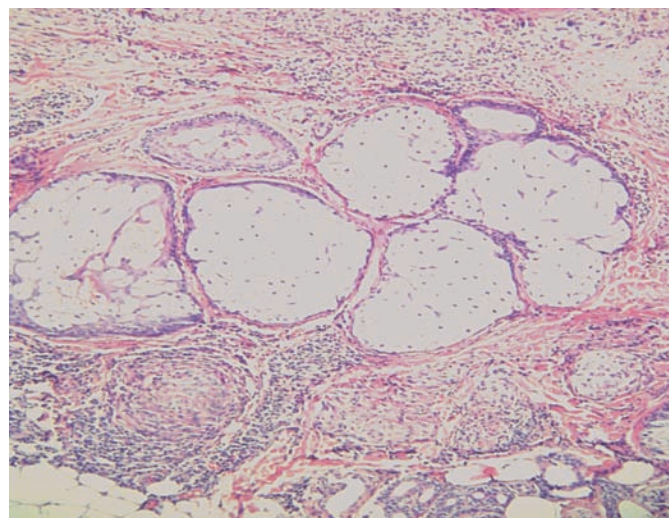
hranici vlasové a nad pravým spánkem nalezeny, údajně několik týdnů trvající, asymptomatické hnědavé makulózní homogenní a anulární projevy, které nejevily známky centrální atrofie. Uvedené útvary měly velikost do 15 mm v průměru (obr. 1).

### Dermatoskopický nálezný (obr. 2)

Dermatoskopicky byly viditelné difuzní žlutohnědé bezstrukturní plochy, při větším zvětšení jednotlivé hustě seskupe-



Obr. 2. Dermatoskopický nálezný kožní sarkoidózy



Obr. 3. Sarkoidální granulomy v koriu (HE, původní zvětšení 100krát)

né nazlátlé globule, lineární a pokroucené cévy v místech zbarvení, ale i mimo postiženou plochu. Bylo vysloveno podezření na recidivu kožní sarkoidózy.

#### Histologický nález (obr. 3)

Pod nezměněnou epidermis je nad i pod úrovní mazových žláz několik granulomů sarkoidálního typu s nevelkým lymfocytárním pláštěm.

#### Diagnóza

Kožní sarkoidóza.

Pacientovi byla při dalším vyšetření (CT plic, SACE) zjištěna současná plicní sarkoidóza, následovala úspěšná léčba celkově podávanými kortikosteroidy, během níž vymizely bez zanechání reziduálních změn v průběhu několika měsíců i kožní projevy.

#### DISKUSE

Kožní sarkoidóza může v důsledku klinického polymorfismu činit diagnostické obtíže. Tradiční vyšetření pomocí diaskopie ukazuje difuzní projevy charakteru jablečného žele [6]. Dermatoskopické vyšetření nalézá žlutavě nazlátlé průsvitné hrudky podobné zrnkům písku a/nebo žlutohnědé, případně světle oranžové homogenní zbarvení. Projevy mohou být provázeny výskytem lineárních cév rozdílného průměru [2, 4, 5]. Podobné nálezy jsou popisovány u lupus vulgaris – žlutavě zlaté pozadí s jemnými lokalizovanými teleangiektáziemi [1]. Literární údaje dermatoskopických nálezů kožní sarkoidózy jsou dosud velmi řídké, mají charakter prvotních nálezů čekajících na potvrzení ve větších souborech [2, 4, 5]. Stejně tak je tomu s nálezy u lupus vulgaris a kožní leishmaniózy. Difuzní světlehnědé (nikoliv ale žlutohnědé nebo oranžové) bezstrukturní plochy jsme našli také u perforujícího obrovskobuněčného elastolytického granulomu a necrobiosis lipoidica [3]. V obou těchto případech byly dalším zásadním nálezem prominující teleangiektázie. Jejich hodnocení v lézích však musí vzít v úvahu přirozené pozadí u starších lidí, u kterých jsou fyziologickým jevem, a tedy srovnávat jejich tvar a četnost s okolní kůží.

#### ZÁVĚR

Dermatoskopické vyšetření je u granulomatózních a nekrobiotických onemocnění užitečnou, i když ne suverénní metodou. Hnědavé nebo žlutohnědé či oranžové difuzní zbarvení může vést k podezření na onemocnění chorobou z těchto skupin, jejich vzájemné odlišení však většinou nemožné. Dermatoskopický nález kožní sarkoidózy v naší odborné literatuře dosud nebyl publikován.

#### LITERATURA

- BRASIELLO, M., ZALAUDEK, I., FERRARA, G, et al.: Lupus Vulgaris: A New Look at an Old Symptom – The Lupoma Observed with Dermoscopy. *Dermatology*, 2009, 218, p. 172–174.
- PELLICANO, R., TIODOROVIC-ZIVKOVIC, D., GOURHANT, J. Y. et al.: Dermoscopy of cutaneous sarcoidosis. *Dermatology*, 2010, 221, 1, p. 51–54.
- POCK, L., FIKRLE, T., DRLÍK, L., ZLOSKÝ, P. *Dermatoskopický atlas*. 2. vyd., Phlebomedica: Praha, 2008, s. 124–125. ISBN 978-80-901298-5-6.
- TORRES, F., TOSTI, A., MISICIALI, C., LORENZI, S.: Trichoscopy as a clue to the diagnosis of scalp sarcoidosis. *Int. J. Dermatol.*, 2011, 50, 3, p. 358–361.
- VAZQUEZ-LOPEZ, F., PALACIOS-GARCIA, L., GOMEZ-DIEZ, S., ARGENTIANO, G.: Dermoscopy for Discriminating Between Lichenoid Sarcoidosis and Lichen Planus. *Arch. Dermatol.*, 2011, 147, 9, p. 1130.
- WOLFE, K., GOLDSMITH, L. A., KATZ, S. I.: *Fitzpatrick's Dermatology in general medicine*, 7th ed., McGraw Hill Comp. 2008, p. 1484–1493. ISBN 978-0-07-146690-5.

*Do redakce došlo dne 12. 7. 2012.*

*Kontaktní adresa:  
Prim. MUDr. Lubomír Drlík  
Dermatovenerologické oddělení  
Šumperská nemocnice, a. s.  
Nerudova 41  
787 52 Šumperk  
e-mail: drlik@nemspk.cz*