

Klinicko-patologické aspekty tzv. pendulujícího mäkkého fibrómu

Szép Z.^{1, 2, 3, 4}, Rychlý B.¹

¹CYTOPATHOS, spol. s r. o., laboratórium bioptickej a cytologickej diagnostiky, Bratislava, vedúci spoločnosti doc. MUDr. Dušan Daniš, CSc.

²Kožné oddelenie, konzultačná a bioptická ambulancia, Nemocnica sv. Michala, Bratislava, vedúci oddelenia prim. MUDr. Lubomír Zaujec

³Katedra dermatovenerológie Lekárskej fakulty Slovenskej zdravotníckej univerzity, Bratislava, vedúca katedry doc. MUDr. Klaudia Kolibášová, PhD., mim. prof.

⁴Katedra patologické anatomie Lékařské fakulty Univerzity Karlovy v Plzni, vedoucí katedry prof. MUDr. Michal Michal

SÚHRN

Klinicko-patologické aspekty tzv. pendulujícího mäkkého fibrómu

Pendulujúce fibrómy sú mäkké, stopkaté výrastky, ktoré sú u nás najčastejšie odstraňované metódou elektrokauterovej shave-excízie. Odstránené výrastky však často nie sú odosielané na histopatologickú diagnostiku, pričom sa pod klinickým obrazom mäkkých stopkatých výrastkov môžu skrývať rôzne klinicko-patologické jednotky. V uvedenej práci sme histologicky vyšetrili 100 polypoidných stopkatých lézií, ktoré boli odstránené elektrokauterom a odoslané na mikroskopické vyšetrenie s klinickou diagnózou pendulujúceho mäkkého fibrómu. Histologickým vyšetrením sme zistili, že 45 prípadov (45 %) tvorili intradermálne melanocytové névy, 32 prípadov (32 %) fibroepitelové polypy, 13 prípadov (13 %) kapilárne hemangiómy, 5 prípadov (5 %) neurofibrómy, 3 prípady (3 %) lipómy/fibrolipómy a 2 prípady (2 %) seborrhoické keratózy. V prípade intradermálnych melanocytových névov 38 prípadov (84,4 %) bolo odstránených inkompletne, tzn. že po vysokej elektrokauterovej shave-excízii stopky časť névu pri báze ostalo v koži. V článku autori diskutujú o bezpečnosti, resp. rizikosti inkompletného odstránenia pendulujúcich intradermálnych névov elektrokauterom a o potrebe zmeny metodiky tohto výkonu s odstránením aj bazálnych častí prejavu pod stopkou, formou hlbšej shave-excízie.

Kľúčové slová: pendulujúce polypoidné lézie – intradermálne melanocytové névy – fibroepitelové polypy – elektrokauter – shave-excízie

SUMMARY

Clinical Pathological Aspects of Pendulating Soft Fibroma

Pendulating fibromas are soft pedunculated processes usually treated by electrocautery shave-excision. Often no histopathological examination is done thus different clinical-pathologic entities might be hidden under the clinical picture of pendulating fibroma. We histologically examined 100 polypoid pendulating lesions clinically diagnosed as soft pendulating fibroma. 45 cases (45%) represented intradermal melanocytic nevi, 32 cases (32%) were fibroepithelial polyps, 13 cases (13%) capillary hemangiomas, 5 cases (5%) seborrheic fibromas, 3 cases (3%) lipomas/fibrolipomas and 2 cases (2%) represented seborrheic keratoses. 38 (84.4%) of intradermal melanocytic nevi were not totally removed, part of the nevus base remained in the skin after superficial electrocautery shave-excision. Authors discuss the safety/risk of incomplete excision of pendulating intradermal nevi by electrocautery and necessity to perform deeper shave excision to remove the basal part of the lesions.

Key words: pendulating polypoid lesions – intradermal melanocytic nevi – fibroepithelial polyps – electrocautery – shave-excision

ÚVOD

Tzv. pendulujúce fibrómy sú väčšinou malé, mäkké, stopkaté výrastky, ktoré sa vyskytujú solitárne alebo mnohopočetne – obrázok 1 [2, 14]. Pre dermatológov sú dobre známymi klinickými jednotkami. Patria medzi najčastejšie lézie odstraňované v ambulanciách dermatológov a korektívnych dermatológov. V liečbe sa môže používať kryoterapia, ablačné lasery (CO₂ laser) a v prípade väčších lézií aj skalpelová excízia [14, 19]. V zahraničí sa skúšajú aj iné metodiky (adhesívne náplaste, pinzety) [8, 18]. Jednou z najčastejšie používaných liečebných modalít u nás je *elektrokauterové odstránenie* výrastkov metódou tzv. vysokej shave-excízie.

Odstránené výrastky však veľmi často *nie sú odosielené na histopatologickú diagnostiku*. Jedným z možných dôvodov môže byť všeobecná predstava dermatológov, že ide o tzv. mäkké fibrómy – tj. benigne väzivové tkanivo. Dermatopatologická skutočnosť je však iná: pod klinickým obrazom mäkkých stopkatých výrastkov sa môžu skrývať rôzne klinicko-patologické jednotky [16]. Z uvedenej skutočnosti vyplývajú dve konzekvencie: jednak by to malo byť podnetom na rutinné odosielanie odstránených výrastkov na histopatologické vyšetrenie, okrem toho by to malo viesť aj k úvahe o zmene metodiky elektrokauterovej shave-excízie.

V našej rutínnej biptickej praxi v laboratóriu denne vidíme vzorky odosielené dermatológmi na mikroskopickú diagnostiku s charakteristickým opisom a klinickou diagnózou pendulujúceho fibrómu, pričom výsledná histologická diagnóza je často diametrálne odlišná. Takisto prvý z autorov vo vlastnej klinickej a histopatologickej praxi narazil na rovnaký problém. V tejto práci sme sa preto podujali preskúmať histologické nálezy skrývajúce sa pod klinickým obrazom pendulujúceho fibrómu a chceli by sme upozorniť dermatologickú verejnosť na rozmanitosť mikroskopických nálezov.

SÚBOR A METODIKA

Do súboru sme zaradili 100 neselektovaných prípadov – tj. mikroskopických preparátov. Zaradili sme len tie vzorky, u ktorých na histologickej sprievodke klinik uviedol diagnózu pendulujúceho fibrómu. Počet 100 vzoriek sme zvolili preto, lebo tento počet už umožňuje získať prakticky použiteľný prehľad výskytu rôznych klinicko-patologických jednotiek a uľahčuje percentuálne vyjadrenie ich výskytu. Biopický materiál pochádzal od dospelých, priemerný vek súboru bol 32 rokov. V súbore boli vzorky od 30 mužov a od 54 žien, lebo od niektorých pacientov pochádzalo aj viacero vzoriek.

Preparáty boli pripravené rutinným spracovaním kožných výrastkov, ktoré boli odstránené elektrokauterovou shave-excíziou v ambulanciách dermatológov a korek-

tívnych dermatológov a odoslané k nám na histopatologické vyšetrenie. Mikroskopické preparáty z biopického materiálu boli pripravené štandardnou laboratórnou metodikou a farbené hematoxylínom-eozínom. Vzorky sme hodnotili svetelným mikroskopom firmy Olympus CX40RF200. Výsledky sme usporiadali podľa diagnóz a ich výskyt sme vyjadrili v absolútnych číslach aj v percentách (vďaka tomu, že sa súbor skladal zo 100 prípadov, oba spôsoby vyjadrenia majú rovnakú číselnú hodnotu).

VÝSLEDKY

Pri histopatologickom hodnotení preparátov sme dospeli k nasledujúcim výsledkom (diagnózy sme usporiadali podľa frekvencie výskytu):

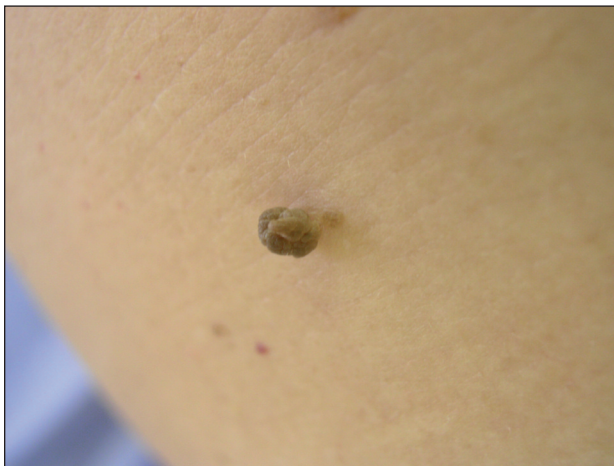1. Intradermálne melanocytové névy: 45 prípadov (45 %)
2. Fibroepitelové polypy: 32 prípadov (32 %)
3. Kapilárne hemangiómy: 13 prípadov (13 %)
4. Neurofibrómy: 5 prípadov (5 %)
5. Lipómy/fibrolipómy: 3 prípady (3 %)
6. Seboroické keratózy: 2 prípady (2 %)

Zaujímavé boli údaje týkajúce sa kompletnosti odstránenia lézií. V prípade intradermálnych melanocytových névov 38 prípadov (84,4 %) bolo odstránených inkompletne, tzn. že po vysokej shave-excízii nad bázou stopky línia kauterového rezu zasahovala do névu. Úplnosť resekcie v prípade fibroepitelových polypov bolo problematické posúdiť, malo to však malý praktický význam. U 5 prípadov (38,4 %) kapilárnych hemangiómov, u troch prípadov neurofibrómov a vo všetkých prípadoch pendulujúcich lipómov a seboroických keratóz sa jednalo o inkompletné shave-excízie.

DISKUSIA

Tzv. pendulujúce fibrómy sú väčšinou malé, mäkké, stopkaté výrastky (obr. 1). Majú rôznu farbu: sú farby kože, ružovkasté alebo hnedo až čierne pigmentované. Ich povrch je hladký alebo nariasený. Veľkosť lézií môže kolísať od niekoľkých milimetrov až k centimetrovým rozmerom. Sú solitárne alebo mnohopočetné. Typickými predilekčnými lokalizáciami sú krk, axilly, inguíny, plochy pod prsníkmi, zriedkavejšie sa môžu vyskytovať aj inde, hlavne na trupe [2].

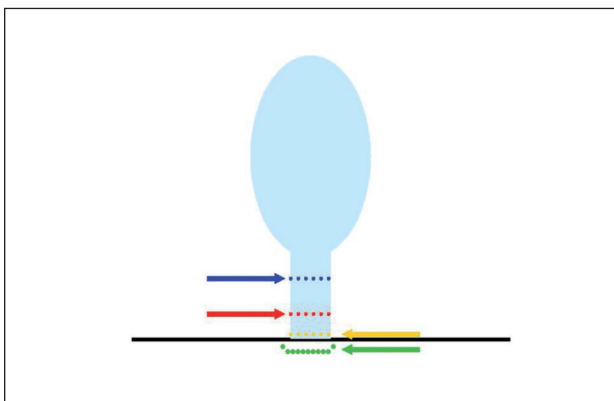
Spôsoby liečby môžu byť rôzne [8, 14, 18, 19]. Solitárne väčšie lézie môžu byť excidované metódou klasickej skalpelovej excízie. Mnohopočetné, drobné pendulujúce útvary sa neraz ošetrujú plošnou kryalizáciou alebo ablačnými laserami. Častou formou liečby je aj elektrokauterizácia výrastkov – buď formou kompletnej deštrukcie menších lézií, alebo použitím metodiky elektrokauterovej shave-excízie, pri ktorej sa “prepáli” stopka



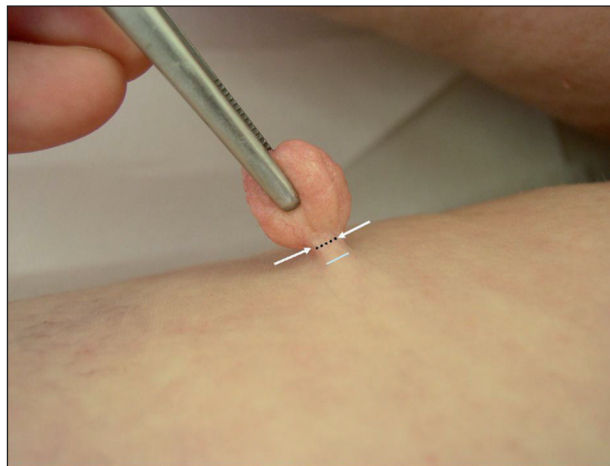
Obr. 1. Klinický obraz pendulujúcich lézií

výrastku. Kauterový rez je možné viesť v rôznej výške stopky v porovnaní s okolitou zdravou kožou (obr. 2). Šanca na kompletne odstránenie lézie sa zvyšuje, ak je rez vedený hlbšie, pod úroveň okolitej kože. Kozmetický výsledok hojenia však môže byť horší v porovnaní s metodikou, pri ktorom sa rez vedie cez stopku výrastku. Tlak na lekárov zo strany pacientov, aby výsledky zhojenia rán boli čo najpriaznivejšie, je v súčasnosti veľmi veľký. Používajú sa preto vysoké formy kauterových shave-excizií, pri ktorých sa rez vedie cez stopku lézie nad úrovňou okolitej kože, a to v rôznej výške. Na základe prezentovaných prednášok a diskusií na kongresoch, ale hlavne po osobnej diskusii s korektívnymi dermatológmi nám bol objasnený najčastejší spôsob realizácie odstránenia pendulujúcich výrastkov v našich ambulanciách. Prejavy sú uchopené pinzetou, bez napnutia stopky. Následne je rez vedený cez stopku nad úrovňou okolitej kože (obr. 3). Po výkone ostáva dolná časť stopky pripojená ku koži, kde sa nechá voľne zaschnúť. Iní dermatológovia ešte opatrne dodatočne „dokauterizujú“ ostávajúcu časť stopky. Hlboké formy kauterizácie s odstránením kože pod stopkou sa málokedy praktizujú.

Opísaný spôsob kauterizácie dáva dobré kozmetické výsledky. Navyše tu chýba pocit potreby opatrnosti vzhľadom



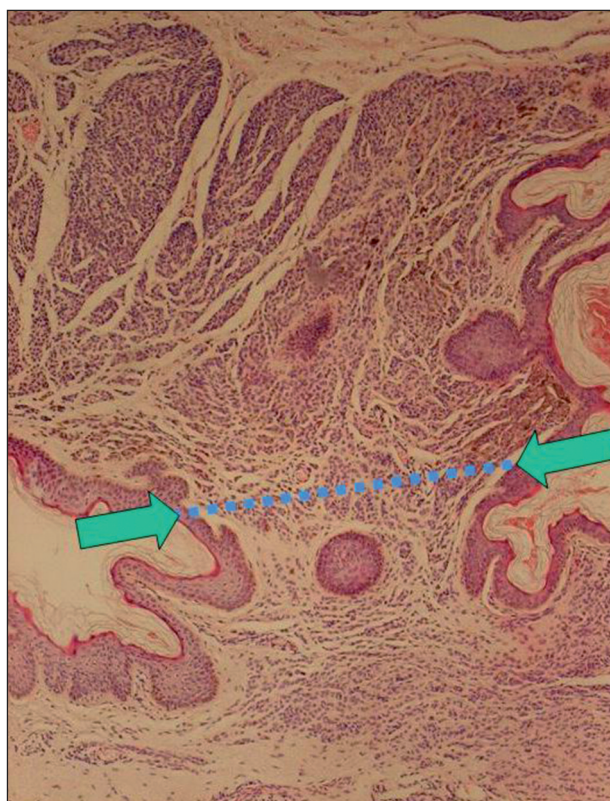
Obr. 2. Rôzne výšky vedenia shave-excízneho rezu pri odstraňovaní pendulujúcich útvarov



Obr.3. Metóda vysokej elektrokauterovej shave-excízie

dom k tomu, že všeobecné dermatologické povedomie stotožňuje pendulujúce výrastky automaticky s histologickým nálezom „fibrómu“. Ako sme však videli, v histologických nálezoch prevažujú intradermálne melanocytové névy.

Z uvedenej metodiky kauterizácie vyplývajú aj naše zistenia ohľadom kompletnosti, resp. inkompletnosti, odstránenia prejavov. Ako sme videli, prevažná väčšina intradermálnych melanocytových névov bola odstránená inkompletne. V mieste excíznej línie sa nachádzali výrazné hniezda névocytov (obr. 4). Z toho vyplýva fakt, že



Obr. 4. Pendulujúci intradermálny melanocytovej névus (HE, 40x): reziduum névu (→) pod líniou rezu (modelová situácia na kompletne odstránenom néve)

spodná časť névu pod líniou resekcie stopky ostala v koži v traumatizovanom stave (termická, elektrická a mechanická traumatizácia), a to jednak v dolnej časti stopky, ale často aj v koži pod stopkou (podľa mikroskopického nálezu odoslanej lézie). Na druhej strane je ale treba vziať do úvahy aj klinickú realitu, že v mnohých prípadoch sa po primárnom odstránení pendulujúcej lézie shave-excíziou následne použije elektrokauter ešte k sekundárnemu, dodatočnému ošetreniu spodiny. Pravdepodobne časť takto odstránených pendulujúcich névov je kompletne deštruovaná a nezanecháva za sebou reziduálny névus. Presnú odpoveď na túto otázku by mohlo priniesť len histologické vyšetrenie spodiny pod pendulujúcou léziou. Takéto štúdie sme však v literatúre nenašli. Taktiež u kapilárnych hemangiómov asi polovica prípadov bola nedostatočne odstránená. Podobná bola situácia aj v prípade neurofibrómov, lipómov/fibro-lipómov a seboroických keratóz.

Z pohľadu klinickej dermatológie sa vynára **otázka rizikovosti** takýchto **výkonov** vzhľadom k tomu, že najčastejším nálezom boli intradermálne melanocytové névy a prevažná väčšina z nich bola inkompletne odstránená a súčasne traumatizovaná. V dermatochirurgickej praxi pri realizácii skalpelových excízií sa tradične kladie veľký dôraz na kompletnosť excízie a v prípade nedostatočného odstránenia névu sa odporúča reexcízia [4, 21]. Taktiež v onkodermatologickej praxi sa poučujú pacienti v tom zmysle, že sa majú vyvarovať akejkoľvek traumatizácii pigmentových melanocytové névov. Neodporúčajú sa ani laserové výkony na týchto léziách. Na druhej strane zasa pri horeopísanej metodike elektrokauterových shave-excízií stopkatých névov sa porušujú obidve odporúčania: vzniká traumatizácia névov, ktoré sú zároveň inkompletne odstraňované. Možno teda položiť otázku: je to rizikový výkon? V dostupnej odbornej literatúre sme nenašli žiadnu prácu, ktorá by sa venovala problematike rizikovosti elektrokauterových korektívnych výkonov z pohľadu vývoja malígneho melanómu. Niektorí autori sa venovali významu mechanickej traumatizácie névov len vo všeobecnosti [10, 22]. Troyanova vo svojej práci našla zvýšenie rizika vzniku kožného malígneho melanómu po traumatizácii benígnych pigmentových névov [22]. Zvýšenie však bolo nesignifikantné a platilo len pre chronickú traumatizáciu, nie pre akútnu traumu. Kaskel vo svojej práci, venujúcej sa tiež tejto problematike, vylučuje traumatizáciu ako etiologický faktor rozvoja malígneho melanómu [10]. Potenciálnu rizikovosť však napriek tomu pripúšťa veľká časť autorov [4, 19]. V metodike odstraňovania melanocytové névov tiež nepanuje zhoda. Niektorí autori striktnie trvajú na skalpelovej excízii a v prípade inkompletnej excízie aj na reexcízii zvyškov névu [4]. Iní klinici podľa zahraničných prác rutinne používajú priebojníkové excízie alebo shave-excízie dokonca aj pri odstraňovaní dysplastických névov [1, 9], pričom nepovažujú za dôležitú ani reexcíziu v prípade pozitívnych okrajov [9]. Podobne veľkorysý bol aj prístup amerických dermatopatológov: v štúdiu Sellheyera sa len

asi tretina dermatopatológov vyjadrila ku kompletnosti excízie melanocytové névov v histologickej diagnostickej správe [21].

Vzhľadom k tomu, že elektrokauterizácia stopkatých prejavov sa praktikuje vo veľkom rozsahu všade na svete a predpokladane medzi týmito prejavmi sa vo veľkom počte vyskytujú intradermálne pigmentové névy, pravdepodobne by sa objavili publikácie opisujúce zvýšenú frekvenciu rozvoja melanómu po traumatizácii névov týmito výkonmi. Tieto publikácie však podľa našich vedomostí chýbajú. Pravdepodobne tak elektrokauterová traumatizácia névov nie je faktorom, ktorý by podporoval rozvoj malígneho melanómu. Je potom na mieste a je skutočne potrebná zvýšená opatrnosť v prípade odstraňovania melanocytové névov inými metódami (inkompletne skalpelové excízie a laserové výkony) a ochrana névov pred traumatizáciou?

Okrem uvedených úvah o eventuálne možnom riziku malígnej transformácie zvyškov traumatizovaného intradermálneho melanocytové névu, ktoré ostali v koži pod stopkou odstránenej lézie, musíme mať na zreteli aj ďalšie možné skutočnosti, ktoré sú tiež argumentom pre histologické vyšetrenie odstránených pendulujúcich lézií. Prvou skutočnosťou je, že vyčnievajúci pendulujúci útvar môže byť *a priori* klinicky **nerozpoznaným malígnym melanómom**. Polypoidné melanómy boli opakovane opísané a niektorí autori ho nepovažujú za raritný nález [12, 20]. Druhou skutočnosťou je, že vyčnievajúci pendulujúci útvar môže byť histologicky benígnym intradermálnym pigmentovým névom, ale v jeho stopke či pod stopkou už môže byť prítomný melanóm, ktorý pri metodike vysokej shave-excízie zostane v koži bez toho, aby bol mikroskopicky vyšetrený a diagnostikovaný. Cohen [4] vo svojej štúdiu uvádza 0,5% výskyt melanómu v reexcidovaných zvyškoch pôvodne inkompletne odstráneného névu, ktorý bol po prvotnom odstránení histologicky diagnostikovaný ako névus. Opakovane bol opísaný aj *bazocelulárny karcinóm* a *spinocelulárny karcinóm* rozvíjajúci sa vo fibroepitelovom polype [7, 17], ale aj primárne bazaliómy imitujúce fibroepitelové polypy [16].

Tretím problémom môže byť, že v mieste elektrokauterového odstránenia pendulujúceho intradermálneho névu sa môže neskôr **rozvinúť tzv. rekurentný névus**, ktorého histologické odlišenie od melanómu môže byť veľmi problematické. Práve pre túto podobnosť zaviedli Kornberg a Ackerman názov pseudomelanoma [6, 13, 15], ktorý však moderná literatúra neodporúča ďalej používať a nahrádza ho termínom rekurentný névus [11]. Rekurentné névy môžu vzniknúť po mechanických aj elektrokauterových shave-excíziách a sú častejšie po inkompletnom odstránení dysplastických névov. Môžu však vzniknúť aj po nebiopickéj traumatizácii névu: chronickej iritácii [15] alebo po laserovom výkone [6]. Cohen po inkompletnom odstránení dysplastických névov metódou shave-excízie zistil rekurenciu v 22 % prípadov, kým pri skalpelových excíziách to bolo 10,5 % [4]. Breuninger pri shave-excízii névov zistil 18,1% rekurenciu oproti 6% pri

skalpelovej excízií [3]. Aj v prípade laserových výkonov bolo mikroskopicky dokázané, že névové bunky v strednej a dolnej derme nie sú eliminované a prežijú laserové trauma s neznámym potenciálom pre malígnu transformáciu z dlhodobého hľadiska [19]. Navyše, aj po laserových výkonoch bol opísaný jav rekurentného névu [5, 6]. Regredujúci melanóm a rekurentný névus môžu vykazovať prekrývajúce sa histologické zmeny, preto má v ich odlíšení obrovský význam korelácia mikroskopického nálezu s klinickými nálezmi a anamnestickým údajom predchádzajúceho odstránenia névu a okrem toho aj spätné opakované histologické vyšetrenie pôvodne odstránenej lézie [11]. V prípade, že primárne odstránená lézia nebola odoslaná na histologické vyšetrenie, môžu nastať problémy s diagnostikou druhotne excidovanej lézie: so zaradením k jednotke rekurentného névu alebo melanómu v regresii. Pre pacienta to môže mať vážne následky a pre klinika forenznú dôsledky.

Dôležitou pomocou by bola spoľahlivá klinická a dermatoskopická diagnóza pendulujúcej lézie, lebo podľa toho by sa mohla voliť vhodná metóda odstránenia výrastku, resp. v prípade shave-excízie jej hĺbka. Bohužiaľ však podľa našich skúseností klinický a dermatoskopický obraz poskytuje málo údajov na presnú diagnózu pendulujúcich lézií. Tomu nasvedčuje aj fakt, že je viditeľná diskrepancia medzi klinickými diagnózami dermatológov uvedenými na histologickej sprievodke a medzi skutočnými mikroskopickými nálezmi. V klinickom obraze pendulujúci pigmentový névus môže imitovať pigmentovaný fibroepitelový polyp, pendulujúci malígný melanóm, trombotizovaný kapilárny hemangióm alebo seboroickú keratózu a naopak. Nepigmentovaná pendulujúca lézia farby kože alebo ružovkastej farby môže byť nepigmentovaným intradermálnym melanocytovým névom, fibroepitelovým polypom, kapilárnym hemangiómom, neurofibrómom alebo fibrolipómom. *Histopatologické vyšetrenie je preto kľúčovou metódou ich diagnostiky, ktorá zároveň poskytuje klinikovi aj forenznú ochranu.*

ZÁVER

Kým výskumné práce nedajú jednoznačnú odpoveď na otázku rizikovosti poškodenia intradermálnych melanocytových névov elektrokauterovými shave-excíziami a inými dermatochirurgickými a laserovými výkonmi na podklade rozsiahlych štúdií, myslíme si, že je bezpečnejšie dodržiavať prísnejší prístup pri odstraňovaní melanocytových névov a trvať na kompletnej excízií prejavov. Malo by to však platiť aj v prípade elektrokauterom odstraňovaných stopkatých névov. To však nutne prináša so sebou potrebu zmeny metodiky kauterizácie týchto lézií, ktoré by mali byť odstraňované aj s malým kúskom zdravej kože pod stopkou. Môže to však viesť k horším kozmetickým výsledkom hojenia povýkonových rán.

V prípade väčších lézií je vhodné zvážiť eventuálne odstránenie prejavu malou skalpelovou excíziou. Pri odstraňovaní drobných výrastkov elektrokauterom obvykle dochádza k ich úplnej deštrukcii a histologické vyšetrenie tak nie je možné. V prípade väčších pendulujúcich lézií však histologické vyšetrenie považujeme za potrebné z nasledujúcich dôvodov:

- a) na presnú diagnostiku povahy lézie – ako sme videli, pendulujúce lézie môžu byť melanocytovými névami, melanómami aj bazaliómami;
- b) v prípade melanocytovej afekcie na zistenie, či bola lézia kompletne odstránená, lebo v prípade eventuálneho rekurentného névu bezpečné odlíšenie od melanómu je výrazne uľahčené;
- c) v prípade suspektnej lézie na zváženie eventuálnej reexcízie spodiny na vylúčenie začínajúceho melanómu.

V prospech histologického vyšetrenia pendulujúcich lézií argumentuje aj McKee et al. [17]. Hore uvedené dôvody sú v súlade s *lege artis* medicínou a navyše poskytujú klinikovi aj forenznú ochranu.

LITERATÚRA

1. ARMOUR, K., MANN, S., LEE, S. Dysplastic naevi: to shave, or not to shave? A retrospective study of the use of the shave biopsy technique in the initial management of dysplastic naevi. *Australas. J. Dermatol.*, 2005, 46, 2, p. 70–75.
2. BANIK, R., LUBACH, D. Skin tags: localization and frequencies according to sex and age. *Dermatologica*, 1987, 174, 4, p. 180–183.
3. BREUNINGER, H., GARBE, C., RASSNER G. Shave excision of melanocytic nevi of the skin: indications, technique, results. *Hautarzt*, 2000, 51, 8, p. 575–580.
4. COHEN, L. M., HODGE, S. J., OWEN, L. G. et al. Atypical melanocytic nevi. Clinical and histopathologic predictors of residual tumor at reexcision. *J. Am. Acad. Dermatol.*, 1992, 27, 5 Pt 1, p. 701–706.
5. DUMMER, R. About moles, melanomas, and lasers: the dermatologists' schizophrenic attitude toward pigmented lesions. *Arch. Dermatol.*, 2003, 139, 11, p. 1405–1406.
6. DUMMER, R., KEMPF, W., BURG, G. Pseudo-melanoma after laser therapy. *Dermatology*, 1998, 197, 1, p. 71–73.
7. FRANKEL, K. A. Basal cell carcinoma arising in a fibroepithelial polyp. *J. Am. Acad. Dermatol.*, 1993, 29, 6, p. 1059–1060.
8. FREDRIKSSON, C. H., ILIAS, M., ANDERSON, C. D. New mechanical device for effective removal of skin tags in routine health care. *Dermatol. Online J.*, 2009, 15, 2, p. 9.
9. GOODSON, A. G., FLORELL, S. R., BOUCHER, K. M. et al. Low rates of clinical recurrence after biopsy of benign to moderately dysplastic melanocytic nevi. *J. Am. Acad. Dermatol.*, 2010, 62, 4, p. 591–596.
10. KASKEL, P., KIND, P., SANDER, S. et al. Trauma and melanoma formation: a true association? *Br. J. Dermatol.*, 2000, 143, 4, p. 749–753.
11. KING, R., HAYZEN, B. A., PAGE, R. N. et al. Recurrent nevus phenomenon: a clinicopathologic study of 357 cases

- and histologic comparison with melanoma with regression. *Mod. Pathol.*, 2009, 22, 5, p. 611–617.
12. KNEZEVIC, F., DUANCIC, V., SITIC, S. et al. Histological type of polypoid cutaneous melanoma II. *Coll. Antropol.*, 2007, 31, 4, p. 1049–1053.
 13. KORNBORG, R., ACKERMAN A. B. Pseudomelanoma. Recurrent melanocytic nevus following partial surgical removal. *Arch. Dermatol.*, 1975, 111, 12, p. 1588–1590.
 14. KRUPASHANKAR, D. S. et al. Standard guidelines of care: CO₂ laser for removal of benign skin lesions and resurfacing. *Indian. J. Dermatol. Venereol. Leprol.*, 2008, 74, Suppl, p. S61–67.
 15. LANGEL, D. J., WHITE, W. L. Pseudomelanoma after non-biopsy trauma – expanding the spectrum of persistent nevi. *J. Cutan. Pathol.*, 2000, 27, p. 562.
 16. LORTSCHER, D. N., SENGELMANN, R. D., ALLEN, S. B. Acrochordon-like basal cell carcinomas in patients with basal cell nevus syndrome. *Dermatol. Online J.*, 2007, 13, 2, p. 21.
 17. MCKEE, H. Ph. et al. *Pathology of the skin with clinical correlations*. 3.vyd., Elsevier Mosby, 2005, p.1708–1709. ISBN 9780323036726.
 18. MUKHTAR, M. Surgical pearl: tissue forceps as a simple and effective instrument for treating skin tags. *Int. J. Dermatol.*, 2006, 45, 5, p. 577–579.
 19. REDA, A. M., TAHA, I. R., RIAD, H. A. Clinical and histological effect of a single treatment of normal mode alexandrite (755nm) laser on small melanocytic nevi. *J. Cutan. Laser Ther.*, 1999, 1, 4, p. 209–215.
 20. SHAW, H. M., THOMPSON, J. F. Polypoid melanoma is not rare. *Br. J. Dermatol.*, 1996, 135, 2, p. 333–334.
 21. SELLHEYER, K., BERGFELD, W. F., STEWART, E. et al. Evaluation of surgical margins in melanocytic lesions: a survey among 152 dermatopathologists. *J. Cutan. Pathol.*, 2005, 32, 4, p. 293–299.
 22. TROYANOVA, P. The role of trauma in the melanoma formation. *J. BUON*, 2002, 7, 4, p. 347–350.

Do redakce došlo dne 19. 11. 2010.

Kontaktní adresa:

odb. as. MUDr. Zoltán Szép, PhD.

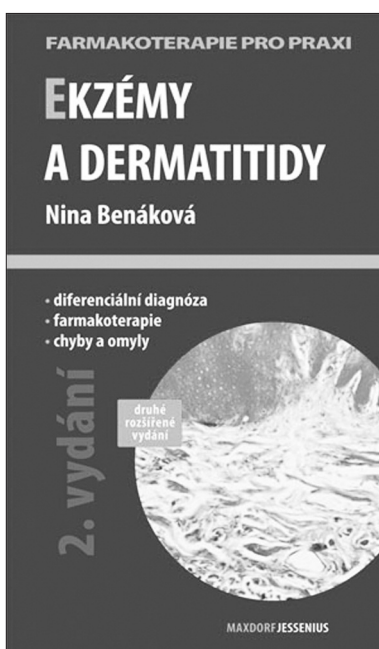
CYTOPATHOS, spol. s r. o.

Limbová 5

833 07 Bratislava

Slovenská republika

e-mail: szep@cytopathos.sk



EKZÉMY A DERMATITIDY, 2. VYDÁNÍ

Nina Benáková

Maxdorf 2009, 184 str., edice Farmakoterapie pro praxi / Sv. 36

Editor: Jan Hugo

ISBN: 978-80-7345-177-6

Cena: 195 Kč

Formát: 110 x 190 mm, brož.

Anotace:

Ekzémy a dermatitidy patří mezi nejčastější kožní choroby v ordinaci dermatologa, ale i praktického lékaře pro dospělé a děti. Mezi nejznámější, ale také terapeuticky nejnáročnější, patří atopická dermatitida, seboroická dermatitida, mikrobiální ekzém a statis dermatitida u chronické žilní insuficience. Z pohledu kožních chorob z povolání jsou to především kontaktně alergické či iritativní dermatitidy. V druhém aktualizovaném vydání zaměřeném na praxi jsou uvedeny základní diagnostické a diferenciálně diagnostické algoritmy, rozebrány zásady komplexní léčby a prevence, a podrobněji rozvedeny kapitoly zevní léčby – z kplementárních léčiv především emolienca a balneoterapie, z diferentních léčiv pak pravidla

a režimy léčby kortikosteroidy a lokálními imunomodulátory. V přehledu jsou uvedeny i další, méně obvyklé či výzkumné možnosti léčby.

Objednávky zasílejte e-mailem nebo poštou: Nakladatelské a tiskové středisko ČLS JEP, Sokolská 31, 120 26 Praha 2, fax: 224 266 226, e-mail: nts@cls.cz. Na objednávce laskavě uveďte i jméno časopisu, v němž jste se o knize dozvěděli.