

Difúzna reflexná spektrofotometria II Praktické aplikácie – pilotná štúdia

Soršáková-Trnovská K., Hegyi V.

Detská dermatovenerologická klinika LFUK a DFNSP v Bratislave,
prednosta: doc. MUDr. T. Danilla, CSc.

Súhrn

Difúzna reflexná spektrofotometria II

Praktické aplikácie – pilotná štúdia

Difúzna reflexná spektrofotometria je neinvazívna vyšetrovacia metóda založená na optických vlastnostiach kože. Použitie metódy v klinickej praxi je široké, najvýznamnejšie je jej využitie pri hodnotení erytémov rôzneho pôvodu, pigmentových lézií, porúch pigmentácie a pri vyhodnocovaní kožných fototypov a kožných testov.

Na našej klinike sme pomocou tejto metódy hodnotili absorpčné vlastnosti normálnej kože a kože s klinickými prejavmi vitiliga v experimentálnej skupine vybraných pacientov vo veku od 3 do 18 rokov života a vývoj cievnych malformácií u detí od novorodeneckého veku do 3 rokov života.

Experimentálnym difúznym reflexným spektrofotometrom sme merali nepostihnutú oblasť kože v axile u detských pacientov s fototypom II, III, V a VI. U každého pacienta sa hodnotili spektrálne krivky a z nich obsah a absorpčná charakteristika oxyhemoglobínu, deoxyhemoglobínu a melanínu. Druhou vyšetrovanou skupinou boli pacienti s poruchami pigmentácie, najmä s prejavmi vitiliga.

Následne sme sa zamerali na dermatologické choroby s klinickými prejavmi erytému, kde sme hodnotili pomocou spektrálnej absorpčnej krivky intenzitu erytematóznej zložky zápalovej reakcie a monitorovali vývoj cievnych malformácií, predovšetkým hemangiómov.

Difúzna reflexná spektrofotometria umožňuje zaraďovať pacientov medzi jednotlivé fototypy, umožňuje monitorovať morfológické zmeny hemangiómu s rastom dieťaťa, určuje množstvo chromofórov, hlavne oxyhemoglobínu v erytematóznych léziách, melanínu v normálnej koži a jeho nedostatok v hypopigmentovaných a depigmentovaných oblastiach kože a v neposlednom rade poskytuje informácie o cievnom prekrvení vyšetrovanej lézie. Podľa našich dát získaných opakovanou neinvazívnou spektrálnou analýzou v oblasti viditeľného svetla je možné predpokladať budúci vývoj hemangiómov v detskom veku a správne manažovať fototerapiu pacientov s vitiligom.

Kľúčové slová: spektrofotometer – chromofóry – hemangióm – vitiligo

Summary

Diffuse Reflectance Spectrophotometry II

Practical Applications – a Pilot Study

Diffuse reflectance spectrophotometry is a non-invasive method to investigate optical properties of the skin. This method has a wide clinical use in dermatology, especially, in evaluation of erythematous skin diseases, pigmented skin lesions, disorders of pigmentation and skin tests. We used this method to evaluate normal skin and skin with clinical features of vitiligo within a group of children in age from 3 to 18 years and haemangiomas within a group of neonates to 3. year-old infants. We measured reflected visible light from different areas of normal skin, depigmented skin and haemangioma and made a spectral analysis of data acquired.

Examinations with special probes are performed very quickly, in a non-invasive manner, and it is possible to repeat them more times without any discomfort or any negative impact on infants. This method helps to range patients into different phototype groups, gives unique opportunity to monitor morphological haemangiomas changes during growth of the infant, estimates amount of chromophores, mainly oxyhaemoglobine in erythematous lesions, melanin in normal skin, lack of this chromophore in hypopigmented and depigmented skin and determines blood perfusion in examined lesions. According to our data obtained by repeated non-invasive spectral analysis in visible light we can predict the future development of haemangiomas in childhood and manage phototherapy of vitiliginous skin.

Key words: spectrophotometer – chromophores – haemangioma – vitiligo

ÚVOD

Difúzna reflexná spektrofotometria je neinvazívna vyšetrovacia metóda založená na optických vlastnostiach kože a na interakcii svetelného žiarenia s kožou (1, 8, 12, 13). Pomocou spektrofotometra je možné zaznamenávať absorbované a spätne vyžiarené svetelné žiarenie (remitanciu) z kože a následne ho analyzovať. Získané dáta nám poskytujú cenné informácie o množstve jednotlivých chromofórov v koži (4, 5, 7, 10). V našej práci sme sa zamerali na hodnotenie množstva oxyhemoglobínu, redukovaného hemoglobínu a melanínu v koži. Teoretické informácie o tejto metóde, ako aj technické prevedenie spektrofotometra sme podrobnejšie opísali v predchádzajúcej práci (14).

METÓDA

Sledovali sme 32 detských pacientov vo veku od 3 do 18 rokov života so zdravou kožou, s poruchami pigmentácie a s cievnymi malformáciami. Intenzitu vyžiareného svetelného žiarenia z kože sme merali pomocou experimentálneho difúzneho reflexného spektrofotometra skonštruovaného v spolupráci so Slovenskou akadémiou vied v Bratislave. Zariadenie pracuje v oblasti viditeľného svetla, v rozmedzí vlnových dĺžok 330 až 775 nm.

Vytvorili sme 3 súbory pacientov. Prvý súbor tvorili 10-ti pacienti so zdravou, nepostihnutou kožou (bez patologických kožných eflorescencií) s fototypom II/III a dvaja pacienti s fototypom V a VI. Pacientov sme zaradili medzi jednotlivé fototypy podľa Fitzpatrickovej klasifikácie na základe anamnestických údajov o reakcii kože na pôsobenie slnečného žiarenia. Ďalší sledovaný súbor tvorili 10-ti pacienti s poruchami pigmentácie, prevažne s prejavmi vitiliga. V poslednom súbore sme sa zamerali na 10-tich pacientov s cievnymi malformáciami – hemangiómami.

So spektrofotometrom pracovali súbežne dvaja vyšetrujúci, vyšetrovaciu sondu aplikovali na kožu vždy len jeden z vyšetrujúcich, tak aby tlak na vyšetrovanú oblasť bol vždy konštantný. Pri meraniach boli zachované štandardné podmienky vyšetrovacej miestnosti. Pred meraním sme kalibrovali spektrofotometer na nulu, tzv. zero kalibrácia pomocou zero kalibračného boxu a na absolútnu bielu pomocou práškoveho substrátu, ktorý obsahoval síran bárnatý (14).

Pred vlastným meraním sa meracia oblasť očistila od nečistôt a mastnoty. Počas odmasťovania ojedinele došlo k podráždeniu kože a vzniku arteficiálneho erytému, preto pred každým meraním bolo potrebné počkať, kým sa meraná oblasť vrátila do pôvodného stavu. Vyšetrovacia sonda sa v pravom uhle a pod konštantným tlakom priložila ku kožnému povrchu a následne sa tou istou sondou snímalo vyžiarené svetlo z kože. U každého pacienta sme urobili celkovo 5 meraní z chorobného ložiska (cievnej

malformácie/depigmentovanej lézie) a 5 meraní okolitej nepostihnutej kože, ktorá nám slúžila ako porovnávací štandard. Následne sa hodnoty remitancií priemerovali a pomocou zabudovaného softwaru prepočítavali automaticky na hodnoty absorbancií pomocou nasledovnej matematickej rovnice:

$$A = \log 10 \frac{R_{\text{kožnej lézie}}}{R_{\text{nepostihnutej kože}}} \quad (1)$$

kde A označuje absorbanciu a R označuje remitanciu (13, 15, 16).

Pomocou programu Spekwin 32 verzia 1.70.5 b sme z nameraných absorbancií vo viditeľnej oblasti optického spektra, pri vlnových dĺžkach od 400 nm do 720 nm, vytvorili charakteristické spektrálne krivky a zaznamenávali ich do grafov.

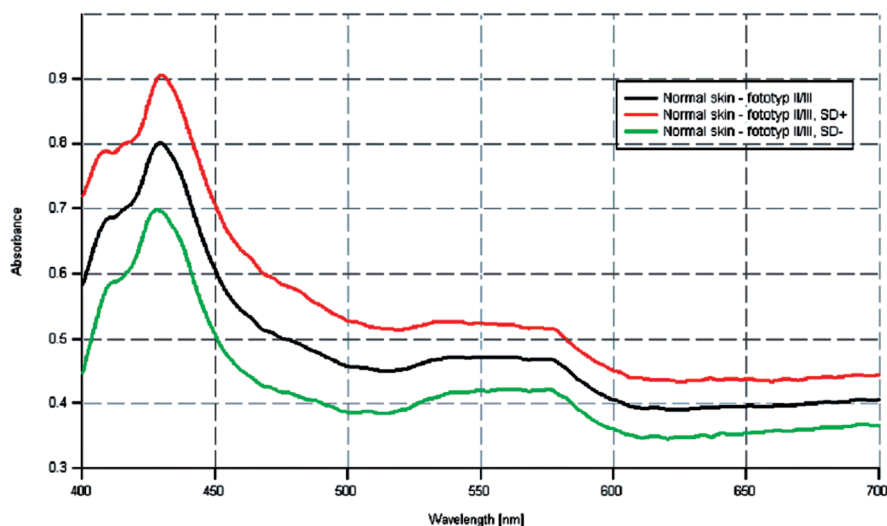
VÝSLEDKY

1. Skupina pacientov so zdravou kožou

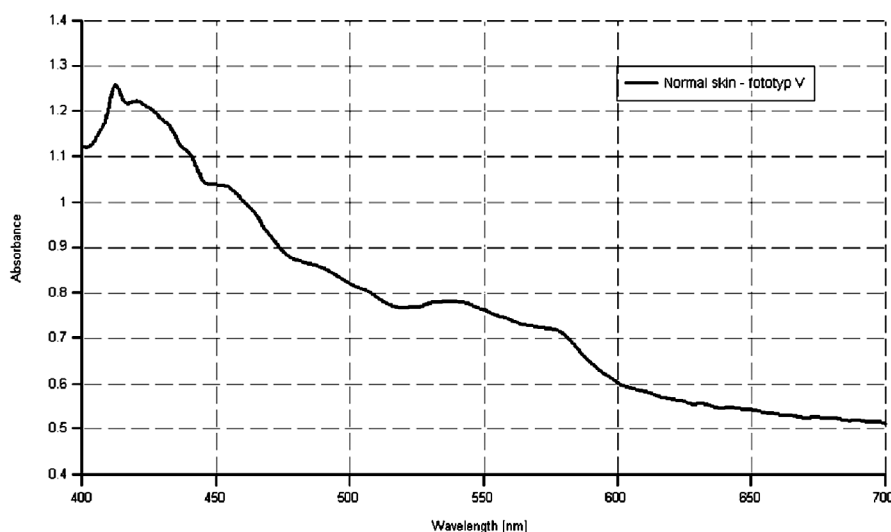
Obr. 1 zobrazuje spektrálne krivky skupiny 10-tich pacientov so zdravou kožou (dievčat a chlapcov), zaradených medzi fototypy II, III. U týchto pacientov sme si za vyšetrovanú oblasť zvolili axily, miesta relatívne najmenej vystavené arteficiálnemu slnečnému žiareniu. Z grafu je možné vidieť, že jednotlivé krivky majú klesajúcu tendenciu s absorpčnými maximami pre oxyhemoglobín pri 415 nm, 542 nm a 575 nm a absorpčnými maximami pre deoxyhemoglobín pri 430 nm, čo sa v grafe prejavuje miernym vyvýšením spektrálnej krivky. Amplitúda jednotlivých spektrálnych kriviek závisí od množstva chromofórov prítomných vo vyšetrovanej lézii. Absorpčné maximum pre melanín sú v UV oblasti (2, 3, 6, 11), ktorá v tomto grafe nie je zachytená. Dôležitejšie ako absorpčné maximum melanínu je v tomto prípade skôr celkový priebeh krivky, ktorý má klesajúci charakter so zvyšujúcimi sa vlnovými dĺžkami. So stúpajúcou vlnovou dĺžkou absorpcia svetelného žiarenia melanínom klesá a v oblasti vlnových dĺžok 620 až 720 nm pozorujeme len minimálnu absorpciu, priebeh spektrálnych kriviek je plochý. Pre pacientov s fototypom II/III je typický mierny pokles spektrálnych kriviek v oblasti viditeľného svetla (obr. 1).

Obrázok 2 sleduje priebeh spektrálnej krivky u pacientky s tmavšou farbou kože z Indonézie, fototypom V, má strmší charakter, absorpcia svetelného žiarenia melanínom je postrehnuteľná aj v oblasti od 620 do 720 nm, ktorá u belochov je veľmi nízka, takmer nulová. Lineárny priebeh krivky prerušujú vychýlenia v oblasti absorpčného maxima pre oxyhemoglobín pri vlnových dĺžkach 415, 542 a 575 nm (obr. 2).

Spektrálna krivka u pacientov s tmavou farbou kože, fototypom VI má najstrmší charakter, celkový priebeh poukazuje na vysokú absorpciu svetelného žiarenia melani-



Obr. 1. Priemer spektrálnych kriviek zdravej kože u skupiny pacientov s fototypom II/III a ich smerodajné odchýlky.



Obr. 2. Spektrálna krivka zdravej kože u pacientky s fototypom V.

nínom a to aj v oblasti 620 až 720 nm, v ktorej krivky u pacientov s fototypom II/III a V mali plochší priebeh. Toto pozorovanie svedčí pre vyšší obsah melanínu v koži u osôb s tmavou farbou pleti. Vrcholy spektrálnej krivky pozorujeme v oblasti absorpčného maxima pre bilirubín pri vlnovej dĺžke 460 nm a v oblasti absorpčného maxima pre deoxyhemoglobín pri 430 nm a 550 nm (obr. 3).

Obrázok 4 zvyrazňuje rozdiely medzi jednotlivými fototypmi, charakter spektrálnych kriviek, ich priebeh a prítomnosť množstva melanínu v koži. Zelenou farbou označená krivka u pacienta s fototypom VI, má najstrmší priebeh a poukazuje na najväčšie množstvo melanínu v koži. Červenou farbou označená krivka u pacientky s fototypom V vykazuje miernejší priebeh. Taktiež poukazuje na prítomnosť značného množstva melanínu v koži. Čiernou farbou je vyznačená krivka u pacienta s fototypom

II, priebeh krivky je výrazne plochý, množstvo melanínu v koži je len minimálne. Na základe množstva absorbovaného svetelného žiarenia melanínom, môžeme predpokladať prítomnosť určitého množstva melanínu v koži a zaradiť tak pacientov na základe farby kože do jednotlivých skupín.

Kvantitatívne hodnotenie melanínu je možné na základe amplitúd jednotlivých kriviek. Čím viac melanínu sa vo vyšetrovaných oblastiach nachádza, tým vyššiu amplitúdu vykazujú jednotlivé spektrálne krivky. Najvyššiu amplitúdu pozorujeme u zelenej spektrálnej krivky pacienta s fototypom VI, ktorý sa klinicky prejavuje najtmavšie sfarbenou kožou (obr. 4).

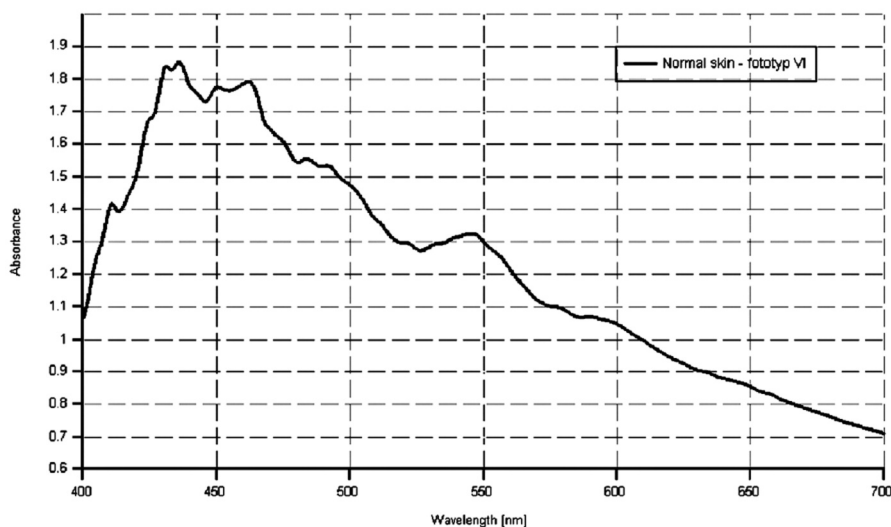
2. Skupina pacientov s poruchami pigmentácie (vitiligo)

V skupine 10-tich pacientov s poruchami pigmentácie sme merali depigmentovanú oblasť lézie a okolitú, nepostihnutú kožu, ktorá nám slúžila ako porovnávací štandard. Pacienti boli zaradení podľa Fitzpatrickovej klasifikácie medzi fototypy II/III. Lokalizácia meraných depigmentovaných oblastí kože bola u každého pacienta iná, menila sa podľa výskytu patologických ložísk.

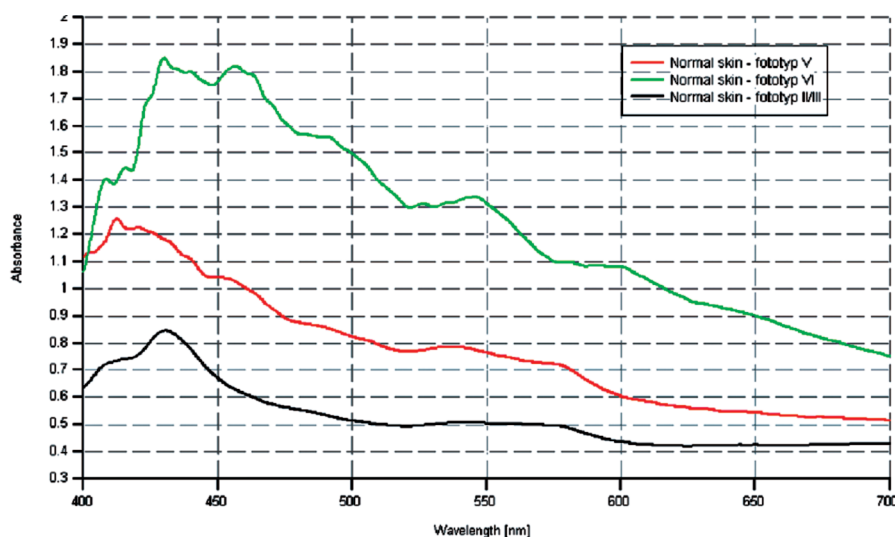
Pre naše merania sme si u každého pacienta zvolili oblasti nevystavované, prípadne čo najmenej vystavované slnečnému žiareniu. Merania u tejto skupiny pacientov sme realizovali v zimných mesiacoch.

Spektrálne krivky u pacientov s vitiligom majú výrazne plochý charakter s charakteristickými vychýleniami v oblastiach typických pre absorpčné maximá oxyhemoglobínu pri 415, 542 a 575 nm a redukovaného hemoglobínu pri 430 nm. Absorpcia svetelného žiarenia melanínom v oblasti viditeľného svetla je len minimálna, takmer nulová v dôsledku chýbania tohto pigmentu v postihnutej koži. Na obr. 5 je červenou farbou znázornená spektrálna krivka oblasti bez pigmentu a čiernou farbou okolitá koža s pigmentom (obr. 5).

Zo spektrálnej krivky zdravej a vitiliginózne kože sme u tohto pacienta extrahovali melanínovú krivku v oblasti



Obr. 3. Spektrálna krivka zdravej kože u pacienta s fototypom VI.



Obr. 4. Porovnanie spektrálnych kriviek u pacientov s rôznymi fototypmi.

620 až 720 nm, ktorá už nie je ovplyvnená oxyhemoglobínom a redukovaným hemoglobínom. Takáto krivka má prakticky lineárny charakter a klesajúcu tendenciu so zvyšujúcimi sa vlnovými dĺžkami.

Spektrálne krivky u skupiny pacientov s vitiligom je možné navzájom porovnávať až po úprave na pomerne hodnoty. Pomerom remitancie depigmentovanej oblasti lézie a remitancie okolitej, nepostihnutej kože sme získali spektrálnu krivku podobnú dopa-melanínu (5). Epidermálny melanín má podobné absorpčné vlastnosti ako vo vode rozpustný dopa-melanín.

$$Ratio = \frac{R_v}{R_{ns}} \quad (2)$$

kde Ratio predstavuje pomer remitancií, R_v predstavuje remitanciu vitiliga a R_{ns} remitanciu normálnej okolitej kože (4).

Pomer remitancií vitiliga a okolitej normálnej kože je znázornený na obr. 6. Pre prehľadnosť grafu neuvádzame

pomery remitancií všetkých vyšetovaných pacientov v našom súbore (obr. 6).

U krivky označenej zelenou farbou môžeme postrehnúť absorpciu svetelného žiarenia hemoglobínom v charakteristických oblastiach. Presné, rovnaké pozície kriviek pre správne stanovenie množstva melanínu vo vyšetovaných oblastiach nie sú potrebné. Jednotlivé zmeny tvaru kriviek v oblastiach od 400 do 620 nm taktiež nie sú smerodajné, ako aj prelnanie sa kriviek označených v grafe červenou a čiernou farbou. Tieto nepatrné odchýlky sú spôsobené variáciami spojení optických vlákien vo vyšetovacích sondách aplikovaných na kožný povrch.

Z obr. 6 môžeme pozorovať, že väčšina kriviek má pri vlnových dĺžkach od 620 do 720 nm takmer lineárny priebeh. Najvrchnejšie umiestnená krivka poukazuje na najvyšší obsah melanínu vo vyšetovanej lézii a naopak krivka najbližšie k osi x na najnižší obsah melanínu. Pri vlnových dĺžkach kratších ako 600 nm sa spektrálne krivky odchyľujú od priamky v dôsledku absorpcie svetelného žiarenia hemoglobínom a ostatnými chromofórmami.

Pre vitiligo sú typické depigmentované (amelanotické) oblasti, ktoré sú obklopené zdravou, normálne pigmentovanou kožou. Zo štrukturálneho hľadiska amelanotické oblasti kože u pacientov s vitiligom oproti okolitej koži nevykazujú žiadne zmeny, ktoré by mohli ovplyvniť hodnoty remitancií. Jediným rozdielom by mal byť nedostatok melanínu vo vitiliginózných oblastiach.

3. Skupina pacientov s cievnymi malformáciami (haemangiómy)

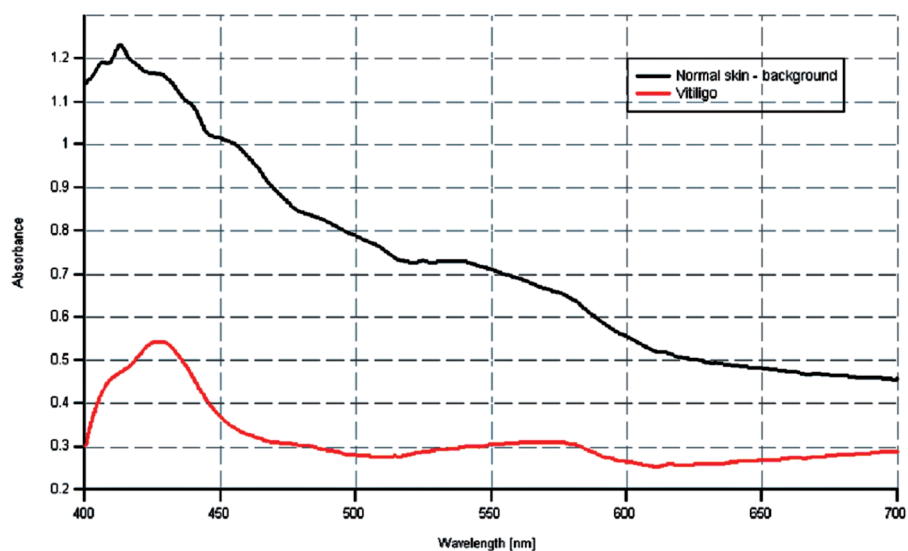
V skupine pacientov s hemangiómami sme sledovali najviac prekrvené oblasti lézie od novorodeneckého veku až do 3 rokov života. Ako porovnávací štandard nám slúžila okolitá nepostihnutá koža. Pre naše merania sme si zvolili pacientov s hlbokými kavernóznymi hemangiómami, kde je farebná zmena sýtejšia, tmavšia ako u povrchových kapilárnych hemangiómov. Merania realizoval vždy ten istý vyšetrujúci pomocou vyšetovacej son-

dy, ktorej koncovka je vyrobená z plexiskla a má priemer 30 mm. Pomerne veľký priemer koncovky vyšetrovacej sondy zabezpečuje dokonalý kontakt s vyšetrovanou kožou a súčasne aj minimálny tlak na vyšetované miesto kože. Je to dôležité hlavne pre minimalizáciu fenoménu vitropresie. Vzhľadom na priehľadnosť koncovky je možné presne lokalizovať miesto merania pod kontrolou zraku. Meraná plocha má veľkosť 500 μm .

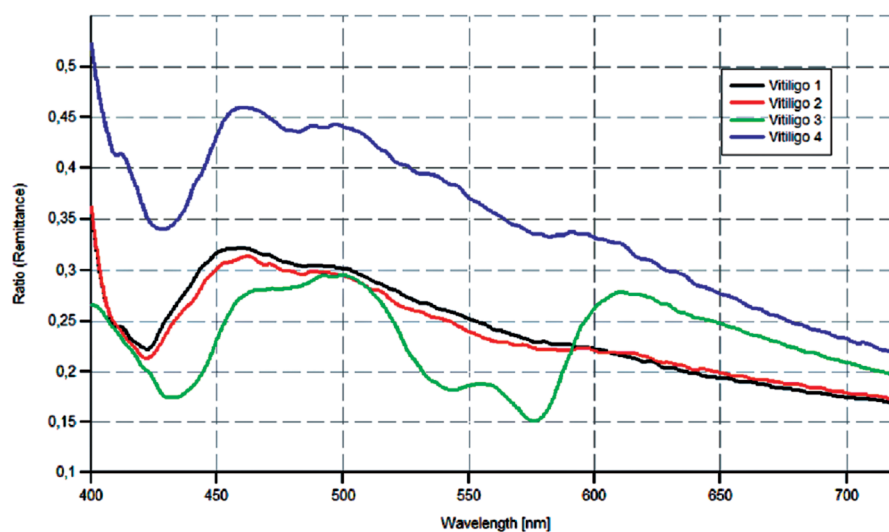
Spektrálna krivka u hemangiómov má klesajúci charakter s výraznými vychýleniami v oblastiach absorpčného maxima oxyhemoglobínu pri 542 a 575 nm, miernym vychýlením pri 415 nm a typickým vychýlením spektrálnej krivky v oblasti absorpčného maxima deoxyhemoglobínu pri 430 nm. Čím viac oxyhemoglobínu sa vo vyšetrovacej oblasti nachádza, tým je amplitúda spektrálnej krivky väčšia a farba lézie intenzívnejšia.

Živočervené až malinovo červené sfarbenie hemangiómu na obr. 7 môžeme pozorovať ako následok nahromadenia krvi (oxyhemoglobínu) v koži v tvare písmena W. Spektrálna krivka okolitej nepostihnutej kože znázornená čiernou farbou nám slúži ako referencia (obr. 7).

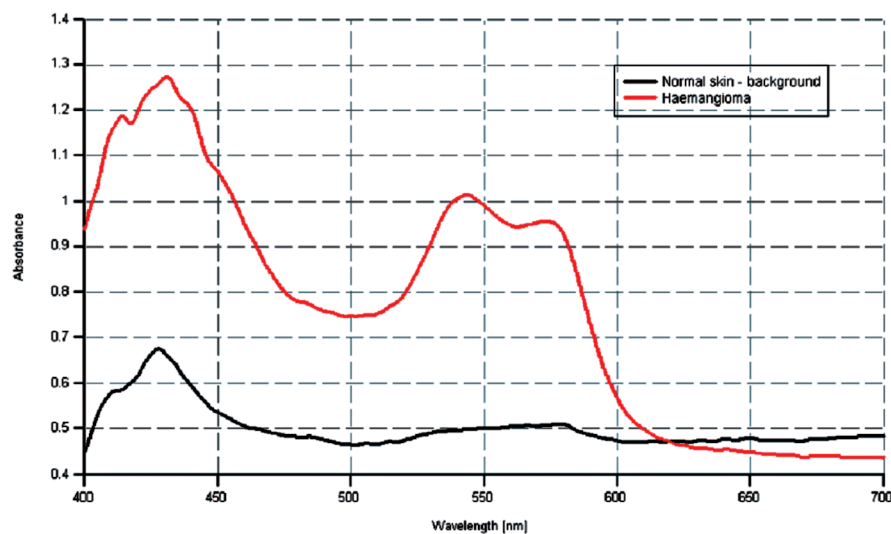
Zmeny spektrálnych kriviek hemangiómu pri zmene prekrvenia vo vyšetrovanej oblasti sme sledovali aj pomocou vitropresie. Pri vitropresii, zatlačení kožných kapilár vyšetrovacou sondou, dochádza k anemizácii ložiska, presunu krvi z povrchových kapilár lézie do okolia, čo sa prejaví znížením množstva krvi a tým aj oxyhemoglobínu vo vyšetrovanej lézii. Pôvodná (červená) spektrálna krivka sa oploští. Zelená spektrálna krivka nám poskytuje údaj



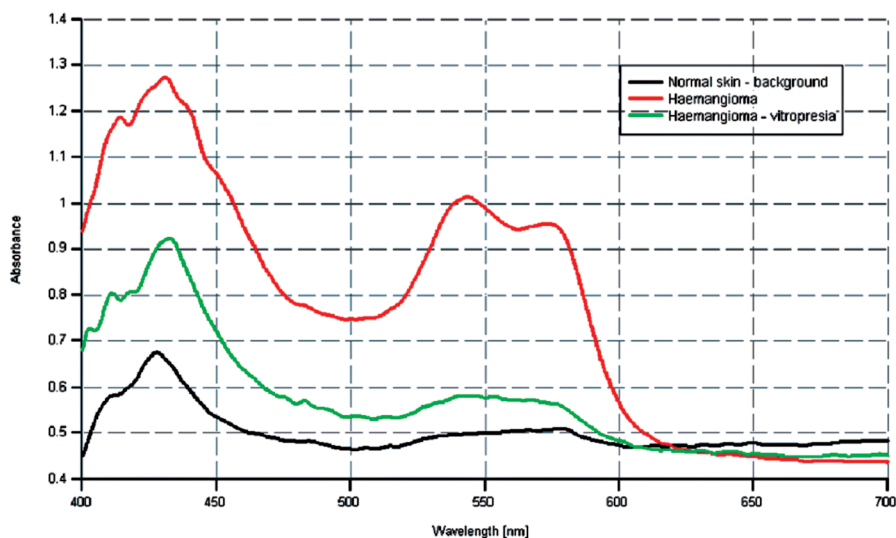
Obr. 5. Spektrálne krivky u pacienta s vitiligom.



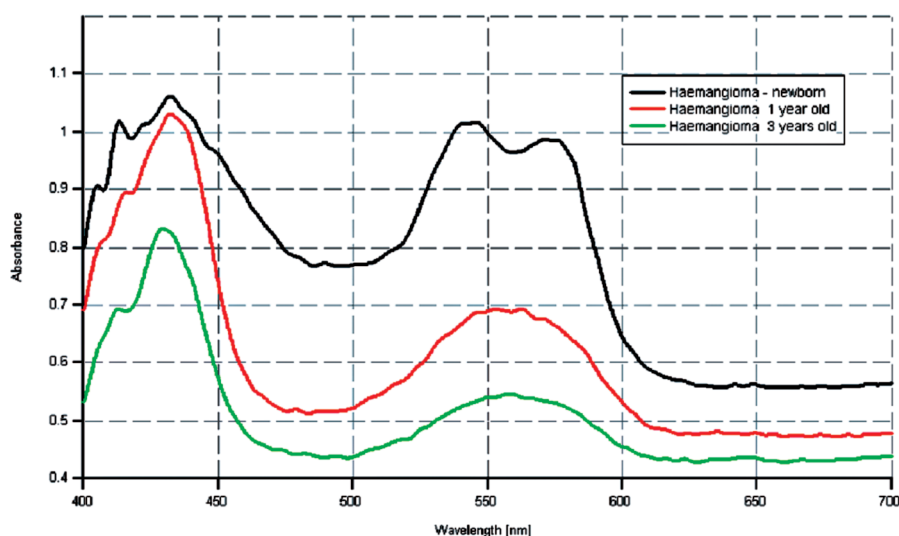
Obr. 6. Pomer remitancií vitiliginózneho kože a okolitej normálnej kože u štyroch pacientov z vyšetrovaného súboru č. 2.



Obr. 7. Spektrálne krivky u pacienta s hemangiómom.



Obr. 8. Spektrálne krivky u pacienta s hemangiómom pri vitropresii



Obr. 9. Spektrálne krivky u pacienta s hemangiómom v regresii.

o snížení množství oxyhemoglobínu vo vyšetrovanej lézii. Cievne prekrvenie je vo vyšetrovanej lézii zredukované, farba ložiska je bledšia (obr. 8).

Hemangiómy s rastom dieťaťa postupne regredujú, cievna zložka z lézie ustupuje a je nahradzovaná fibrotickým tkanivom. Rýchlosť regresie je individuálna a všetky tieto procesy sa dejú v časovom rozmedzí niekoľkých rokov. So zmenou farby hemangiómu, t.j. redukciovou počtu povrchových kapilár sa znižuje aj obsah oxyhemoglobínu v sledovanej lézii a mení sa aj charakter spektrálnych kriviek. Spektrálne krivky u regredovaného hemangiómu sú plochšie v dôsledku zníženia množstva oxyhemoglobínu v lézii a tým aj zníženej schopnosti absorbovať svetelné žiarenie. Keďže regredujúci hemangióm je často farebne pomerne nehomogénny, naše merania sme robili

z viacerých bodov a následne spriemerovali. Na obr. 9 môžeme vidieť porovnanie jednotlivých spektrálnych kriviek hemangiómu, u novorodenca znázornená čiernou farbou, v 6. mesiacoch života červenou farbou a následne v 12. mesiacoch života zelenou farbou (obr. 9).

Najvyšší obsah oxyhemoglobínu vo vyšetrovanom hemangióme nachádzame v novorodeneckom veku v dôsledku štrukturálnych zmien kože u novorodenca a výrazného prietoku krvi nahromadenými povrchovými kapilármi. S postupnou regresiou, úbytkom povrchových kapilár a ich nahradzovaním za fibrotické tkanivo dochádza k postupnému oplošteniu spektrálnych kriviek v oblasti charakteristickej pre oxyhemoglobínové absorpčné maximá. Klinicky sa hemangióm prejavuje zmenou farby, tvorbou bledších ostrovčekov kože v centre lézie. Amplitúda spektrálnej krivky u 12 mesačného pacienta v porovnaní s jeho novorodeneckou spektrálnou krivkou je znížená takmer o polovicu, poukazuje na dobrú spontánnu úpravu patologického cievneho útvaru.

DISKUSIA

Difúzna reflexná spektrofotometria je neinvazívna vyšetrovacia metóda, ktorá spĺňa požiadavky aplikovania *in vivo*, ponúka objektívne hodnotenie farby kože, kožných testov a patologických kožných procesov (1, 2, 3, 7). Prístroj je prenosný a práca so zariadením nie je komplikovaná.

Nevýhodou zariadenia je nevyhnutný kontakt vyšetrovacej sondy s povrchom kože, čo spôsobuje mierny tlak sondy na meranú oblasť a tým aj ovplyvnenie povrchovej cievnej cirkulácie. Tento nedostatok sa dá eliminovať rozložením tlaku sondy na relatívne väčšiu oblasť a to použitím plastového valcového nástavca, do ktorého sa umiestnia optické vlákna.

Merací algoritmus je jednoduchý, prepočty nameraných dát na hodnoty absorpcií sú realizované rýchlo a automaticky a prístroj je dostatočne senzitívny pri meraniach erytematóznych reakcií aj u výrazne pigmentovanej koži (fototyp VI).

Získané dáta nám poskytujú informácie o aktuálnom množstve chromofórov (oxyhemoglobínu, deoxyhemoglobínu a melanínu) v koži v čase merania a závisia od ich rozloženia v jednotlivých vrstvách kože. Samozrejme, jednotlivé chromofóry nie sú rozložené v koži uniformne, ich rozmiestnenie závisí od vzhľadu kože a vyšetrovaného miesta. Iné zastúpenie chromofórov je na dlaniach rúk a ploskách nôh, iné v oblastiach chránených pred každodenným slnečným žiarením a iné na tvári a dorzách rúk, ktoré vystavujeme slnku denne.

Absorpčné pásma pre oxyhemoglobín a deoxyhemoglobín sme namerali v spektrálnej oblasti 530 až 590 nm s absorpčnými maximami pre oxyhemoglobín pri 542 a 575 nm, a pre deoxyhemoglobín pri 550 nm. Prítomnosť oxyhemoglobínu sa makroskopicky prejavuje svetloživočerveným sfarbením lézií. Deoxyhemoglobín sa prejavuje tmavočerveným až livídnym sfarbením lézií. U pacientov s fototypom II-III, IV je ďalšie pásmo s výraznou absorpciou svetelného žiarenia hemoglobínom a to v oblasti vlnových dĺžok 405 až 430 nm, absorpčné maximum pre oxyhemoglobín je pri 415 nm, pre deoxyhemoglobín pri 430 nm. Absorpčné maximá pre oxyhemoglobín a deoxyhemoglobín sú najzreteľnejšie u svetlých typov kože, ktoré svetelné žiarenie dobre odrážajú. Melanín má široké absorpčné spektrum siahajúce od UV až k NIR oblasti optického spektra. Aktuálna farba kože a tým aj schopnosť kože absorbovať žiarenie závisí od množstva melanínu v koži. Pre melanín je charakteristický kontinuálny lineárny pokles spektrálnych kriviek so zvyšujúcimi sa vlnovými dĺžkami. Absorpčné maximá pre melanín nachádzame v UV oblasti optického spektra. Najlepšie je hodnotiteľný melanín v oblasti 620 až 720 nm, kde už nie je prítomný vplyv hemoglobínu na absorpciu svetelného žiarenia.

Ako sme očakávali, tmavé typy kože odrážajú menej svetla, väčšina žiarenia je pohltaná kožou. Taktiež v dôsledku výraznej pigmentácie a vysokého obsahu melanínu v epiderme, hemoglobínové absorpčné pásma nie sú tak viditeľné ako u svetlejších typov kože.

Rozptyl a absorpcia svetelného žiarenia v jednotlivých vrstvách kože v spektrálnej oblasti viditeľného svetla sa významne mení v závislosti od vlnových dĺžok. Pri krátkych vlnových dĺžkach (400–520 nm) prienik svetla do kože je limitovaný na oblasť epidermis a papilárneho plexu dermis, svetelné žiarenie preniká maximálne do hĺbky 0,1 až 0,2 mm. V tejto oblasti sme zaznamenali vyšší obsah melanínu ako hemoglobínu, avšak melanínové krivky pri krátkych vlnových dĺžkach strácajú svoj lineárny charakter. Oblasť viditeľného svetla s dlhšími vlnovými dĺžkami (520 až 700 nm) je dôležitejšia na hodnotenie erytému a pigmentácií, svetlo preniká hlbšie do dermis. Erytém je vnímaný ako rozdiel medzi nárastom absorpcie sve-

telného žiarenia v zelenej (520–580 nm) časti viditeľného svetla a poklesom v červenej (600–700 nm) oblasti. Pigmentácie sú vnímané ako postupný, lineárny pokles absorpcie svetelného žiarenia s nastupujúcimi vlnovými dĺžkami v oblasti 620 až 720 nm (1, 6, 12).

ZÁVER

Difúzna reflexná spektrofotometria umožňuje zaradiť pacientov medzi jednotlivé fototypy, umožňuje monitorovať morfológické zmeny hemangiómu s rastom dieťaťa, určuje množstvo chromofórov, hlavne oxyhemoglobínu v erytematóznych léziách, melanínu v normálnej koži a jeho nedostatok v depigmentovaných oblastiach kože a v neposlednom rade poskytuje informácie o cievnom prekrvení vyšetrovanej lézie (9, 11, 13, 16).

Prístroj vie zachytiť už najmenšie odchýlky farby a tým aj prvé náznaky regresie hemangiómu, ktoré ešte voľným okom vyšetrujúceho nie sú postrehnuteľné. Táto metóda je vhodná na monitoring detí s hemangiómami, pretože dieťa nezaťažuje, je rýchlou neinvazívnou metódou s možnosťou neobmedzeného počtu vyšetrení. Určuje prognózu ochorenia, pomáha pri výbere liečebného procesu a umožňuje sa vyhnúť predčasnej chirurgickej intervencii.

Podľa našich dát získaných opakovanou neinvazívnou spektrálnou analýzou v oblasti viditeľného svetla je možné predpokladať budúci vývoj hemangiómov v detskom veku a správne manažovať fototerapiu pacientov s vitiligom.

V klinickej praxi sa metóda môže použiť aj pri hodnotení cievnych lézií, napr. pri hodnotení efektu laserovej liečby u naevus flammeus alebo rosacei.

V budúcnosti by sa mohol sledovať efekt liečby, či už fototerapie, alebo len lokálnej liečby, u pacientov s vitiligom v rôznych lokalitách tela. Difúznym reflexným spektrofotometrom by sa mohla overovať účinnosť navrhutej UV fototerapie meraním intenzity pigmentácie kože. Správne určenie minimálnej erytémovej dávky meraním včasne vzniknutého erytému by umožnilo vhodne naplánovať fototerapiu, odstrániť riziká súvisiace s liečbou (napr. spálenie kože) a u zdravých jedincov na základe jednotlivých fototypov určiť silu fotoprotekcie.

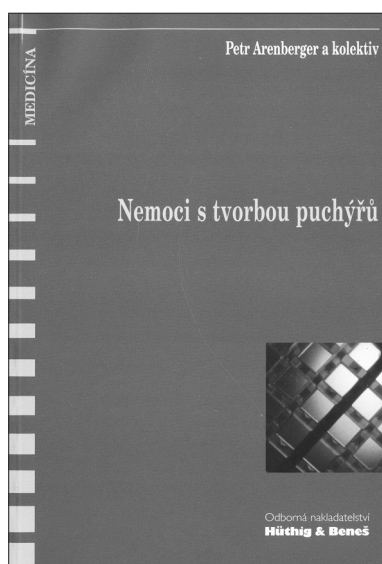
LITERATÚRA

1. ANDERSEN, PH., BJERRING, P. Noninvasive computerized analysis of skin chromophores in vivo by reflectance spectroscopy. *Photodermatol Photoimmunol Photomed*, 7, 1990, p. 249-257.
2. FIKRLE, T., CETKOVSKÁ, P., RESL, V.: Měření přirozené pigmentace kůže metodou remitenční spektrofotometrie. *Čes.-Slov. Derm.*, 79, 2004, No. 3, p. 103-108.
3. HENNESSY, A., OH, C., REES, J., DIFFEY, B. The photoadaptive response to ultraviolet exposure in human skin

- using ultraviolet spectrophotometry. *Photodermatol Photoimmunol Photomed*, 21, 2005, p. 229-233.
4. KOLLIAS, N., BAQER, A. On the assessment of melanin in human skin in vivo. *Photochem Photobiol*, 43, 1986, p. 49-54.
 5. KOLLIAS, N., BAQER, A. Spectroscopic characteristics of human melanin in vivo. *J invest Dermatol*, 85, 1985, p. 38-42.
 6. KOLLIAS, N., BAQER, A. Quantitative assesment of UV-induced pigmentation and erythema. *Photodermatol*, 5, 1988, p. 53-60.
 7. KOLLIAS, N., GILLIES, R., MUCCINI, JA. et al. A single parameter, Oxygenated hemoglobin, can be used to quantify experimental irritant-induced inflammation. *J invest Dermatol*, 3, 1995, p. 421-424.
 8. KOLLIAS, N., STATAMAS, GN. Optical non-invasive approaches to diagnosis of skin diseases. *The Society for Investigative Dermatology*, 7, 2002, p. 64-75.
 9. LYNNGNES RANDEBERG, LL. Diagnostic applications of diffuse reflectance spectroscopy. Trondheim: Doctoral Theses at NTNU, 2005:100, p. 1-48, ISBN 82-471-7077-9.
 10. LYNNGNES RANDEBERG, L., BRUZELL ROLL, E., NORVANG NILSEN, LT. et al. In vivo spectroscopy of jaundiced newborn skin reveals more than a bilirubin index. *Acta Paediatrica*, 94, 2005, p. 65-71.
 11. MOYAL, D., REFRÉGIER, JL., CHARDON, A. In vivo measurement of the photostability of sunscreen products using diffuse reflectance spectroscopy. *Photodermatol Photoimmunol Photomed*, 18, 2002, p. 14-22.
 12. STATAMAS, GN., ZMUDZKA, BZ., KOLLIAS, N. et al. Non-invasive measurements of skin pigmentation in situ. *Pigment Cell Res*, 17, 2004, p. 618-625.
 13. STATAMAS, GN., ZMUDZKA, BZ., KOLLIAS, N. et al. In vivo measurement of skin erythema and pigmentation: new means of implementation of diffuse reflectance spectroscopy with a commercial instrument. *Br J Dermatol*, 159, 2008, p. 683-690.
 14. SORŠÁKOVÁ-TRNOVSKÁ, K., KEPPERT, M., HEGYI, V. Difúzna reflexná spektrofotometria I. Spektrofotometer a technické prevedenie. *Čes-slov Derm*, 84, 2009, 2, s. 107-113.
 15. RIORDAN, B., SPRONGLE, S., LINDEN, M. Testing the validity of erythema detection algorithms. *J rehabil Res Develop*, 38, 2001, p. 13-22.
 16. WALLACE, VP., CRAWFORD, DC., MORTIMER, PS. et al. Spectrophotometric assessment of pigmented skin lesions: methods and feature selection for evaluation of diagnostic performance. *Phys. Med. Biol*, 45, 2000, p. 735-751.

Došlo do redakce: 28. 8. 2009

MUDr. Katarína Soršáková-Trnovská
 Detská dermatovenerologická klinika DFNSP
 a LFUK
 Limbová 1
 833 40 Bratislava
 SR
 E-mail: sorsakova@zoznam.sk



NEMOCI S TVORBOU PUCHÝŘŮ

Petr Arenberger

Sdělovací technika, spol.s r.o. 1999, 80 str.

ISBN: není uvedeno

Cena: 72,- Kč

Vazba brožovaná

Anotace:

Cílem publikace je shrnutí klasických i moderních poznatků o některých chorobách s tvorbou puchýřů. Je užitečným literárním zdrojem pro postgraduální studium v dermatologii a příbuzných oborech, rozšiřujících literaturu pro studenty medicíny a pro všechny, kteří se ve své každodenní praxi s pacienty s vezikulami a bulami na kožním povrchu setkávají a jsou postaveni před otázku diferenciální diagnostiky a léčby.

Objednávky zasílejte e-mailem nebo poštou: Nakladatelské a tiskové středisko ČLS JEP, Sokolská 31, 120 26 Praha 2, fax: 224 266 226, e-mail: nts@cls.cz. Na objednávce laskavě uveďte i jméno časopisu, v němž jste se o knize dozvěděli