

Kožné metastázy ako iniciálny prejav karcinómu z buniek obličky

Kuklová, M.¹, Urbanček, S.¹, Menšíková, J.², Šimaljaková, M.³

¹Dermatovenerologická klinika SZU, FNŠP F.D.Roosevelta, Banská Bystrica
prednosta MUDr. Slavomír Urbanček, PhD.

²BB Biocyt, diagnostické centrum, Banská Bystrica
vedúci MUDr. Peter Hudec

³Dermatovenerologická klinika LFUK a FNŠP, Bratislava
prednostka prof. MUDr. Mária Šimaljaková, PhD.

Súhrn

Kožné metastázy ako iniciálny prejav karcinómu z buniek obličky

Metastatické kožné karcinómy vznikajú metastazovaním karcinómov vnútorných orgánov *per continuitatem*, hematogénnou alebo lymfogénnou cestou. Ich výskyt je vzácny, približne u 3 až 5 percentách pacientov s metastazujúcimi tumormi dochádza ku vzniku kožných metastáz, ktoré môžu byť prvou známkou metastazujúceho karcinómu iného orgánu.

Uvádzame prípad 66-ročného muža bez anamnézy onkologického ochorenia, vyšetreného pre nález rastúcich kožných exofytických uzlov lokalizovaných na tvári a hrudi, histologicky verifikovaných ako kožné metastázy svetlobunkového karcinómu z buniek obličky.

Kľúčové slová: karcinóm z buniek obličky – svetlobunkový karcinóm z buniek obličky – kožné metastázy – výskyt – prognóza

Summary

Cutaneous Metastasis as a Primary Manifestation of a Renal Cell Carcinoma

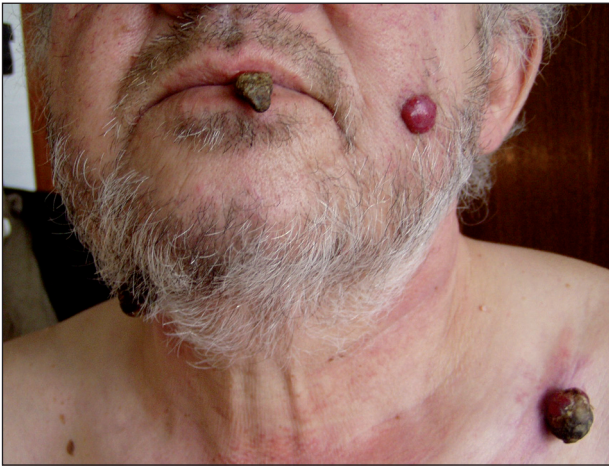Metastatic skin carcinomas originate from visceral carcinomas metastasizing *per continuitatem*, via blood or lymphatic vessels. The skin metastases develop rarely, approximately in 3–5 % of patients with metastatic tumors, and might represent the first sign of other organ carcinoma metastases. We present a case of a 66-year-old male without history of oncological disease, examined because of growing cutaneous exophytic nodules localized on the face and chest that were histologically verified as cutaneous metastases of a clear cell renal carcinoma.

Key words: renal cell carcinoma – clear cell renal carcinoma – cutaneous metastases – occurrence – prognosis

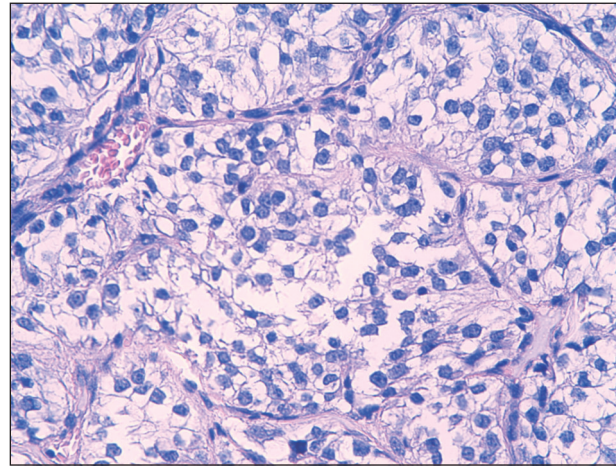
ÚVOD

Kožné metastázy viscerálnych malígnych nádorov sú pomerne vzácne (6). Môžu byť lokalizované kutánne, kutánno-subkutánne alebo subkutánne (1). Klinický obraz predstavujú väčšinou tuhé, rôzne veľké, vzácne ulcerujúce uzly, ktoré môžu byť farby kože až po rôzne odtiene červenej. V diferenciálnej diagnostike je potrebné zvažovať primárne kožné nádory, granuloma pyogenicum, adnexálne nádory,

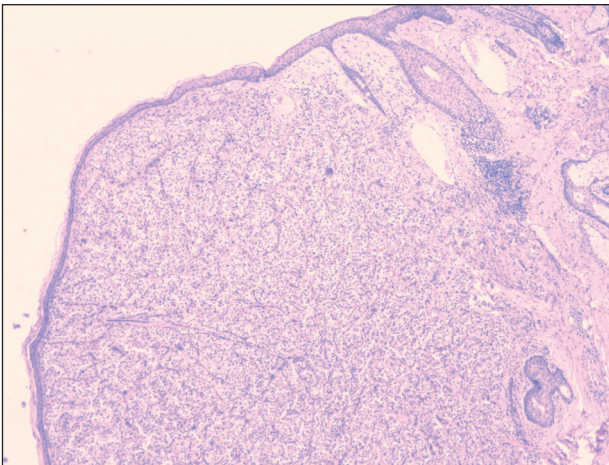
hemangióm, malígny melanóm. Lokalizácia metastáz môže naznačovať pôvod primárneho tumoru. Brušná stena je najčastejšou lokalizáciou metastáz z karcinómov pľúc, žalúdka a obličiek. Metastázy v oblasti pupka (tzv. Sister Mary Joseph's nodule) pochádzajú z karcinómu čreva a malej panvy. Metastázy hrudnej steny u žien najčastejšie z karcinómu prsníka, metastatické lézie v kapilícii z karcinómu pľúc, obličiek, prsníka. Najčastejšie lokality metastazovania karcinómu z buniek obličky (RCC) sú pľúca, pečeň, kosti a mozog, kožné sú extrémne vzácne.



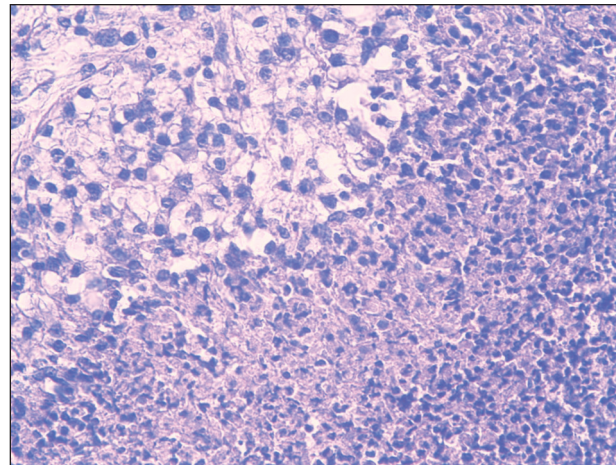
Obr. 1. Klinický obraz kožných metastáz svetlobunkového karcinómu z buniek obličky.



Obr. 3. Histologický obraz kožnej metastázy – detail (hematoxylín-eozín, 400x).



Obr. 2. Histologický obraz kožnej metastázy – celkový pohľad (hematoxylín-eozín, 40x).



Obr. 4. Histologický obraz kožnej metastázy – hemoragicko-nekrotické ložisko v tumore (hematoxylín-eozín, 400x).

OPIS PRÍPADU

66-ročný pacient s anamnézou arteriálnej hypertenzie, diabetes mellitus II. typu na perorálnych antidiabetikách, chronického vertebrogénneho syndrómu a osteoartrózy, bol odoslaný na našu onkodermatologickú ambulanciu koncom februára 2008 pre mesiac trvajúce kožné exofyticky rastúce uzly v oblasti ľavej klavikuly, neskôr na pravej strane brady, dolnej pere a na ľavom líci s rozmermi 9–18 mm (obr. 1). Morfológicky išlo o noduly živočervenej až červenej farby, u najväčšieho s hemoragickým, u ostatných s hladkým povrchom, v oblasti dolnej pery nález imitujúci vzhľad cornu cutaneum. Onkologická anamnéza pacienta bola negatívna. Diferenciálne diagnosticky prichádzal do úvahy metastatický kožný tumor, eruptívna forma granuloma pyogenicum a lymfoproliferatívny proces. Pacient bol objednaný na operačné odstránenie uzlov a ich následné histologické vyšetrenie. Pri prijatí na Klinikum plastickej chirurgie po dvoch týždňoch bolo zaznamenané výrazné zväčšenie tumorov na

20–30 mm a zmena sfarbenia na červeno-fialové. Histologickým vyšetrením sa potvrdili metastázy karcinómu z buniek obličky, konvenčný variant – svetlobunkový typ (Fuhrmanovej nukleárový grade 3). Histopatologicky sú svetlobunkové karcinómy obličky tvorené solídnymi, alveolárnymi zoskupeniami nádorových buniek, ktoré sú uložené v delikátnej pravidelnej tenkostennej vaskulárnej sieti. Cytoplazma nádorových buniek je vyplnená lipidmi a glykogénom, ktoré sa rozpúšťajú pri použití rutinných histologických metód, čo podmieňuje ich charakteristickú svetlú cytoplazmu (2) (obr. 2, 3, 4). S výsledkom histológie bol pacient odoslaný na onkourologickú ambulanciu na doriešenie. CT vyšetrením bol verifikovaný tumor na pravej obličke, následne bola realizovaná nefrektómia. Celotelovým vyšetrením CT boli navyše zistené metastatické ložiská v pravom parietálnom laloku mozgu s vasogénnym edémom, metastázy v skelete kalvy, rebier a viacpočetné metastázy v pľúcach. Bola začatá terapia sunitinibom (multitargetový inhibítor tyrozínkináz) a paliatívna rádioterapia zameraná na oblasť mozgu. V priebehu nasledujúcich 6 mesiacov bola napriek terapii

zaznamenaná progresia ochorenia, s postupným prehlbovaním kvantitatívnych porúch vedomia a vznikom kompresívnych fraktúr 2.–5. lumbálneho stavca v dôsledku metastáz. V októbri 2008 bola ukončená rádioterapia. Pacientovi je aktuálne poskytovaná paliatívna starostlivosť.

DISKUSIA

Svetlobunkový karcinóm z buniek obličky (clear cell RCC) je najčastejším karcinómom obličiek, tvorí 70 % nádorov obličiek (2). Predstavuje 3 % nádorov v dospeljej populácii (7). Väčšinou, ako i u nášho popisovaného prípadu, ide o nádor solitárny, lokalizovaný v kôre obličky. S rovnakou frekvenciou sa vyskytuje v obličkách na oboch stranách. Multicentrické a/alebo bilaterálne nádory sa vyskytujú v menej ako 5 % prípadov (2). Kožné metastázy sú vzácné, o čom svedčí aj malý počet publikácií (9, 10).

Skupina autorov z University School of Medicine v Nagasaki publikovala súbor 6 prípadov kožných metastáz u pacientov s karcinómom z buniek obličky (ďalej RCC) v ich inštitúte (4). V uvedenom súbore bol opísaný iba jeden prípad výskytu kožnej metastatickej lézie pred diagnostikovaním obličkového tumoru, po stanovení diagnózy RCC sa vyskytla neskôr v piatich prípadoch. Štyria pacienti mali solitárnu kožnú metastázu. Päť pacientov malo metastázy v pľúcach, pečeni a kostiach v čase diagnózy kožnej metastázy. Päť pacientov zomrelo na RCC v priemere 23,8 mesiaca po objavení sa kožnej metastázy (4). U nami prezentovaného pacienta boli kožné metastázy prvým príznakom ochorenia. Ďalším špecifikom bol ich multifokálny charakter s celkovým počtom štyroch metastáz. Ďalšími cieľovými orgánmi metastatického procesu boli mozog, pľúca a kosti. Všeobecne je doba od stanovenia diagnózy karcinómu z buniek obličky a času objavenia sa kožných metastáz relatívne dlhá. Prognóza pacientov s metastázami do kože je veľmi zlá (4, 6, 9). Kožné metastázy u RCC sú u pacientov považované za neskorú manifestáciu ochorenia (4). Väčšina pacientov s kožnými metastázami má ochorenie už diseminované (9), čo potvrdzuje aj nami prezentovaná kazuistika.

Skupina autorov z Univerzitetnej nemocnice v Basildone, Essex UK, prezentovala prípad solitárnej kožnej metastázy zo svetlobunkového karcinómu z buniek obličky v oblasti tváre, bez iného orgánového postihnutia a bez anamnézy RCC v minulosti (7). Uvádzajú prehľad celosvetových publikácií týkajúcich sa RCC a jeho kožných metastáz. V prehľade japonskej literatúry bolo publikovaných 75 prípadov RCC asociovaných s kožnými metastázami. Najčastejšia lokalita metastáz bola: trup (40 %), kapilícium (25 %) a iba 8 % v oblasti tváre. 24 % malo kožné metastázy v čase stanovenia diagnózy (7).

Rozsiahla 12-ročná indická štúdia popisuje iba 10 prípadov kožných metastáz z celkového súboru 306 pacien-

tov s RCC. 5 pacientov malo kožné metastázy v čase stanovenia karcinómu, 5 pacientov v priebehu pooperačného sledovania po nefrektómii (3).

Grécka štúdia uvádza súbor 132 pacientov s RCC, z nich 6 pacientov malo kožné metastázy ako prvý prejav RCC. Lokalizácia metastáz bola v kapilícium, na hrudníku a brušnej stene, ale žiaden pacient nemal prejavy v oblasti tváre (5).

Z uvedeného vyplýva, že kožné metastázy RCC sú zriedkavé, predznamenávajú zlú prognózu pacienta a väčšinou sú pozorované u pacientov s generalizovaným metastatickým postihnutím iných orgánov. Uvedené závery sú v zhode s nami prezentovaným prípadom. Mnohoorgánové postihnutie taktiež zapadá do rámca uvádzaných literárnych prameňov (4, 5, 9). Lokalizácia výskytu kožných metastáz je najčastejšia na trupe, najmenej frekventná v oblasti tváre, pričom v našom prípade sa jednalo paradoxne o 3 tvárové kožné metastázy v oblasti líca, pery a brady.

ZÁVER

Výskyt kožných metastáz karcinómov vnútorných orgánov je vzácny. K ich vzniku dochádza iba u 3–5 % pacientov s metastazujúcimi tumormi. Na základe dokumentovaného prípadu je potrebné zdôrazniť, že kožné metastázy môžu byť prvou známkou primárneho viscerálneho karcinómu. Z lokalizácie kožnej metastázy je možné predpokladať pravdepodobný zdroj procesu. Na druhej strane je pri verifikovaných malignitách nevyhnutné dôkladné pravidelné vyšetrenie kože pre možnosť vzniku kožných metastáz. Z uvedeného vyplýva dôležitosť postavenia dermatológa v rámci základných odborov medicíny, ktorý na základe kožných prejavov môže vyjadriť podozrenie na dosiaľ nepozorovaný onkologický proces v organizme a naopak, na základe vzniku metastáz do kože pri verifikovanom tumore môže predznačovať prognózu onkologického ochorenia.

LITERATÚRA

1. BRAUN-FALCO, O., PLEWIG, G., WOLFF, HH. *Dermatológia a venerológia*, 1.slov. a české vyd. Martin: Osveta, 2001, s.1230-1231, ISBN 80-8063-080-1.
2. BREZA, J., MARENČÁK, J., MINČÍK, I. a kol. *Nádory obličiek*, 1.vyd. Bratislava: Poľana, 2008, s. 41-42, s. 241, ISBN 978-80-89192-95-3.
3. DORAJAN, LN., HEMAL, AK., ARON, M., RAJEEV, TP., NAIR, M., SETH, A., DOGRA, PN., GUPTA, NP. Cutaneous metastases in renal cell carcinoma, *Urol Int*, 1999, 63 (3), p.164-167.
4. KOGA, S., TSUDA, S., NISHIKIDO, M., MATSUYA, F., SAITO, Y., KANETAKE, H. Renal cell carcinoma metastatic to the skin, *Anticancer Res*, 2000, 20(3B), p.1939-1940.
5. KOUROUPAKIS, D., PATSEA, E., SOFRAS, F., APOSTOLIKAS, N. Renal cell carcinoma metastatic to the skin: a not so rare case?, *B J Urol*, 1995, 75(5), p.583-585.

6. PIZINGER, K. Metastázy do kůže. *Čes-slov Derm*, 2008, 83(1), s. 5-14.
7. PORTER, NA., ANDERSON, HL., DUJAILY, SA. Renal cell carcinoma presenting as solitary cutaneous facial metastasis: case report and review of the literature. *Int Semin Surg Oncol*, 2006, 3, p.27.
8. RAJASEKHARAN, P., KAVISHWAR, VS., BUTLE, P. Cutaneous metastasis from silent renal cell carcinoma. *J Postgrad Med*, 2004, 50(4), p.287-288.
9. RAJEEV, TP., DORAIRAJAN, LN., HERMAL, AK. Chest horn: An unusual metastasis from renal cell carcinoma. *Indian J Urol*, 2001, 17(2), p.174-175.
10. WILLIAM, JC., HEANEY, JA. Metastatic renal cell carcinoma

noma presenting as a skin nodule: case report and review of literature. *J Urol*, 1994, 152(6 Pt 1), p.2094-2095.

Došlo do redakce: 7. 4. 2009

MUDr. Marianna Kuklová
Dermatovenerologická klinika SZU
FNsP F.D. Roosevelta
Nám. L. Svobodu 1
975 17 Banská Bystrica
SR

E-mail: marianna.kuklova@gmail.com



czlaserspol.org 

Kongres Lasery v medicíně 2009

*Interdisciplinární kongres - dermatologie,
estetická medicína, fyzioterapie, chirurgie, oftalmologie,
otorinolaryngologie, pediatrie, rehabilitace,
stomatologie, všeobecné lékařství ...*

Termín
27. – 28. listopadu 2009

Místo konání
Brno, Hotel Continental
Kounicova 6, 602 00 Brno, www.continentalbrno.cz

Pořadatel
Společnost pro využití laserů v medicíně ČLS JEP
ve spolupráci s Českou akademií dermatovenerologie

Kredity
Česká lékařská komora - 8 kreditů, Česká asociace sester - 4 kredity,
Unie fyzioterapeutů - 8 kreditů

Více informací, program (vč. certifikovaných kurzů) a registrační formulář
naleznete na webových stránkách konference

www.laseryvmedicine2009.cz

Organizátor: CZECH-IN s.r.o., Š. Května 65, 140 21 Praha 4, Tel.: 261 174 301, Fax: 261 174 307
info@laseryvmedicine2009.cz, www.laseryvmedicine2009.cz