

## Tinea capitis

Skořepová, M.

Dermatovenerologická klinika 1. LF UK a VFN Praha  
přednosta prof. MUDr. Jiří Štork, CSc.

### Souhrn

#### Tinea capitis

Tinea capitis představovala v Evropě v 19. století a v první čtvrtině 20. století nejvýznamnější dermatomykologickou diagnózu. Vzhledem ke značné společenské závažnosti byla ve vyspělých státech zavedena důsledná protiepidemická opatření. Spolu s objevem griseofulvinu v r. 1960 přispěla k téměř úplnému vymizení tohoto onemocnění ve střední Evropě. Od 80. let 20. století však výskyt tinea capitis opět stoupá. V Americe i v některých částech Evropy se opět stává zdravotnickým problémem. V České republice stejně jako v okolních státech je zatím hlavním vyvolavatelem zoofilní dermatofyt *Microsporum canis*. V USA je hlavním vyvolavatelem antropofilní dermatofyt *Trichophyton tonsurans*. Jako nově se vynořující patogen může být zachycen i dermatofyt *Trichophyton rubrum*. Vzhledem k rozdílnému biologickému chování jednotlivých původců se liší terapeutické postupy i preventivní hygienická opatření.

**Klíčová slova:** tinea capitis – diagnóza – terapie

### Summary

#### Tinea capitis

Tinea capitis represented the most important dermatomycological diagnosis in Europe during the 19<sup>th</sup> century and the first quarter of the 20<sup>th</sup> century. Because of serious social problems the rigorous anti-epidemic measures were introduced in advanced countries that together with discovery of griseofulvin in the 1960 contributed towards almost complete disappearance of this disease in Central Europe. Since the eighties of the 20<sup>th</sup> century the incidence of tinea capitis has been rising. In America and some parts of Europe it becomes a health problem again. Zoophilic dermatophyte *Microsporum canis* is the main causative agent in the Czech Republic and neighbouring countries. Antropophilic dermatophyte *Trichophyton tonsurans* is the most common causative agent in the USA. *Trichophyton rubrum*, as newly emerging pathogen, can also be detected. Due to different biological behaviour of particular etiological agents the diverse therapeutic and preventive hygienic measures must be taken.

**Key words:** tinea capitis – diagnosis – therapy

## ÚVOD

Po dlouhá staletí byla tinea capitis, tinea kštice, dominantní klinickou formou superficiální mykotické infekce u člověka. První popsané dermatofyty byly vesměs zachyceny z projevů ve vlasech či vousech. S rozvojem veřejného zdravotnictví a zejména s nástupem účinných antimykotik tinea capitis ve střední Evropě téměř vymizela. Od 80. let 20. století však je hlášen znovu zvýšený výskyt jak v Evropě, tak zejména v Severní Americe. Etiologie tinea capitis v Evropě a Americe se liší. To vede k rozdílným zkušenostem s léčbou a prevencí (4). Dřívější názvy forem

tinea capitis – mikrosporíe, trichofycie a favus – se v souladu s názvoslovím prosazovaným od 80. let organizací ISHAM (International Society for Human and Animal Mycology) nahrazují názvy tinea capitis microsporica, tinea capitis trichophytica a tinea capitis favosa (24).

## TINEA CAPITIS MICROSPORICA

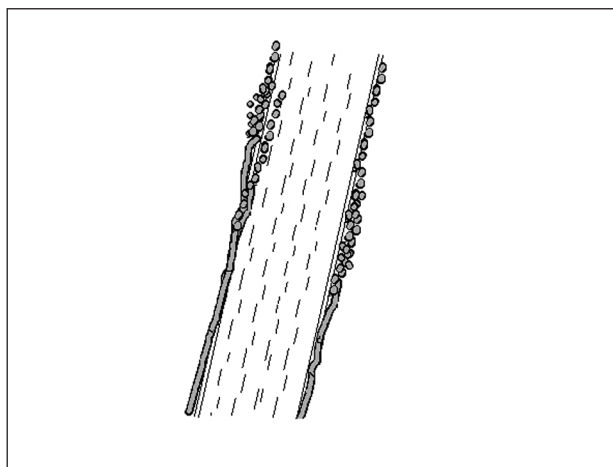
**Etiologie:** V 19. století a na začátku 20. století bývala infekce vyvolaná antropofilním dermatofytem *Microsporum* (dále jen *M.*) *audouini*. S tímto dermatofytem se dnes

s výjimkou centrální Afriky setkáváme jen ojediněle. Nejčastějším vyvolavatelem ve světě (s výjimkou USA) je zoofilní dermatofyt *M. canis*. V Itálii se stal nejčastěji kultivovaným dermatofytem (19). Vzácně se uplatňuje geofilní *M. gypseum*. V ČR je nejčastějším vyvolavatelem dermatofyt *M. canis*.

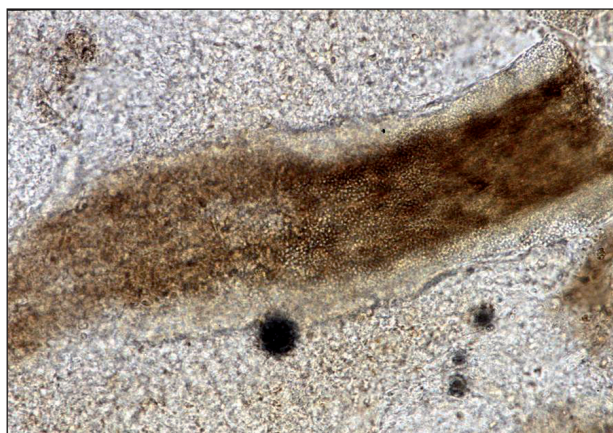**Epidemiologie:** Zdrojem infekce jsou kočky, psi a koně. Infekce se snadno přenáší ze zvířete na člověka, ale k dalšímu interhumánnímu přenosu prakticky nedochází.

**Patogeneze:** Mikrosporium postihuje lidský vlas podle typu ektothrix (obr. 1). Ektothrix znamená, že vlákna a spóry se nacházejí na povrchu vlasu. Přítomnost mycelia v dutině folikulu vyvolává zánět v okolní kůži. Mycelium obklopuje vlas do výše několika milimetrů nad kožním povrchem. Pod mikroskopem vidíme vlas obalený vrstvou drobných kulatých spór (obr. 2). Vlasový stvol je postupně činností houby rozrušen a ulamuje se, nevypadá. Ložiska tinea capitis microsporica po léčbě zarůstají *ad integrum*.

**Klinický obraz:** Tinea capitis microsporica se vyvíjí jen u dětí do puberty. V dospělosti už vlas není k infekci vnímavý. Tento typ tinea nepřetrvává do dospělosti. Inkubační doba je asi 3–4 týdny. Klasickým projevem jsou



Obr. 1. Napadení vlasu typem ektothrix.



Obr. 2. Mikroskopický obraz mikrosporie vlasu.

okrouhlá ložiska se strništěm ulámaných vlasů, zarudnutím a šupením. Někdy je zánět výraznější, se svěděním a mokváním. Silně zánětlivé a velmi úporné léze bývají u atopických dětí. Mohou se vyvinout až v zánětlivý hrbol živě červené barvy, na jehož povrchu se nacházejí hnisavé folikulitidy, píštěle a krustoskvamy. Tento projev se nazývá kerion Celsi.

**Diagnóza:** Při vyšetření odebíráme vzorky šupin a vlasy. Hledáme krátké ulámané vlasy obalené šedavou nebo žlutobílou masou. Ložiska ve kštici se dobře hledají pomocí Woodovy lampy. Woodova lampa vyzařuje světlo o délce 365 nm. Světlo prochází tmavomodrým filtrem. V zatemněné místnosti ložiska vyvolaná dermatofyty rodu *Microsporium* při ozáření Woodovou lampou žlutozeleně fluoreskují. Ulámané vlasové zbytky vytahujeme pomocí vysterilizované epilační pinzety. Vlasy a šupiny vyšetřujeme mikroskopicky a kultivačně. Pro mikroskopické vyšetření umístíme materiál na podložní sklo. Na šupiny a vlasy kápneme 2–3 kapky 20% louhu draselného (dále jen KOH). Přikryjeme krycím sklem a necháme asi půl hodiny stát. Potom prohlížíme preparát pod mikroskopem s objektivem o zvětšení 20x a okulárem o zvětšení 10x. Pro kultivaci naočkujeme materiál do zkumavek obsahujících šikmý Sabouraudův agar s chloramfenikolem. Inkubujeme 3 týdny při teplotě 26 °C. Dotazujeme se na kontakt se zvířetem přibližně měsíc před vypuknutím nemoci.

**Diferenciální diagnóza:** V méně typických případech mohou ložiska vypadat jako seboroická dermatitida, pseudotinea amiantacea, psoriáza, alopecia areata, hnisavé léze pak imitují bakteriální folikulitidy (20).

**Terapie:** Dávky a doby léčby uváděné podle amerických a britských směrnic (vypracovaných pro dermatofyta *Trichophyton* – dále jen *T. tonsurans*) jsou u tinea capitis microsporica často nedostačující (6). U dětí starších 3 let je možné podávat itraconazol 5 mg/kg/den, a to buď kontinuálně, nebo v pulzech: 1 týden užívání, 2 týdny pauza (tab. 1). Průměrná doba potřebná pro vyléčení je 39 dní, individuální kolísání je však značné (10–77 dní) (8). U kontinuální léčby se doporučuje užívat nejprve 4 týdny, pak pozvat dítě na mykologickou kontrolu a v případě positivity přidat další 2 týdny. Pak následuje

Tab. 1. Dávkování perorálních antimykotik u tinea capitis microsporica

<b>Terbinafin</b>	dítě < 20 kg = 62,5 mg/den 20–40 kg = 125 mg/den dítě > 40 kg = 250 mg/den po 6 – 12 týdnů
<b>Itrakonazol</b>	3–5 mg/kg/den po 4–8 týdnů kontinuálně nebo v pulzech (1 týden 5 mg/kg/den, pak 2 týdny pauza)
<b>Flukonazol</b>	6 mg/kg/den po 20 dní nebo 5 mg/kg/den po 30 dní nebo intermitentně 8 mg/kg 1x týdně po 4–6 týdnů

další mykologická kontrola a případně další 2 týdny léčby (21). U terbinafinu je dávkovací schéma určené pro dermatofyta *T. tonsurans* málo účinné (13). Doporučuje se buď prodloužit dobu léčby (nikoli 4 týdny, nýbrž 6–12 týdnů) (17), nebo dát dvojnásobné dávky (10–25 kg tělesné hmotnosti: 125 mg/den, nad 25 kg: 250 mg/den). Frekvence nežádoucích účinků není vyšší než u standardního dávkování (1, 5, 16). Ketokonazol je pro léčbu tinea capitis *Microsporica* zcela nevhodný. Jednak má na dermatofyta *Microsporum* minimální účinek, jednak má příliš vysoké riziko nežádoucích účinků (13).

U dětí mladších 3 let jsou tabletové formy léků kontraindikované. Je nutno volit léky, které existují i v tekuté formě: itraconazol nebo flukonazol. Itraconazolová suspenze má poněkud častější nežádoucí gastrointestinální účinky než kapsle. Flukonazol je bezpečný, s jeho účinností u tinea capitis je však málo zkušeností (10, 11, 15, 22).

Systémovou léčbu je vždy nutné kombinovat s léčbou lokální. Ložiska se potírají ciklopiroxolaminem, terbinafinem, naftifinem, ekonazolem nebo bifonazolem. Vlasy je třeba dvakrát týdně umývat antimykotickým šamponem s obsahem ketokonazolu nebo sulfidu seleničitého (13).

Infiltráty zvané kerion Celsi se podobají karbunklu, a proto bývají někdy incidovány nebo excidovány. U léze mykotického původu se chirurgický výkon nedoporučuje (25, 27).

**Hygienická opatření:** Dítě s infekcí *M. canis* neohrožuje své okolí a po nasazení systémové a lokální léčby může do kolektivu. Zvíře je třeba léčit u veterinárního lékaře.

## TINEA CAPITIS TRICHOPHYTICA

**Etiologie:** Vyvolavatelem jsou jednak antropofilní dermatofyty *T. tonsurans* a *T. violaceum*, jednak zoofilní dermatofyty *T. mentagrophytes*, *T. verrucosum* a zoofilní granulární variety dermatofyta *T. interdigitale*.

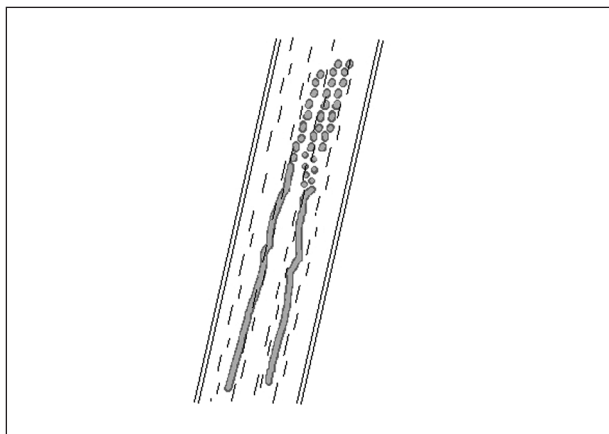
O dermatofytu *T. rubrum* panovala dlouho domněnka, že tinea kšticce nevyvolává. Ukázalo se však, že v Japonsku není tinea capitis vyvolaná tímto dermatofytem nikterak vzácná a přibývají kazuistiky i z dalších částí světa (2).

**Epidemiologie:** U antropofilních druhů dermatofytů z rodu *Trichophyton* (*T. tonsurans*, *T. violaceum*) je zdrojem infekce člověk. *T. violaceum* je endemické v severoafričských zemích.

Zoofilní druhy dermatofytů se přenáší od zvířecích hostitelů: dermatofyty *T. mentagrophytes* a zoofilní kmeny *T. interdigitale* od hlodavců, nejčastěji morčat nebo myší, *T. verrucosum* od skotu. U čistě zoofilních druhů (*T. verrucosum*) k dalšímu interhumánnímu přenosu nedochází. Dermatofyt *T. interdigitale* není na hostitele úzce specializovaný. Infekce získaná od zvířete se může ještě přenést na další osoby.

**Patogeneze:** Antropofilní druhy dermatofytů *T. tonsurans* a *T. violaceum* napadají vlas jako endothrix, tj. prorů-

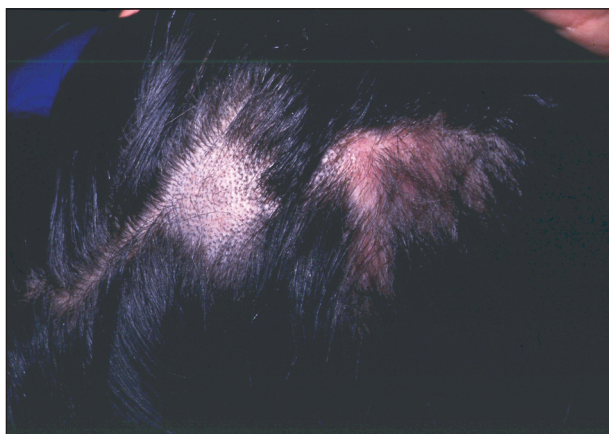
stají od papily vzhůru vnitřní částí vlasového stvolu. Kuti- kula vlasu zůstává neporušená (obr. 3). Jelikož výstelka vlasového folikulu není infikována, nedochází ani k zánětlivé reakci. Endothrixové infekce jsou klinicky charakterizované absencí zánětu (tzv. aflegmasická forma tinea capitis).



Obr. 3. Napadení vlasu typem endothrix.

Zoofilní druhy naopak napadají vlas jako ektothrix a vyvolávají hnisavé folikulitidy. Důležité je vědět, že folikulitidy vyvolané rodem *Trichophyton* vedou časem k zániku folikulů, může dojít k trvalé ztrátě vlasů (12).

**Klinický obraz:** Léze vyvolané dermatofyty *T. tonsurans* a *T. violaceum* mohou přetrvávat i po pubertě. Lze se s nimi setkat i u osob středního věku. Patognomonickým projevem je tzv. black dot tinea, kdy vlasy nejsou jen ulámané, nýbrž zarůstají zpátky do kůže jako pili incarnati. Obraz nemusí být vždy takto vyjádřen, zejména v počátečních stadiích může jít jen o nepatrné ložisko šupin na nezápětlivé spodině. Pak je možná snadná záměna za seboroickou dermatitidu nebo psoriázu (obr. 4). Následná léčba lokálními kortikoidy obraz dále zkreslí, objeví se zánětlivá infiltrace až noduly (3).



Obr. 4. Tinea capitis incognito – po léčbě lokálními kortikoidy se původně nezápětlivé ložisko změnilo v živě rudý infiltrát. Vedle je novější ložisko neovlivněné kortikoterapií, s obrazem „black dots“ (*T. violaceum*).

Léze vyvolané zoofilními dermatofyty začínají jako povrchová erytematózní a vezikulózní ložiska, která přecházejí do hluboké infiltrativní hnisavé formy. Vytvářejí se polokulovité ostře ohraničené zánětlivé infiltráty (kerion Celsi). Povrch je pokrytý zaschlým hnisem s příměsí šupin a vlasů. Pod krustoskvamami se nacházejí pustuly. V těžších případech mohou pod infiltráty vznikat až abscesy.

**Diagnóza:** K vyšetření se berou šupiny i pahýly vlasů stejně jako u mikrosporíe. Léze vyvolané rodem *Trichophyton* ve Woodově světle nefluoreskují. U antropofilních druhů se doporučuje vyšetřit i rodinné příslušníky. Zoofilní dermatofyt *T. verrucosum* patří mezi pomalu rostoucí dermatofyty, dobu inkubace je nutno prodloužit až na 6 týdnů.

**Diferenciální diagnóza:** Počínající onemocnění se snadno zamění za psoriázu či seboroickou dermatitidu. Sterling et al. popisují případ, který připomínal acné keloidalis (26). Zánětlivé formy trichofycie s pustulami napodobují bakteriální folikulitidy (7) a pyodermie (18).

**Terapie:** Lékem volby je terbinafin (tab. 2). Dávkování je standardní podle váhy: do 20 kg 62,5 mg/den, 20–40 kg 125 mg/den, nad 40 kg 250 mg/den. Délka léčby je 2–4 týdny (6, 9). Systémová léčba se vždy kombinuje s lokálním ošetřováním a s mytím vlasů antimykotickým šamponem.

**Tab. 2. Dávkování perorálních antimykotik u tinea capitis trichophytica**

<b>Terbinafin</b>	dítě < 20 kg = 62,5 mg/den 20–40 kg = 125 mg/den dítě > 40 kg = 250 mg/den po 4 týdny
<b>Itrakonazol</b>	3–5 mg/kg/den po 4–6 týdnů
<b>Flukonazol</b>	6 mg/kg/den po 20 dní nebo 5 mg/kg/den po 30 dní nebo intermitentně 8 mg/kg 1x týdně po 4–6 týdnů

**Hygienická opatření:** Od dlouhodobé izolace klinicky nemocných se dnes upouští (13). Nosiči v okolí nemocného si myjí vlasy antimykotickým šamponem 2krát týdně k zamezení dalšího rozsevu spór (23). Dále se u antropofilních infekcí dezinfikují kartáče a hřebeny, např. Savem.

U zoofilních infekcí se pátrá po zvířecím zdroji infekce, léčbu zvířete a hygienická opatření řídí veterinární lékař.

## TINEA CAPITIS FAVOSA

**Etiologie:** Jediným vyvolavatelem lidského favu je antropofilní dermatofyt *T. schoenleini*.

**Epidemiologie:** Favus je nejméně kontagiózní formou

tinea capitis (14). Mohou vzniknout jen rodinné epidemie dětí a dospělých v podmínkách nejužšího kontaktu a v prostředí s nízkou hygienickou úrovní. Dermatofyt *T. schoenleini* se endemicky vyskytuje ve východním Středomoří a v Africe, sporadicky po celém světě.

**Klinický obraz:** Onemocnění začíná tvorbou mírně zánětlivých, většinou perifolikulárních makul netypického vzhledu, které se postupně šíří do okolí. Později se vytvoří skutula (*favus scutularis*). Skutulum je plochý útvar štítovitého tvaru při kořeni vlasu, o průměru 2 až 3 mm, sírově žluté barvy a tuhé drobné konzistence. Vlasy se ztenčují, ulamují a řídnou. Onemocnění je chronické, může trvat i několik desetiletí. Pokud choroba trvá dlouho, postižené vlasy zanikají. Dochází až k atrofii kůže hlavy. V méně typických případech se nacházejí jen hojné žluto-bílé šupiny na mírně zánětlivé kůži (*favus squamosus*). I zde dochází k atrofii kůže (14).

**Diagnóza:** Při vyšetření se odebírají šupiny, vlasy a zejména skutula. Vyšetření je mikroskopické (louhový preparát) a kultivační (Sabouraudův agar s chloramfenikolem). Mikroskopický obraz napadeného vlasu je typu endothrix. Kultivace trvá 3 týdny, někdy i déle.

**Diferenciální diagnóza:** Netypické formy lze zaměnit za dermatitis seborrhoica, pseudotinea amiantacea nebo psoriasis capitis (24).

**Terapie:** Pro terapii a hygienická opatření platí tatáž pravidla jako pro ostatní formy tinea capitis vyvolané antropofilními dermatofyty rodu *Trichophyton*.

## Hlášení

Dříve bylo povinné hlášení „mikrosporíe, trichofycie a favu“. V nové vyhlášce tento příkaz není, hovoří se v ní povšechně o povrchových kožních infekcích, které podléhají hlášení pouze při hromadném výskytu.

## LITERATURA

1. ABDEL-RAHMAN, SM., HERČIN, J., FALLON-FRIEDLANDER, S., HAUFFE, S., HOROWITZ, A., RIVIERE, GJ. Pharmacokinetics of terbinafine in young children treated for tinea capitis. *Pediatr Infect Dis J.* 2005; 24(10): 886-891.
2. BARGMAN, H. Trichophyton rubrum tinea capitis in an 85-year-old woman. *J Cutan Med Surg.* 2000; 4(3): 153-154.
3. BUCKLEY, DA., FULLER, LC., HIGGINS, EM., DU RIVIER, AW. Lesson of the week. Tinea capitis in adults. *BMJ.* 2000; 320(7246): 1389-1390.
4. CERBUKOVAS, O., SCHWARZ, RA., JANNIGER, CK. Tinea capitis: current concepts. *J Dermatol.* 2000; 27(3): 144-148.
5. DEVLIOU-PANAGIOTIDOU, D., KOUSSIDOU-EREMONDI, TH. Efficacy and tolerability of 8 weeks' treatment with terbinafine in children with tinea capitis caused by *Microrosporum canis*: a comparison of three doses. *J Eur Acad Dermatol Venereol.* 2004; 18(2): 155-159.
6. FLEECE, D., GAUGHAN, JP., ARONOFF, SC. Griseoful-

- vin versus terbinafine in the treatment of tinea capitis: a meta-analysis of randomized, clinical trials. *Pediatrics* 2004; 114(5): 1312-1315.
7. GHILARDI, A., MASSAI, L., GALLO, A., PACCAGNINI, I. E., ROMANO, C. Tinea capitis due to *Trichophyton soudanense* mimicking bacterial folliculitis. *Mycoses*. 2007; 50(2): 150-152.
  8. GINTER-HANSELMAYER, G., SMOLLE, J., GUSTA, A. Itraconazole in the treatment of tinea capitis caused by *Microsporum canis*: experience in a large cohort. *Pediatr Dermatol*. 2004; 21(4): 499-502.
  9. GUSTA, AK., ADAMIAK, A., COOPER, EA. The efficacy and safety of terbinafine in children. *J Eur Acad Dermatol Venereol*. 2003; 17(6): 627-640.
  10. GUSTA, AK., COOPER, EA., WINTER, G. Efficacy and safety of itraconazole use in children. *Dermatol Clin*. 2003; 21(3): 521-535.
  11. GUSTA, AK., COOPER, EA., MONTERO-GEI, F. The use of fluconazole to treat superficial fungal infections in children. *Dermatol Clin*. 2003; 21(3): 537-542.
  12. HALLGREN, J., PETRINI, B., WAHLGREN, CF. Increasing tinea capitis prevalence in Stockholm reflects immigration. *Med Mycol*. 2004; 42(6): 505-509.
  13. HIGGINS, EM., FULLER, LC., SMITH, CH. Guidelines for the management of tinea capitis. *Br J Dermatol*. 2000; 143: 53-58.
  14. CHMEL, L. Choroby vyvolané hubami – mykózy. In: CHMEL, L., HORÁČEK, J., ŠTÁVA, Z. *Dermatovenerológia*. Osveta, Martin, 1981, s. 139-140.
  15. KOUMANTAKI, E., GEORGALLA, S., RALLIS, E., PAPADAVID, E. *Microsporum canis* tinea capitis in an 8-month-old infant successfully treated with 2 weekly pulses of oral itraconazole. *Pediatr Dermatol*. 2001; 18(1): 60-62.
  16. KOUMANTAKI, E., KAKOIROU, T., RALLIS, E., RIGA, P., GEORGALLA, S. Doubled dose of oral terbinafine is required for *Microsporum canis* tinea capitis. *Pediatr Dermatol*. 2001; 18(4): 339-342.
  17. LIPOZENCIC, J., SKERLEV, M., OROFINO-COSTA, R., ZAITZ, VC., HORVATH, A. et al. A randomized, double-blind, parallel-group, duration-finding study of oral terbinafine and open-label, high-dose griseofulvin in children with tinea capitis due to *Microsporum* species. *Br J Dermatol*. 2002(5): 816-823.
  18. MARTIN, ES., ELEWSKI, BE. Tinea capitis in adult women masquerading as bacterial pyoderma. *J Am Acad Dermatol*. 2003; 49(2 Suppl Case Reports): S177-S179.
  19. MERCANTINI, R., MOROTTO, D., PALMARA, P., MERCANTINI, P., MARSELLA, R. Epidemiology of dermatophytoses observed in Rome, Italy between 1985 and 1993. *Mycoses*. 1995; 38(6): 415-419.
  20. MOHRENSCHLAGER, M., SEIDL HP., RINGM J., ABECKM D. Pediatric tinea capitis: recognition and management. *Am J Clin Dermatol*. 2005; 6(4): 203-213.
  21. MOHRENSCHLAGER, M., SCHNOPP, C., FESQ, H., STROM, K., BEHAM, A. et al. Optimizing the therapeutic approach in tinea capitis of childhood with itraconazole. *Br J Dermatol*. 2000; 143(5): 1011-1015.
  22. POMERANZ, AJ., SABNIS, SS. Tinea capitis: epidemiology, diagnosis and management strategies. *Paediatr Drugs*. 2002; 4(12): 779-783.
  23. ROBERTS, BJ., FRIEDLANDER, SF. Tinea capitis: a treatment update. *Pediatr Ann*. 2005; 34(3): 191-200.
  24. SEEBACHER, C., BLASCHKE-HELLMESSEN, R. Mykosen. Epidemiologie – Diagnostik – Therapie. Gustav Fischer Verlag Jena, 1990, s. 62-63.
  25. SCHAUDER, S. Itraconazole in the treatment of tinea capitis in children. Case reports with long-term follow-up evaluation. Review of the literature. *Mycoses*. 2002; 45(1-2): 1-9.
  26. STERLING, JB., SINA, B., GASPARI, A., DENG, A. Acne keloidalis: a novel presentation for tinea capitis. *J Am Acad Dermatol*. 2007; 56(4): 699-701.
  27. THOMA-GREBER, E., ZENKER, S., ROCKEN, M., WOLFF, H., KORTING, HC. Surgical treatment of tinea capitis in childhood. *Mycoses*. 2003; 46(8): 351-354.

Došlo do redakce: 21.10.2008

MUDr. Magdalena Skořepová, CSc.  
Dermatologická klinika 1. LF UK  
a VFN  
U nemocnice 2  
128 08 Praha 2  
E-mail: mykologie.vfn@seznam.cz

Nestátní poliklinika v Berouně hledá odborného lékaře na tuto pozici:

## DERMATOVENEROLOG

Nabízíme výhodné platové podmínky, práci v příjemném kolektivu, možnost dalšího vzdělávání.

Dobré spojení do Prahy.

Informace na tel. čísle 3211 746 315, 724 786 903,

medicentrum@medicentrum.cz