

## Sledování zánětlivých změn, exprese androgenových a retinoidních receptorů u pacientů s akné léčených izotretinoinem

Brychtová S.<sup>1</sup>, Fiurášková M.<sup>1</sup>, Bienová M.<sup>2</sup>, Kučerová R.<sup>2</sup>, Brychta T.<sup>3</sup>

<sup>1</sup>Laboratoř molekulární patologie, Ústav patologie LF UP Olomouc  
vedoucí prof. MUDr. Zdeněk Kolář, CSc.

<sup>2</sup>Klinika chorob kožních a pohlavních, LF UP a FN Olomouc  
přednostka doc. MUDr. Dagmar Ditrichová, CSc.

<sup>3</sup>SPEA Olomouc, s.r.o.  
primář MUDr. Oldřich Masný

### Souhrn

#### Sledování zánětlivých změn, exprese androgenových a retinoidních receptorů u pacientů s akné léčených izotretinoinem

Akné je chronické zánětlivé onemocnění pilosebaceózní jednotky, které postihuje výlučně lidskou populaci. Výraznou účinnost při systémové léčbě těžkých forem akné prokázal izotretinoin ze skupiny retinoidů, který má i přímý protizánětlivý účinek. Cílem studie bylo vyhodnotit zánětlivé změny, změny exprese androgenového receptoru (AR) a retinoidního receptoru  $X\alpha$  (RXR $\alpha$ ) v kožních bioptických vzorcích u pacientů před léčbou a po 6měsíční terapii izotretinoinem (Roaccutane<sup>®</sup>) a porovnat je se skupinou neléčených pacientů s akné a s kontrolní skupinou pacientů bez akné. Sledované faktory byly vyšetřeny u 40 probandů pomocí standardní nepřímé imunohistochemické metody. Prokázali jsme významné snížení exprese antigenů HLA-DR u pacientů léčených izotretinoinem. Nebylo prokázáno snížení exprese AR po 6měsíční terapii. I když léčená skupina vykazuje mírné snížení exprese AR, změny před léčbou a po léčbě nejsou statisticky signifikantní. Dále jsme neprokázali změny exprese RXR $\alpha$ , z čehož usuzujeme, že podobně jako při lokální terapii není exprese receptorů RXR $\alpha$  celkovou terapií izotretinoinem výrazně ovlivněna. Předpokládáme tedy, že protizánětlivý účinek izotretinoinu u akné může souviset s redukcí exprese antigenů HLA-DR.

*Klíčová slova:* akné – izotretinoin – zánět – androgenový receptor – retinoidní receptor  $X\alpha$

### Summary

#### Inflammatory Changes, Androgen and Retinoid Receptors Expression in Acne Patients Treated with Isotretinoin

Acne is a chronic inflammatory disease of pilosebaceous unit affecting only humans. Isotretinoin, a member of retinoid family, has shown marked efficacy in systemic treatment of serious forms of acne and possesses a direct anti-inflammatory effect. The aim of the present study was to assess inflammatory changes and expression of androgen receptor (AR) and retinoid X receptor  $\alpha$  in skin biopsies of patients before and after six-month isotretinoin (Roaccutane<sup>®</sup>) therapy in comparison to untreated acne patients and healthy skin controls. Forty cases were studied using standard indirect immunohistochemical method. Significant decrease of HLA-DR antigens expression in patients treated with isotretinoin was found. Reduced AR expression was not found after 6-month therapy. Despite slightly decreased expression of androgen receptor in treated group the changes before and after treatment were not significant. No changes in retinoid X receptor  $\alpha$  were found. Therefore it seems probable that similarly to local therapy systemic treatment does not influence RXR $\alpha$  expression. We assume that anti-inflammatory effect of retinoids in acne treatment depends on reduction of HLA-DR antigens expression.

*Key words:* acne – isotretinoin – inflammation – androgen receptor – retinoid X receptor  $\alpha$

Práce byla podpořena grantem Ministerstva školství a mládeže České republiky MSM 6198959216.

## ÚVOD

Akné je chronické zánětlivé onemocnění pilosebaceózní jednotky (PSJ), které postihuje výlučně lidskou populaci. Hlavními patogenetickými faktory jsou abnormální folikulární diferenciacie a vystupňovaná hyperkeratóza, zvýšená aktivita mazové žlázy a hyperseborea, bakteriální hyperkolonizace, zánět a celá řada imunologických reakcí (17). V patogenezi akné se uplatňují genetické vlivy, androgeny, ligandy PPAR (Peroxisome Proliferator-Activated Receptor), regulační neuropeptidy s hormonální i nehormonální aktivitou a vlivy prostředí. Tyto faktory vedou ke zvýšené tvorbě kožního mazu, epitelové hyperproliferaci ve vývodech mazových žláz a k expresi prozánětlivých chemokinů a cytokinů s následnou tvorbou komedonů a zánětlivých ložisek (17).

Retinoidy jsou přírodní i syntetické látky, jejichž biologická aktivita je podobná aktivitě retinolu (vitaminu A). Z mechanismů účinku je nejdůležitější schopnost retinoidů ovlivňovat epidermální růst a kontrolovat diferenciaci buněk. Podporují proliferaci buněk epidermis, ale při patologické hyperproliferaci proliferaci tlumí (13, 17). Retinoidy pravděpodobně indukují a modulují expresi různých růstových faktorů a jejich receptorů. Současně ovlivňují terminální diferenciaci buněk kůže ve smyslu snížení keratinizace (11). Izotretinoin je nejúčinnější retinoid z hlediska potlačení činnosti mazových žláz a jejich zmenšení, který prokázal výraznou účinnost při systémové léčbě těžkých forem akné (18). *In vitro* potlačuje proliferaci buněk mazových žláz i jejich schopnost syntézy lipidů. Ke klinicky nejvýznamnějším účinkům izotretinoinu patří i přímý protizánětlivý účinek. Inhibuje proliferaci buněk endotelu kožních kapilár, angiogenezi a zastavu veycestování neutrofilů z kožních kapilár.

Cílem studie bylo vyhodnotit zánětlivé změny, změny exprese AR a RXR $\alpha$  u pacientů s akné léčených a neléčených izotretinoinem (Roaccutane<sup>®</sup>).

## MATERIÁL A METODY

V našem souboru bylo celkem 40 kožních biopsií z oblasti pravé nebo levé lopatky od 30 pacientů vyšetřovaných na Klinice chorob kožních a pohlavních, LF UP a FN v Olomouci v období 2003–2005. U skupiny 10 pacientů s projevy nodulocystické akné byl celkově podáván izotretinoin v úvodní dávce 0,5 mg/kg/den s postupným snižováním podle klinického nálezu. U těchto pacientů byla kožní excize provedena před zahájením terapie a poté po 6měsíční léčbě izotretinoinem. Druhou skupinu představovali pacienti s komedonickou a papulózní formou akné bez léčby lokálními nebo celkovými retinoidy (10/30). Pacienti byli seznámeni s průběhem studie formou informovaného souhlasu. Třetí, kontrolní skupinu,

tvořily archivní bioptické kožní vzorky bez akné nebo jiných zánětlivých změn (10/30) excidované pro pigmentové névy.

K vyšetření sledovaných parametrů byla použita standardní nepřímá imunohistochemická technika na tkáních fixovaných v 10% formalínu a zalitých do parafínu. Bylo provedeno odparafínování a zavodnění řezů, následovalo demaskování antigenů v mikrovlnném generátoru a zrušení endogenní peroxidázové aktivity. Řezy byly inkubovány přes noc (u AR přes víkend) s primární myší monoklonální protilátkou (antiCD20, klon L26, ředění 1:200, Dako; antiCD68, klon PG-M1, ředění 1:100, Dako, Dánsko; antiHLA-DR, klon TAL.1B5, ředění 1:100, Dako, Dánsko; antiAR, klon AR441, ředění 1:50, Dako, Dánsko) a primární králičí polyklonální protilátkou (antiRXR $\alpha$  D-20, ředění 1:10, Santa Cruz Biotechnology, USA). Pro vizualizaci antigenů byl použit značící systém EnVision plus (Dako, Dánsko) a vizualizace byla provedena chromogenem diaminobenzidinem.

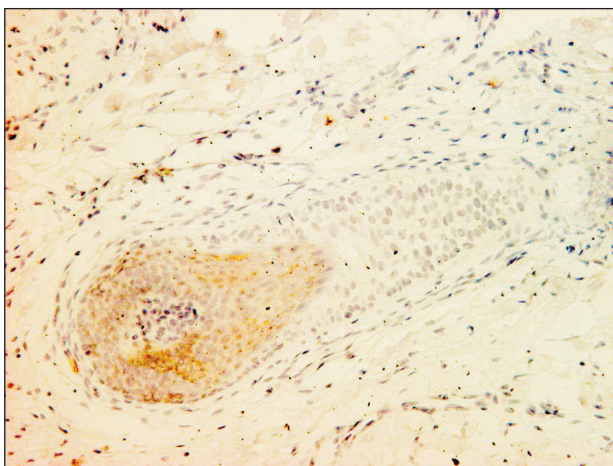
Expresie sledovaných proteinů byla hodnocena číselnou stupnicí 0–3 podle procentového zastoupení pozitivních buněk (0=0–5 %, 1=6–25 %, 2=26–50 %, 3>51 %). Intenzita zánětlivého infiltrátu byla posuzována podle množství buněk/HPF (HPF=zorné pole při zvětšení 400x) stupnicí 0–3 (0=0 buněk, 1=1–15 buněk, 2=16–40 buněk, 3>41 buněk). Pro statistickou analýzu výsledků byly použity  $\chi^2$  test, Yatesova korekce, Fisherův exaktní test a znaménkový test. Za statisticky významnou změnu bylo považováno  $p<0,05$ .

## VÝSLEDKY

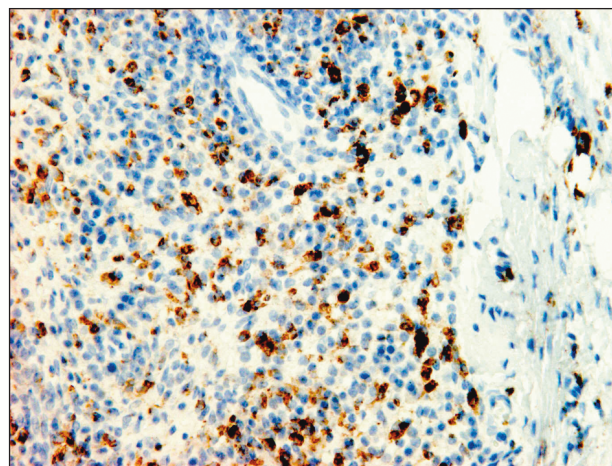
### Hodnocení zánětlivého infiltrátu

Zánětlivý infiltrát byl hodnocen v korigované oblasti PSJ. U pacientů s akné byla zastižena zánětlivá celulóza tvořená lymfocyty, s převahou T-lymfocytů (CD3+) a menší příměsí B-lymfocytů (CD20+) a makrofágů (CD68+) (graf 1, obr. 1, 2, 3). Nejintenzivnější zánětlivé změny jsme pozorovali pouze v úseku koria těsně naléhajícím na oblast PSJ, v okolní dermis však počty zánětlivých elementů výrazně klesaly. V případech fulminantního zánětu byly přítomny četné neutrofilní leukocyty, v okolí zaniklých folikulů vznikaly typické granulomy s obrovskými mnohojadernými buňkami. V kontrolních kožních excizích skupiny bez akné nebyl infiltrát zastižena nebo jsme detekovali pouze ojedinělé zánětlivé elementy. Kožní excize u pacientů s akné vykazovaly vyšší počty T-lymfocytů ( $p=0,001$ ) a makrofágů ( $p=0,023$ ) oproti kontrolní skupině (obr. 4). Rozdíly v B-lymfocytech nebyly signifikantní ( $p=0,068$ ). U skupiny léčené izotretinoinem došlo u pacientů s fulminantním zánětem k jizvení koria, se zánikem PSJ. Zánětlivé elementy byly přítomny ve sníženém počtu, jednalo se zejména o T-lymfocyty, zcela minimálně byly přítomny i B-lymfocyty a makrofágy. Rozdíly v intenzitě infiltrátu před léčbou a po 6měsíční

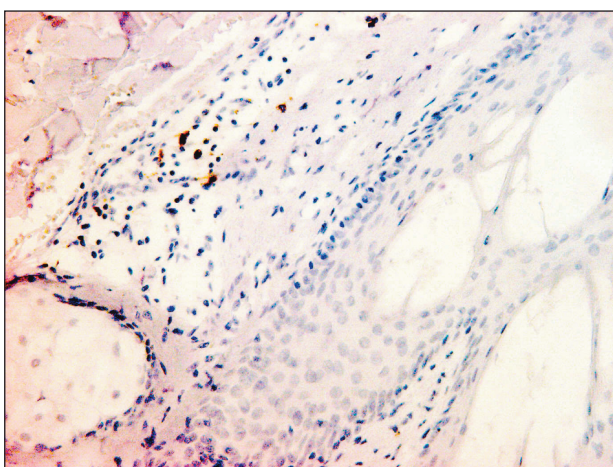




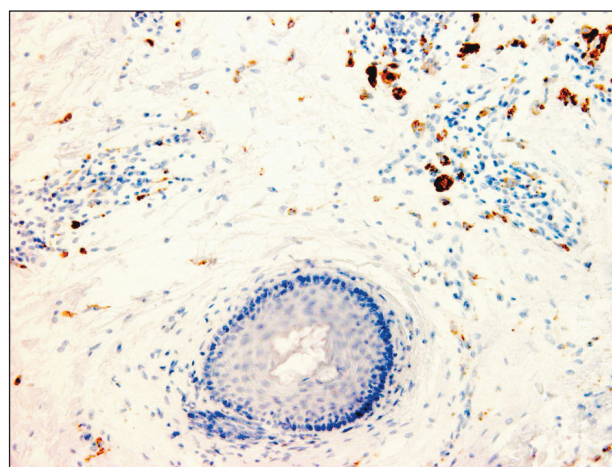
Obr. 1. Vzorek akné. CD3+ T-lymfocyty disperzně přítomny v okolí vlasového folikulu, orig. zvětšení 250x.



Obr. 3. Vzorek akné. Výrazný CD68+ zánětlivý infiltrát v ložisku s destruovanou PSJ, orig. zvětšení 320x.



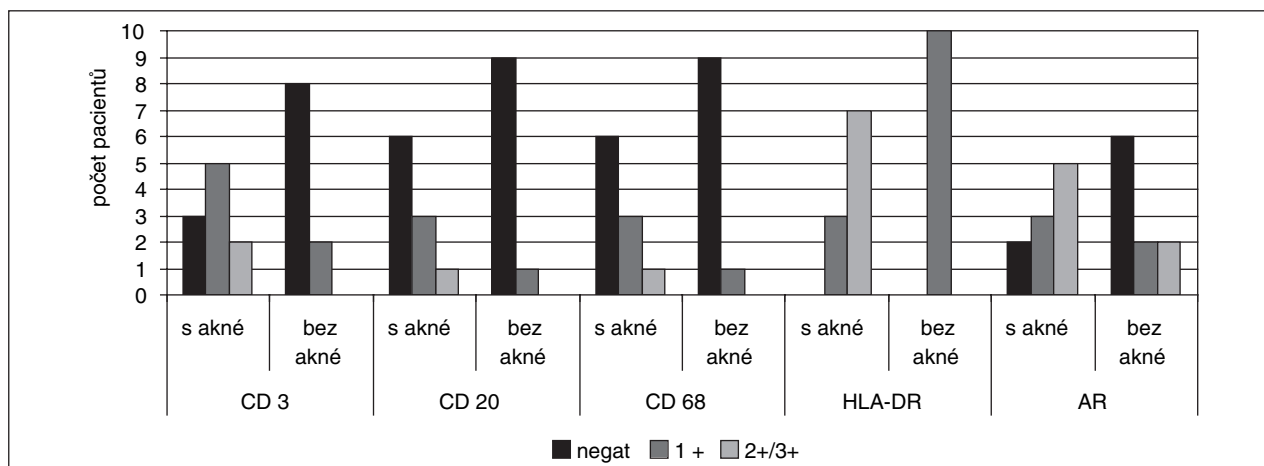
Obr. 2. Vzorek akné. Ojedinelé CD20+ B-lymfocyty v blízkém okolí vlasového folikulu, orig. zvětšení 250x.



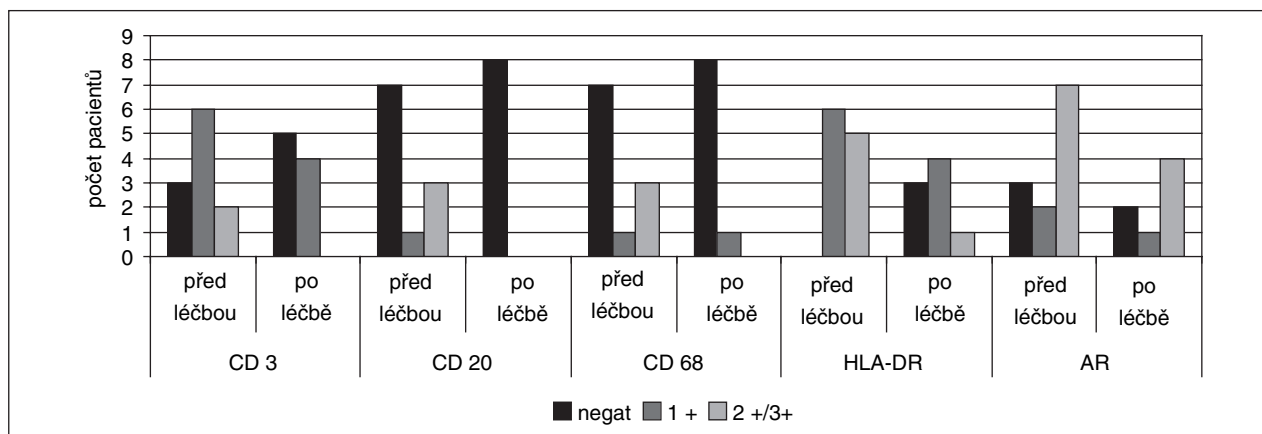
Obr. 4. Kontrola. Ojedinelé CD68+ elementy rozptýlené v horním koriu, orig. zvětšení 200x.

léčbě izotretinoinem nebyly statisticky signifikantní (graf 2). Klinicky byly aknézní projevy na zádech po 6 měsících léčby buď zcela zhojeny, nebo přetrvávalo několik

ojedinělých zánětlivých projevů povrchového rázu. U žádného z pacientů již nedocházelo k tvorbě hlubších zánětlivých nodulů.



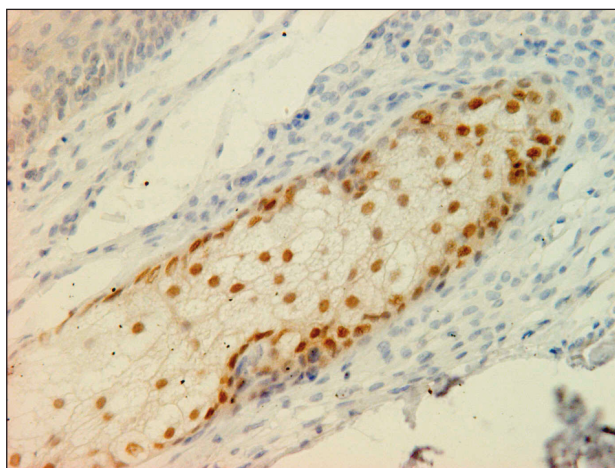
Graf 1. Srovnání exprese ukazatelů zánětlivého infiltrátu (CD3, CD20, CD68, HLA-DR) a androgenového receptoru (AR) u pacientů s akné a bez akné.



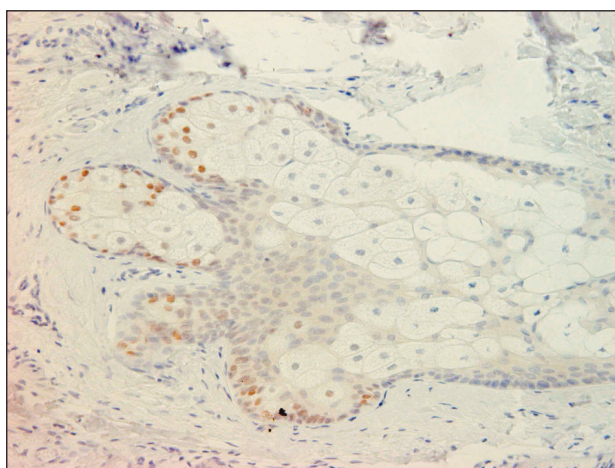
Graf 2. Srovnání exprese ukazatelů zánětlivého infiltrátu (CD3, CD20, CD68, HLA-DR) a androgenového receptoru (AR) u pacientů léčených izotretinoinem před léčbou a po léčbě.

### Hodnocení HLA-DR

HLA-DR (Human Leukocyte Antigen-DR) antigeny byly exprimovány makrofágy a fibroblasty koria, endoteliemi kapilár a místy i epitelem sebaceózních žlázek



Obr. 5. Vzorek akné. Jaderná exprese androgenového receptoru v buňkách sebaceózní žlázy, orig. zvětšení 320x.

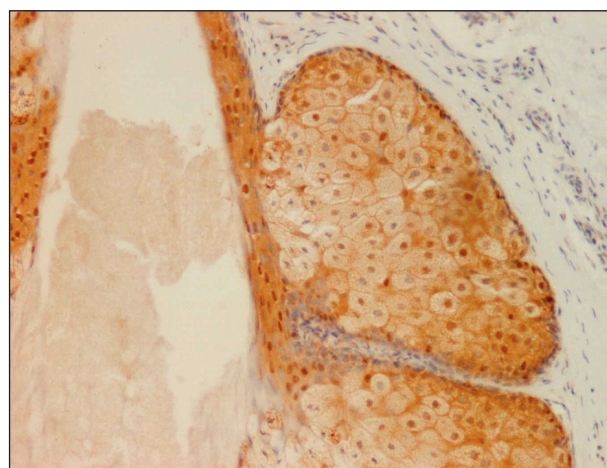


Obr. 6. Kontrola. Zřetelné snížení AR v jádrech buněk sebaceózní žlázy, orig. zvětšení 200x.

a keratinocyty. Ve studii jsme však hodnotili změny exprese těchto antigenů v oblasti koria kolem PSJ. U kontrolní skupiny tvořily HLA-DR+ buňky pouze nesouvislý úzký lem v okolí PSJ. U pacientů s akné došlo kolem PSJ k významnému zvýšení exprese HLA-DR ( $p=0,01$ ), přičemž pozitivní buňky často tvořily široký lem okružující folikulu i sebaceózní žlázku (obr. 5). Rovněž endotel kapilár v sousedství lézí exprimoval antigeny ve zvýšeném počtu oproti kapilárám vzdáleným od zánětlivých ložisek. Po 6měsíční léčbě izotretinoinem jsme zaznamenali statisticky významné snížení exprese HLA-DR antigenů ( $p=0,031$ ), která byla opět omezena pouze na nesouvislý lem kolem PSJ (obr. 6).

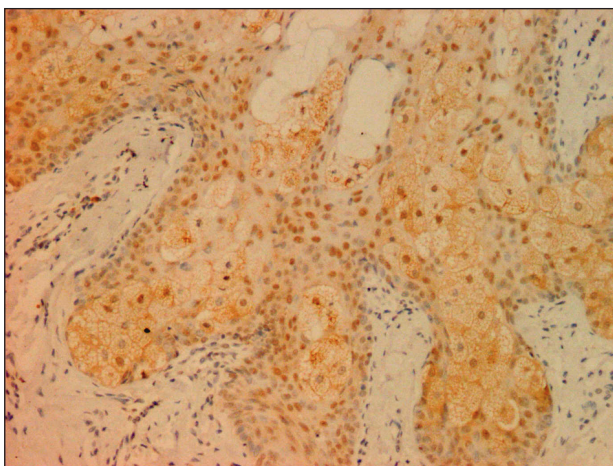
### Expres androgenových receptorů

Zaznamenali jsme významné rozdíly exprese AR mezi skupinou pacientů s akné a kontrolní skupinou ( $p=0,02$ ) (obr. 7, 8). Androgenové receptory byly pravidelně exprimovány v jádrech sebaceózních žlázek pacientů s akné. Počet pozitivních jader se v rámci skupiny lišil, některé žlázy exprimovaly AR pouze v 10 %, jiné až v 90 %. Část případů (19 %) bylo zcela negativních.

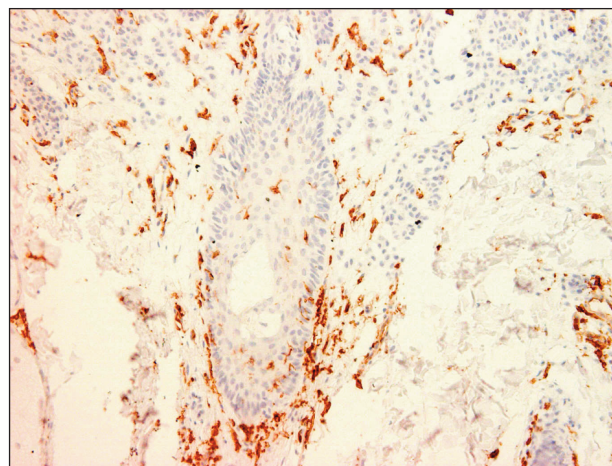


Obr. 7. Vzorek akné. Výrazná jaderná pozitivita RXRα v buňkách folikulu a přiléhající mazové žlázy, orig. zvětšení 200x.





Obr. 8. Kontrolní excize po léčbě izotretinoímem. Mírná redukce RXR $\alpha$ + jader v PSJ, orig. zvětšení 200x.



Obr. 9. Vzorek akné. Část folikulu je lemována HLA-DR+ buňkami, které jsou rovněž přítomny ve zvýšeném počtu v naléhajícím koriu, orig. zvětšení 200x.

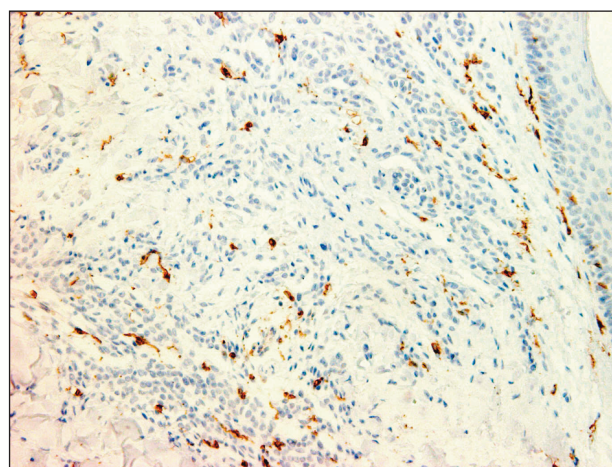
Žlázky kontrolní skupiny byly v převaze negativní (60 %) nebo s expresí do 25 %.

U léčené skupiny nebyly nalezeny významné rozdíly exprese AR před léčbou a po 6měsíční terapii izotretinoímem. V zachovalých PSJ se jaderná exprese pohybovala kolem 25–50 %).

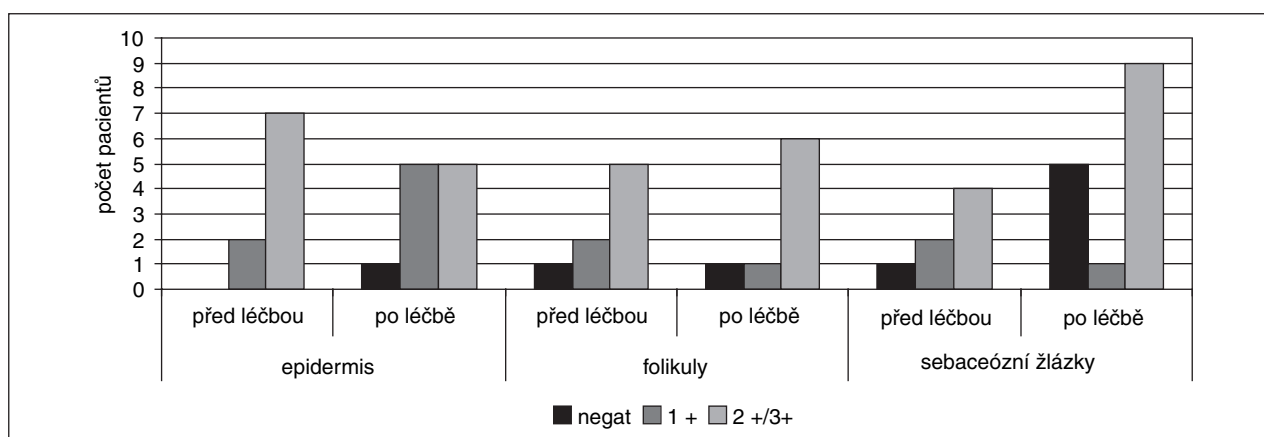
Kromě sebaceózních žlázek jsme AR detekovali zcela ojediněle ve fibroblastech, zejména v lézích s výraznějším zánětem. Epitel vlasových folikulů, ekkrinních potních žlázek a epidermální keratinocyty byly zcela negativní.

#### Expresie retinoidních receptorů

RXR $\alpha$  ve skupině léčené izotretinoímem vykazovaly typickou jadernou lokalizaci. Expresie byla prokázána v sebaceózních žlázkách, epitelu vlasových folikulů a keratinocytech. Nenalezli jsme signifikantní rozdíly v expresi těchto receptorů před léčbou a po 6měsíční terapii izotretinoímem (obr. 9, 10, graf 3).



Obr. 10. Kontrolní excize po léčbě izotretinoímem. Signifikantní snížení HLA-DR+ lemu vlasového folikulu, dále drobný shluk pozitivních buněk v blízkém okolí (originální zvětšení 200x).



Graf 3. Srovnání exprese retinoidního X receptoru  $\alpha$  (RXR $\alpha$ ) v epidermis, vlasových folikulech a sebaceózních žlázkách u pacientů léčených izotretinoímem před léčbou a po léčbě.

## DISKUSE

V souladu s literárními údaji (12) jsme potvrdili, že v patogenezi akné se uplatňuje především buněčná imunitní reakce s převahou T-lymfocytů a makrofágů. Pozorovali jsme však výrazné rozdíly v intenzitě infiltrátu. Předpokládáme, že kvantita zánětlivých elementů závisí jednak na rozdílné době trvání zánětlivé léze, přičemž je prokázáno, že hustota infiltrátu se výrazně mění během 6–48 hodin (9), jednak na místě excize. Nejintenzivnější zánětlivé změny jsme pozorovali pouze v nevelkém úseku koria těsně naléhajícím na PSJ. Skutečnost, že po 6měsíční terapii izotretinoinem perizofolikulární infiltráty, které se svou intenzitou významně neliší od vzorků plně manifestovaného akné, si vysvětlujeme závislostí na místě odběru. Z důvodu obtížnosti provedení excizi přímo z místa nejvýraznějších zánětlivých změn lézí byly excize odebírány z jejich těsného okolí, kde již je koncentrace zánětlivých elementů menší.

Nejmarkantnější změny byly zaznamenány v expresi antigenů HLA-DR, kdy po terapii izotretinoinem došlo k výraznému snížení jejich exprese, přičemž množství a lokalizace pozitivních buněk byly podobné kontrolní skupině. Tento nálezní dokumentuje, že antigeny HLA-DR ovlivňují průběh onemocnění, jejich zvýšená exprese je spojována s aktivací CD4 pozitivních T-lymfocytů a s akcelerací zánětu (12). Prokázali jsme, že na rozvoji akné se kromě histiocytů podílejí i HLA-DR pozitivní stromální buňky, zejména fibroblasty a kapilární endotelie. Protizánětlivý efekt retinoidů nesouvisí tedy jen s redukcí monocytů a makrofágů v lézích, ale i se změnou fenotypu buněk stromálních.

Androgenové receptory jsme detekovali v jádrech sebaceózních žlázek kůže postižené i nepostižené akné. AR jsme dále, avšak zcela ojediněle, našli ve fibroblastech lézí s výraznějším zánětem, avšak nebyly prokázány ve stromatu kontrolních kožních vzorků. V literatuře je popsána exprese AR i v bazální vrstvě epidermis, v ekrinních potních žlázkách, vnější vlasové pochvě a v endoteliích (3, 5). V našem souboru jsme AR v těchto lokalitách neprokázali. Vysvětlení hledáme zejména v technice detekce. Zatímco uvedení autoři používali polyklonální protilátky, my jsme detekci prováděli pomocí protilátek monoklonálních.

Dále je nutno brát v úvahu popisované rozdíly v expresi AR v závislosti na anatomické lokalitě (14). I když se počty buněk exprimujících androgenové receptory u lézí s akné poměrně výrazně lišily a v některých případech byly AR i negativní, přesto jsou tyto receptory u pacientů s akné signifikantně zvýšeny oproti kontrolním vzorkům. Normální kůže receptory buď neexprimuje, nebo pouze v malém množství. V souladu s jinými autory můžeme tedy předpokládat, že androgeny sebaceózní žlázy přímo aktivují (3). Nepřímé působení cestou androgenové aktivity fibroblastů se téměř neuplatňuje.

K doplnění problematiky je však nutno uvést i názor některých autorů, kteří připouštějí možnost, že AR mohou svou závislost na androgenech ztratit (16). Ve studii jsme neprokázali původně očekávané a literárně popísané snížení AR po terapii izotretinoinem (5). I když léčená skupina vykazuje mírné snížení exprese AR, změny před léčbou a po 6měsíční léčbě nejsou signifikantní. Navíc AR po terapii jsou stále zvýšeny ve srovnání s kontrolami. Zdá se tedy, že působení perorálních retinoidů probíhá spíše na úrovni redukce hladin ligandů, zejména 5 $\alpha$ -dihydrotestosteronu v kůži (4, 8) nebo nedávno zjištěné změny aktivity AR (7). Je tedy možné, že navzdory zvýšené expresi AR je jejich funkční schopnost výrazně snižena, což histologicky prokázat nelze. Působení retinoidů na AR může být i nepřímé. Tak byla například popsána modulace AR působením interleukinu 6 (10). S touto hypotézou by bylo konzistentní zjištění redukce aktivovaných makrofágů a fibroblastů (HLA-DR+), o kterých je známo, že tento cytokin produkují.

Receptory RXR $\alpha$  jsme ve shodě s literárními údaji (1) detekovali v epidermis a jádrech sebaceózních žlázek a epitelu vlasových folikulů, kde se podílejí na regulaci morfogeneze a diferenciaci jejich struktur. Billoni a kol. (1997) dokonce pokládají receptory kyseliny retinové (RXR $\alpha$  a RAR $\beta$ ) za hlavní retinoidní receptory exprimované v oblasti dermální papily, které podstatně ovlivňují vývoj PSJ. Studie zabývající se akné, které sledovaly terapeutický potenciál lokálně aplikovaných retinoidů, prokázaly jejich působení zejména přes vazbu na RAR receptory (2). RAR se tedy považují za hlavní terapeutický cíl léčby akné. Účinky terapie se vysvětlují zástavou buněčného cyklu, snížením syntézy DNA, zvýšením exprese p21<sup>waf1/cip1</sup> a poklesem cyklinu D1 (15). Co se týká RXR $\alpha$  receptorů, prokázaným agonistou je tretinoin, neboli 9-cis-retinová kyselina (9-cis-RA), u něhož byla zjištěna částečná konverze regulující tyto receptory (6). Předpokládá se, že izotretinoin (13-cis-RA) tyto receptory přímo neovlivňuje (1, 7). V naší studii jsme sice zaznamenali mírné zvýšení exprese RXR $\alpha$  u pacientů po léčbě izotretinoinem, avšak změny nebyly statisticky významné. Z výsledků usuzujeme, že podobně jako při lokální terapii, ani při celkové terapii izotretinoinem k aktivaci receptorů RXR $\alpha$  nedochází.

## LITERATURA


1. BILLONI, N., GAUTIER, B., MAHE, YF., BERNARD, BA. Expression of retinoid nuclear receptor superfamily members in human hair follicles and its implication in hair growth. *Acta Derm Venereol*, 1997, 77, p. 350–355.
2. BIKOWSKI, JB. Mechanisms of the comedolytic and anti-inflammatory properties of topical retinoids. *J Drugs Dermatol*, 2005, 4, p. 41–47.
3. BLAUER, M., VAALASTI, A., PAULI, SL., YLIKOMI, T., JOENSUU, T., TUOHIMAA, P. Location of androgen receptor in human skin. *J Invest Dermatol*, 1991, 97, p. 264–268.



4. BOUDOU, P., SOLIMAN, H., CHIVOT, M., VILLETTE, JM., VEXIAU, P., BELANGER, A., FIET, J. Effect of oral isotretinoin treatment on skin androgen receptor levels in male acneic patients. *J Clin Endocrinol Metab*, 1995, 80, p. 1158–1161.
5. BOUDOU, P., SOBNGWI, E., IBRAHIM, F., PORCHER, R., VEXIAU, P., CALVO, F., GAUTIER, JF. Hyperglycaemia acutely decreases circulating dehydroepiandrosterone levels in healthy men. *Clin Endocrinol (Oxf)*, 2006, 64, p. 46–52.
6. CHANDRARATNA, RA. Rational design of receptor-selective retinoids. *J Am Acad Dermatol*, 1998, 39, p. S124–128.
7. CHUANG, KH., LEE, YF., LIN, WJ., CHU, CY., ALTUWAIJRI, S., WAN, YJ., CHANG, C. 9-cis-retinoic acid inhibits androgen receptor activity through activation of retinoid X receptor. *Mol Endocrinol*, 2005, 19, p. 1200–1212. Epub 2005 Jan 13.
8. GAD, YZ., BERKOVITZ, GD., MIGEON, CJ., BROWN, TR. Studies of up-regulation of androgen receptors in genital skin fibroblasts. *Mol Cell Endocrinol*, 1988, 57, p. 205–213.
9. HOLLAND, DB., JEREMY, AH., ROBERTS, SG., SEUKERAN, DC., LAYTON, AM., CUNLIFFE, WJ. Inflammation in acne scarring: a comparison of the responses in lesions from patients prone and not prone to scar. *Br J Dermatol*, 2004, 150, p. 72–81.
10. JIA, L., CHOONG, CS., RICCIARDELLI, C., KIM, J., TILLEY, WD., COETZEE, GA. Androgen receptor signaling: mechanism of interleukin-6 inhibition. *Cancer Res*, 2004, 64, p. 2619–2626.
11. KOPAN, R., TRASKA, G., FUCHS, E. Retinoids as important regulators of terminal differentiation: examining keratin expression in individual epidermal cells at various stages of keratinization. *J Cell Biol*, 1987, 105, p. 427–440.
12. LAYTON, AM., MORRIS, C., CUNLIFFE, WJ., INGHAM, E. Immunohistochemical investigation of evolving inflammation in lesions of acne vulgaris. *Exp Dermatol*, 1998, 7, p. 191–197.
13. LOMO, J., SMELAND, EB., ULVEN, S., NATARAJAN, V., BLOMHOFF, R., GANDHI, U., DAWSON, MI., BLOMHOFF, HK. RAR-, not RXR, ligands inhibit cell activation and prevent apoptosis in B-lymphocytes. *J Cell Physiol*, 1998, 175, p. 68–77.
14. MOWSZOWICZ, I., RIAHI, M., WRIGHT, F., BOUCHARD, P., KUTTENN, F., MAUVAIS-JARVIS, P. Androgen receptor in human skin cytosol. *J Clin Endocrinol Metab*, 1981, 52, p. 338–344.
15. NELSON, AM., GILLILAND, KL., CONG, Z., THIBOUTOT, DM. 13-cis Retinoic Acid Induces Apoptosis and Cell Cycle Arrest in Human SEB-1 Sebocytes. *J Invest Dermatol*, 2006, Mar 30; [Epub ahead of print]
16. SYMS, AJ., NORRIS, JS., PANKO, WB., SMITH, RG. Mechanism of androgen-receptor augmentation. Analysis of receptor synthesis and degradation by the density-shift technique. *J Biol Chem*, 1985, 260, p. 455–461.
17. ZOUBOULIS, CC., EADY, A., PHILPOTT, M., GOLDSMITH, LA., ORFANOS, C., CUNLIFFE, WC., ROSENFELD, R. What is the pathogenesis of acne? *Exp Dermatol*, 2005, 14, p. 143–152.
18. ZOUBOULIS, CC. Isotretinoin Revisited: Pluripotent Effects on Human Sebaceous Gland Cells. *J Invest Dermatol*, 2006, Oct 126(10), p. 2154–2156.

Došlo do redakce: 6. 12. 2006

MUDr. Svetlana Brychtová, Ph.D.  
 Laboratoř molekulární patologie  
 Ústav patologie LF UP Olomouc  
 Hněvotínská 3  
 775 15 Olomouc  
 E-mail: svetlana.brychtova@seznam.cz



## LÉČBA RÁNY

Ivo Bureš, pořadatel

Publikace obsahuje články – příspěvky lékařů a sester – zabývající se novými poznatky v oboru léčby různých typů ran (např. rány po amputaci, dekubity, syndrom diabetické nohy, infekční komplikace chronických ran ap.). Vedle teoretických příspěvků jsou v příručce zařazeny i kazuistiky z ošetrovatelské praxe.

Vydal Galén v roce 2006, ISBN 80-7262-413-X, 78 s. formát 150 x 210 mm, brož., barev., 78 str., 60 Kč.

Edice CARE – příloha periodika Florence, číslo 5, ročník II, 2006

Objednávku můžete poslat na adresu: Nakladatelské a tiskové středisko ČLS JEP, Sokolská 31, 120 26 Praha 2, fax: 224 266 226, e-mail: nts@cls.cz