

Autoimunitní bulózní dermatózy

Cetkovská P.

Dermatovenerologická klinika FN a LFUK v Plzni
přednosta prof. MUDr. V. Rešl, CSc.

Souhrn

Autoimunitní bulózní dermatózy

Mezi bulózní dermatózy patří především vrozené puchýřnaté nemoci a získané autoimunitní choroby. Autoimunitní puchýřnaté nemoci jsou charakterizovány relativně stálými klinickými, histologickými a imunopatologickými nálezy. Vznikají na základě cílených autoimunitních reakcí buď s molekulami desmosomů nebo bazální membrány. Podle místa vzniku puchýřů se rozdělují na intraepidermální a subepidermální puchýřnaté nemoci. Jde o závažné choroby, které způsobují výraznou morbiditu a mortalitu, a vyžadují proto dlouhodobé léčení. Nově vyvinuté molekulárně-biologické techniky umožňují lépe porozumět patofyziologii těchto nemocí, stanovit přesnou diagnózu, a tím i zvolit vhodnou účinnou léčbu.

Klíčová slova: autoimunitní puchýřnaté nemoci – pemfigus – pemfigoid – epidermolysis bullosa acquisita – dermatitis herpetiformis – lineární IgA dermatóza

Summary

Autoimmune Bullous Dermatoses

The bullous dermatoses comprise the congenital bullous dermatoses and acquired autoimmune diseases. Autoimmune bullous dermatoses are characterized by relatively stable clinical, histopathological and immunopathological findings. They arise on the basis of specific autoimmune reactions either with desmosomal or basement membrane molecules. According to the site of blister formation they are divided into intraepidermal and subepidermal bullous diseases. These serious conditions cause high morbidity and mortality and therefore require a long-term treatment. Newly developed molecular-biologic techniques help to better understand their pathophysiology, establish the precise diagnosis and thus to choose the proper effective treatment.

Key words: autoimmune bullous diseases – pemphigus – pemphigoid – epidermolysis bullosa acquisita – dermatitis herpetiformis – linear IgA dermatosis

INTRAEPIDERMÁLNÍ PUCHÝŘNATÉ DERMATÓZY

Pemfigus

Jde o skupinu autoimunitních puchýřnatých nemocí, která je charakterizována tvorbou puchýřů v epidermis kůže a epitelu sliznic vznikajících rozvolněním vazeb mezi keratinocyty (akantolýzou).

Patogeneze

Onemocnění je vyvoláno patogenními autoprotilátka-

mi, které reagují s antigeny na povrchu epitelových buněk. Epitelie jsou spojeny desmosomy, které se skládají z intracelulárně uložených proteinů desmoplakinů a plakoglobinu a z extracelulární části tvořené glykoproteiny, a to desmogleiny a desmokoliny, které zasahují do mezibuněčných prostor a stýkají se s desmosomálními proteiny sousedního keratinocyty (schéma 1). V celé epidermis, a to zejména v povrchových vrstvách, je přítomen desmoglein 1 o molekulové hmotnosti 160 kDa. Desmoglein 3 o hmotnosti 130 kDa se nachází v dolních vrstvách epidermis. Ve sliznici jsou oba desmogleiny, ale exprese desmogleinu 1 je mnohem nižší. Proti těmto normálně se vyskytujícím součástem desmosomů vznikají

Práce byla částečně podpořena výzkumným záměrem Univerzity Karlovy v Praze MSM 0021620819.

autoprotilátky třídy IgG4, které jsou schopné vyvolat akantolýzu u cizí humánní či myší kůže nebo kultury epidermálních buněk (14, 33).

Ve většině případů není dosud znám faktor, který vede k tvorbě těchto protilátek. Jen při fogo selvagem, endemické formě pemphigus foliaceus, se podezřívá, že stimulem vzniku nemoci by mohlo být štípnutí černou mouchou *Simulium nigrimanum* (12, 22). Také některé léky mohou indukovat tvorbu protilátek, a vyvolat tak polékový pemfigus.

Alely HLA- DRB1*0402 a DQB1*0503 jsou pro PV vysoce prevalentní (15).

Klasifikace

Rozlišují se 4 hlavní typy nemoci: *pemphigus vulgaris*, *foliaceus*, *paraneoplasticus* a *IgA pemphigus* (tab. 1).

Pemphigus vulgaris (PV) představuje přibližně 70 % všech případů pemfigu, vyskytuje se více v Asii a mezi

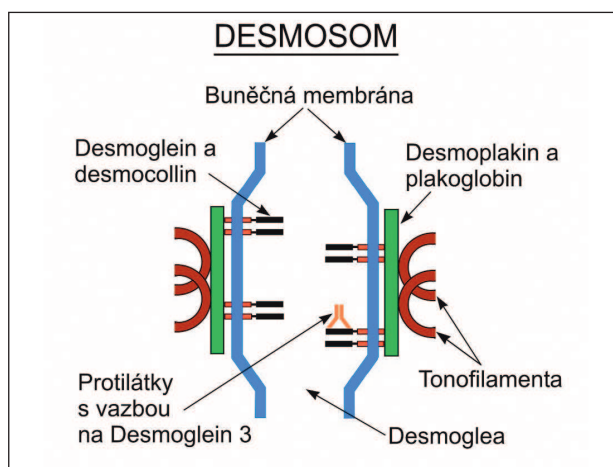
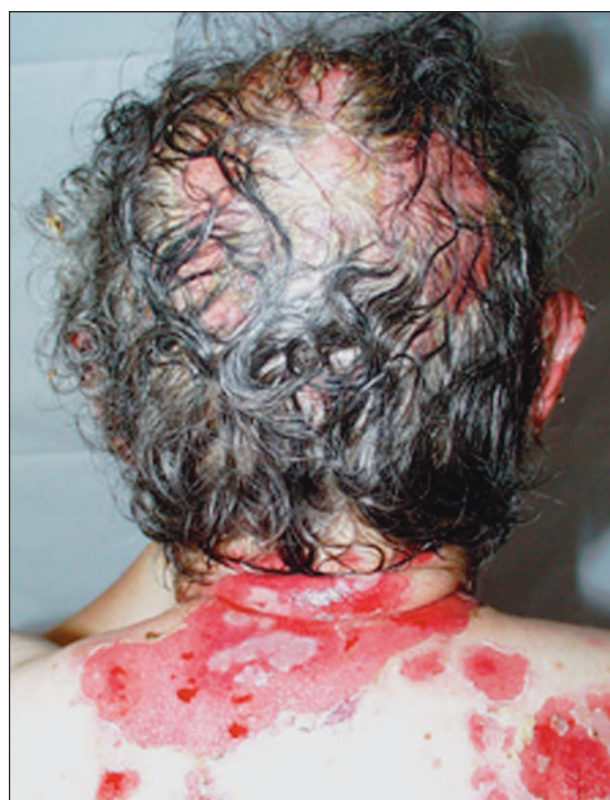

Schéma 1. Protilátky proti desmogleinu 3 vedou k oddělení buněk u pemfigu (upraveno podle Darlinga).

židy. Postihuje muže i ženy stejně, nejčastěji okolo 50 let (10, 15).

Dělí se na *dominantně slizniční typ*, při kterém se tvoří puchýře hlavně na sliznici ústní dutiny a který je způsoben protilátkami proti desmogleinu 3, a na *mukokutánní typ*, kdy je postižena kůže i sliznice a zjistí se autoprotilátky proti desmogleinu 1 i 3. Nedávno byl popsán ještě vzácný *kožní typ* s převahou protilátek proti desmogleinu 1 (35).

Základním projevem PV je plihý puchýř, který se tvoří



Obr. 1. Pemphigus vulgaris.

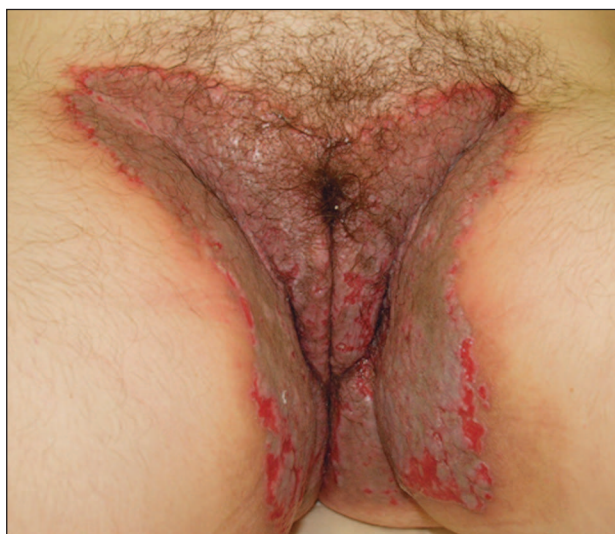
Tab. 1. Přehled autoimunitních puchýřnatých nemocí, autoantigenů a jejich molekulových hmotností (v kDa)

Intraepidermální nemoci			
Pemphigus vulgaris (PV):	dominantně slizniční	desmoglein 3	130
	mukokutánní	desmoglein 1, 3	160, 130
Pemphigus foliaceus (PF)		desmoglein 1	160
Pemphigus paraneoplasticus (PNP)		desmoglein 1, 3	160, 130
		plectin	500
		desmoplakin I, II	250, 210
		BP Ag1	230
		envoplakin, periplakin	210, 190
		transmembránový protein	170
IgA pemphigus:	subkorneální pustulární dermatóza	desmokolin 1	100/110
	intraepidermální neutrofilní dermatóza	?	
Subepidermální nemoci:			
Pemphigoid bullosus (BP)		BP Ag1, BP Ag2	230, 180
Pemphigoid gestationis (PG)		BP Ag1, BP Ag2	230, 180
Pemphigoid cicatricans (CP)		BP Ag1, BP Ag2	230, 180
		laminin 5, $\alpha 6\beta 4$ integrin	
Epidermolysis bullosa acquisita (EBA)		kolagen VII	290
Dermatitis herpetiformis (DH)		epidermální transglutamináza	
Lineární IgA dermatóza (LAD)		LAD antigen	97

na normální nebo začervenalé kůži. Krytba puchýře se snadno strhává a vznikají eroze (obr.1). Vznik eroze při pouhém zatlačení na zdravě vyhlížející kůži se označuje Nikolského fenomén. Nikolského fenomén II znamená, že jemným tlakem na intaktní puchýř dojde k jeho rozšíření.

Projevy v ústní dutině předcházejí vzniku kožních změn až u dvou třetin pacientů (28). Bolestivé eroze se mohou objevit i na spojivce, v nose, laryngu, jícnu, konečníku a na genitálu (13, 18). Neléčené onemocnění vede ke vzniku rozsáhlých erodovaných ploch s následnou ztrátou tekutin, minerálů a bílkovin a s poruchou termoregulace. Druhotné bakteriální infekce mohou způsobit sepsi.

Někdy – především v místech vlhké zapáčky a ve kšticích – se tvoří v místě erozí rozsáhlé granulace až bradavičnaté výrůstky a krusty (obr. 2). *Pemphigus vegetans Hallopeau* mívá vegetace již od začátku onemocnění, kdežto při *pemphigus vegetans Neumannova typu* se objevují až později v průběhu nemoci (12).



Obr. 2. *Pemphigus vegetans*.

Pemphigus foliaceus (PF) se vyskytuje sporadicky u starších lidí nebo endemicky především v Brazílii, kde je až 20krát častější než PV (15). Zde postihuje hlavně mladé lidi, žijící na venkově poblíž řek. Endemická forma PF se nazývá *fogo selvagem* podle intenzivního pálení, které doprovází kožní změny.

Pro PF jsou charakteristické povrchové subkorneální puchýře vznikající na podkladě reakce autoprotilátek s jediným antigenem, a to desmogleinem 1. V klinickém obraze převažuje olupování a eroze, které se mohou rozšířit až do erythrodermie. Kožní nález často připomíná impetigo, postihuje nejvíce obličej a horní polovinu trupu v seboroické lokalizaci nebo v místě sluneční expozice. Sliznice nebývají postižené (22).

Pemphigus erythematodes (Senear-Usher syndrom) je považován za lokalizovanou variantu PF charakterizovanou postižením kůže obličeje podobně jako při systémo-

vém lupus erythematodes (SLE). Pacienti mají přítomné intercelulární IgG protilátky v epidermis a navíc IgG a C3 v zóně bazální membrány jako při SLE. V séru se mohou najít také antinukleární protilátky.

Pemphigus herpetiformis se považuje za klinickou variantu PF s antigenem desmogleinem 1, malá část případů za variantu PV (3, 15). Typické je herpetiformní uspořádání začervenalých urtikariálních ložisek s puchýři, pruritus a histologický nález eozinofilní spongiózy a subkorneální pustuly s minimální akantolýzou. Nemoc se většinou postupně vyvíjí v jeden ze dvou základních typů pemfigu (29).

Polékový pemfigus probíhá nejvíce jako PF, vzácněji jako PV. Pacienti mají autoprotilátky proti desmogleinu 1 či 3 (4, 6, 8). Nejčastější vyvolávající léky penicilamin a kaptopril mají ve své molekule thiolovou skupinu.

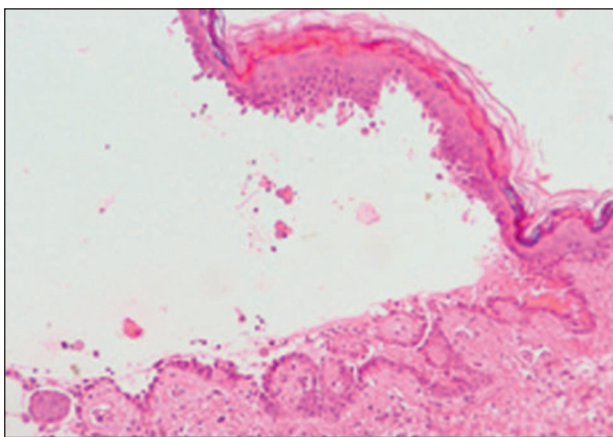
IgA pemphigus se vyskytuje ve 2 formách jako *subkorneální pustulární dermatóza* a *intraepidermální neutrofilní dermatóza*. Je charakterizován vznikem pustul splývajících do anulárních ložisek nejvíce v podpaží a tříslech. Antigenem je desmoglein 1, část pacientů má IgA protilátky proti desmogleinu 1 a 3. Rozlišení je možné podle subkorneální nebo intraepidermální lokalizace puchýřů v epidermis a nálezu intercelulárních IgA protilátek v epidermis (3, 29).

Pemphigus paraneoplasticus (PNP) byl definován v roce 1990 jako autoimunitní onemocnění s polymorfními puchýřnatými projevy, slizničními ulceracemi a současným výskytem neoplázie (2, 17, 29). Pacienti mohou mít protilátky proti různým antigenům, plakinům a desmogleinům (27, viz tab. 1).

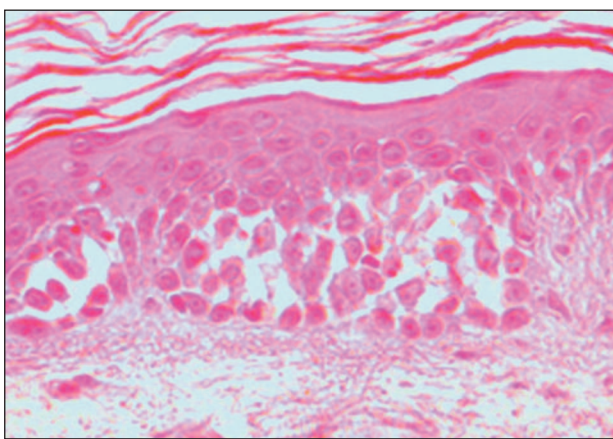
Prvním projevem nemoci bývá úporná bolestivá stomatitida typicky zasahující až na červec rtu, která je velmi rezistentní na léčení. Nejčastěji na horní polovině trupu, na hlavě, krku a horních končetinách vznikají puchýře, rozsáhlé eroze a terčovitá ložiska připomínající erythema multiforme až toxickou epidermální nekrolýzu. Běžně se najdou také lichenoidní změny. Charakteristické jsou projevy na dlaních a ploskách, které se při jiných formách pemfigu nevyskytují. U většiny nemocných je PNP spojen s výskytem již existující neoplázie. Nejčastěji jde o lymfomy, chronickou lymfatickou leukémii, Castlemanovu nemoc a thymom. U třetiny nemocných vznikne neoplázie později.

Vyšetření

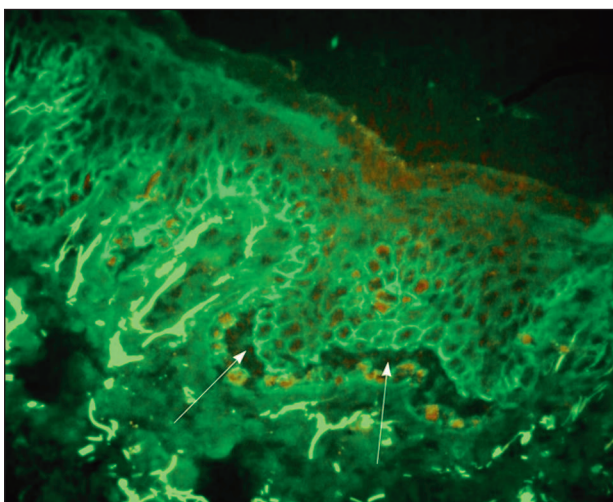
Pro stanovení diagnózy je zapotřebí provést excizi jednak z časně intaktního puchýře pro histologické vyšetření a jednak ze zdravě vyhlížející kůže v těsné blízkosti puchýře pro přímé imunofluorescenční vyšetření. Pro PV je charakteristický puchýř s akantolytickými buňkami přímo nad bazální vrstvou epidermis (obr. 3), kdežto pro PF subkorneální puchýř v místě granulární vrstvy. Při počínajících klinických projevech se může najít eozinofilní spongióza. Pro rychlý průkaz akantolytických buněk je užitečné cytologické vyšetření obsahu puchýře Tzancovským testem.



Obr. 3a. Suprabazální intraepidermální puchýř při pemphigus vulgaris (HE, 100x).



Obr. 3b. Akantolýza a vznik intraepidermálního puchýře (HE, 400x).



Obr. 4. Intercelulární uložení C3 v epidermis, intraepidermální puchýře (šipky).

Při přímé imunofluorescenci jsou vidět intercelulárně uložené IgG protilátky a C3 jako síť na povrchu keratinocytů (obr. 4). Při vyšetření PNP je možné najít nejen uložené protilátky IgG a C3 v epidermálních mezibuněčných

prostorách jako u PV, ale také granulárně-lineární uložení C3 v zóně bazální membrány (25).

Až 80 % nemocných s aktivním onemocněním má cirkulující anti-epiteliální protilátky, jejichž titr vesměs koreluje s aktivitou onemocnění. K jejich vyšetření se používá nepřímá imunofluorescence s opičím jícnem. K přesnému odlišení PV a PF je nutné provést vyšetření protilátek antigen-specifickou metodou ELISA s rekombinantním desmogleinem 1 a 3.

Diagnosticky cenný je nálezn cirkulujících autoprotilátek u PNP, které se vážou na různé epitelové substráty, jako je močový měchýř hlodavců, myokard nebo svaly. K diagnóze PNP se proto k nepřímé imunofluorescenci používá kryslí močový měchýř, se kterým protilátky PV či PF nereagují.

Terapie

V době, kdy nebylo možné léčit nemocné kortikosteroidy, umírala polovina nemocných do 2 let od vzniku potíží (28). Dnes je mortalita okolo 5 % a příčinami úmrtí jsou především komplikace imunosupresivní terapie.

Podle recentních doporučení vycházejících z četných pozorování (24) terapie spočívá v podávání prednizonu v dávce 1 mg/kg/den. Po několika týdnech, když se přestanou tvořit nové puchýře a dojde k vymizení protilátek v séru, se dávka pozvolna snižuje o 10 až 20 mg každé 2 až 4 týdny. Po poklesu dávky na 40 mg prednizonu denně se snižuje dávka jen obden. Naposledy se začne snižovat zbývajících 40 mg první den, až pacient užívá minimální udržovací dávku denně nebo obden. Druhou možností je úvodní pulsní léčba metylprednizolonem v dávce až 1 g/den v infúzi po dobu 3 dnů.

Léčení je dlouhodobé, většinou celoživotní. Pokud hrozí vážné nežádoucí reakce nebo nemoc nereaguje na samotnou léčbu kortikosteroidy, podávají se další imunosupresiva, a to azathioprin 3–4 mg/kg/den, cyklofosfamid 2–3 mg/kg/den, mykofenolát mofetil 2–3 g/den (23, 26), popřípadě metotrexát 7,5 mg/týden. Pacienty je třeba trvale monitorovat.

Při neúčinné konvenční terapii se zkouší léčení plazmaferézou ke snížení titru autoprotilátek či extrakorporální fotoferézou. Účinnou, ale finančně náročnou terapií je léčení intravenózními imunoglobuliny podáním 3denního cyklu 2 g/kg v měsíčních intervalech (1). Nově se popisuje úspěšná terapie monoklonální protilátkou anti CD20, rituximabem (28).

PF se léčí podobně jako PV. Navíc se pozoruje efekt při podávání dapsonu a hydroxychlorochinu. IgA pemfigus byl léčen dapsonem, kolchicinem nebo retinoidy.

PNP se zhojí nebo výrazně zlepší po chirurgickém odstranění benigních tumorů, jako jsou Castlemanův nádor či thymom. U maligních nádorů dosud neexistuje jednotný názor na léčení PNP. Systémové kortikosteroidy jsou většinou jen částečně účinné a imunosupresiva bývají zcela neúčinná. Prognóza je nepříznivá a pacienti většinou umírají záhy po stanovení diagnózy následkem sepse, mnohočetného orgánového selhání nebo těžkého poškození sliznic dýchacích cest (5, 27).

SUBEPIDERMÁLNÍ PUCHÝŘNATÉ NEMOCI

Pemfigoid

Jde o autoimunitní onemocnění charakterizované tvorbou subepidermálních puchýřů vyvolaných IgG protilátkami proti antigenům hemidesmosomů a lamina lucida.

Patogeneze

Puchýře vznikají v místě lamina lucida následkem tvorby autoprotilátek proti dvěma antigenům hemidesmosomů, které ukotvují bazální buňky epidermis k bazální membráně. BP Ag1 o hmotnosti 230 kDa je uložen intracelulárně, BP Ag2 o hmotnosti 180 kDa, zvaný také kolagen XVII, zasahuje přes membránu extracelulárně (19). Protilátky proti BP Ag2 se dnes považují za patogenní, protože vedou k tvorbě puchýřů aktivací komplementu, neutrofilů a následnou separaci epidermis od dermis (33). U jizvícího pemfigoidu se najdou ještě protilátky proti dalším antigenům bazální membrány, a to lamininu 5 a $\alpha 6\beta 4$ integrinu (schéma 2).

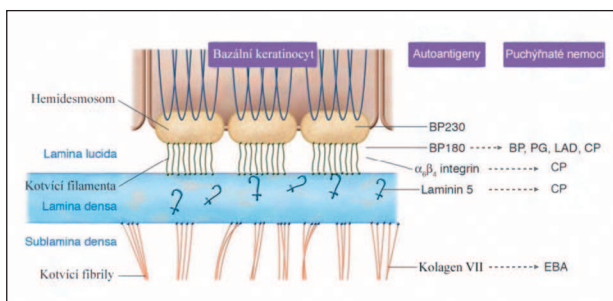


Schéma 2. Antigeny zóny bazální membrány v kontextu s bulózními dermatózami (upraveno podle Yanceyho).

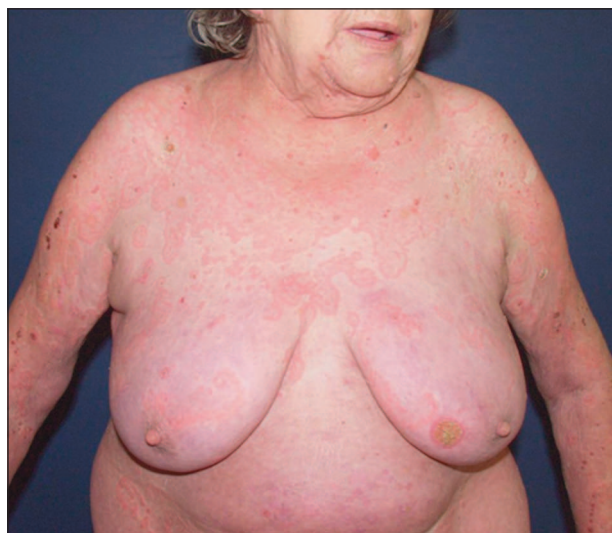Pro pemfigoid je predominantní alela DQB1*0301 (3,15).

Klasifikace

Bulózní pemfigoid (BP) je nejčastější autoimunitní puchýřnaté onemocnění s incidencí 6 až 7 nových případů na 1 milion obyvatel Evropy ročně. Objevuje se převážně u osob nad 60 let věku, více u mužů, s 300násobně vyšším rizikem vzniku u lidí starších 90 let (3, 15).

Vzniku puchýřů předchází i několik týdnů svědění a nespecifické kožní změny. Velké napjaté puchýře, někdy s hemoragickým obsahem, se potom tvoří na zdravě nebo zánětlivě vyhlížející kůži spolu s kopřivkovými pupeny a ložisky zejména na končetinách, v podbřišku, tříslech a podpaží (obr. 5). Nikolského fenomén bývá negativní, ale může být i pozitivní (12). Puchýře se hojí bez jizvení. Slizniční změny se objevují až ve třetině případů hlavně na bukalní sliznici.

BP může být také pouze lokalizovaný, nejčastěji na bérkách. V dětském věku se popisuje zvláštní lokalizovaná varianta nemoci postihující jen vulvu (34).



Obr. 5. Bulózní pemfigoid.

Ačkoliv se uvádí, že BP se častěji vyskytuje spolu s maligními nádory, je to spíše způsobeno jen vyšší incidencí tumorů u starých lidí a BP se dnes nepovažuje za paraneoplastický syndrom (5, 12). BP je častější u pacientů s lupénkou a s diabetes mellitus, kdy až 20 % pacientů s BP mělo cukrovku (5). Je popsána koexistence BP a lichen planus, *lichen planus pemphigoides*. BP může být také indukovan léky, zejména antagonisty aldosteronu a neuroleptiky (6).

Jizvící pemfigoid (CP) je vzácné chronické, progresivní onemocnění postihující sliznice spojivek, dutiny ústní, dýchacích cest, uretry a konečníku. Nejčastější změnou bývá deskvamativní gingivitida. Ve třetině případů je současně postižena kůže obličeje, krku a kštic. Původní puchýře a eroze se hojí jizvením a srůsty, které způsobují adheze v dutině ústní, zubní komplikace, oslepnutí či striktury jícnu (20, 34). Slizniční projevy CP je obtížné odlišit od slizniční formy epidermolysis bullosa acquisita, lineární IgA dermatózy, lichen planus a PNP. Zvláštní lokalizovaná varianta CP je *pemfigoid Brunstig-Perry*, kdy se tvoří pouze kožní změny u starších mužů na krku a hlavě. Ve kšticí bývá jizvící alopecie (3, 12).

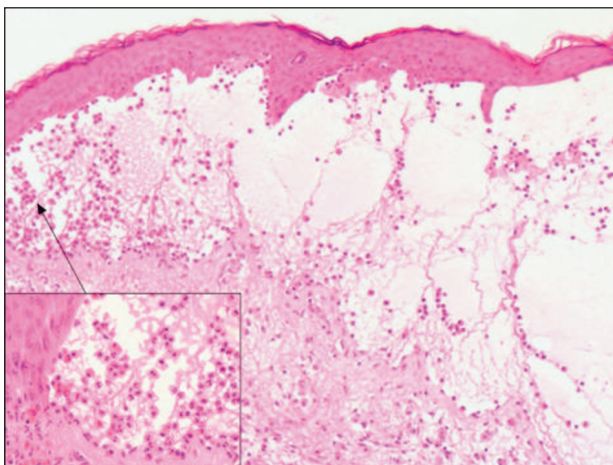
Až u třetiny případů CP s antigenem lamininem 5 se již záhy po vypuknutí nemoci zjistily solidní maligní nádory plic, žaludku, střeva a dělohy (5, 12).

Pemfigoid gestationis (PG) je vzácné puchýřnaté onemocnění postihující ženy v těhotenství a *post partum*. Nemocné ženy mají protilátky proti BP Ag2, které aktivují kaskádu komplementu, čímž dochází k zánětlivým změnám. Protilátky mohou také prostoupit placentou a způsobit přechodné kožní změny u novorozence. Při PG je vyšší riziko předčasného porodu (34).

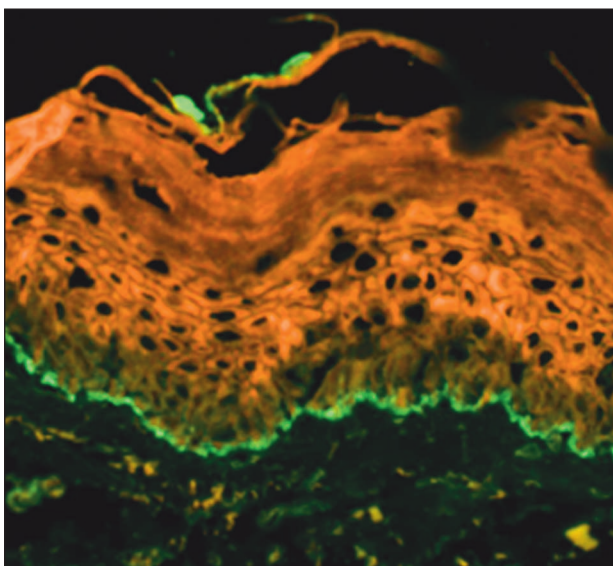
Nejvíce v druhé polovině těhotenství vzniká periumbilikálně na břicho, posléze i na končetinách, velmi svědivý polymorfní výsev papulek, pomfů a puchýřů, který se ztrácí až za několik týdnů po porodu. PG může recidivovat při dalším těhotenství a dokonce i při podání léků obsahujících estrogenu či progesteron.

Vyšetření

Nemocní s BP mohou mít eozinofilii a zvýšené hladiny IgE protilátek v séru. Histologicky se najde subepidermální puchýř obsahující často eozinofily a zánětlivý infiltrát a edém v korigu (obr. 6). Při imunofluorescenčním vyšetření nejlépe perilezionální kůže se zjistí lineární uložení protilátek C3 i IgG v místě bazální membrány (obr. 7). Pro PG je typický výrazný homogenní pruh C3 podél bazální membrány. U CP se najde při vyšetření sliznice pruh IgG a C3, méně často také IgA a IgM v zóně bazální membrány.



Obr. 6. Část subepidermálního puchýře s množstvím eozinofilů (HE, 100x) a detail (400x).



Obr. 7. Lineární uložení komplementu v zóně bazální membrány (konfokální mikroskop Olympus FV 1000).

Většina pacientů s BP má také cirkulující IgG protilátky. Jejich vyšetření je snadnější, použije-li se k nepřímé imunofluorescenci kůže štěpená v 1 M roztoku NaCl (salt split skin). Takto štěpená kůže je vhodná i k průkazu vazby protilátek na epidermální stranu puchýře, což umožňuje odlišení epidermolysis bullosa acquisita (24,

30). Složitější laboratorní techniky jako imunoblot, imunoprecipitace či ELISA umožní rozlišení příslušných antigenů.

Terapie

Hlavní léčbou zůstávají systémově podané kortikosteroidy, a to většinou prednison v dávce 0,5 až 0,75 mg/kg/den v úvodu léčby. Na rozdíl od PV nebývá nutné podávat příliš vysoké dávky. Až v případě nedostatečné odpovědi na léčbu samotnými kortikosteroidy nebo při nežádoucích účincích se léčení kombinuje, a to nejlépe s azathioprinem (24). V polovině případů lze dosáhnout během několika let remise. U méně závažných případů se zkouší podávání dapsonu, tetracyklinu (doxycyklinu 200 mg/den), popřípadě s niacinamidem, nebo jen lokální aplikace silně účinných kortikosteroidů. Pacientky s PG většinou potřebují systémovou léčbu kortikosteroidy.

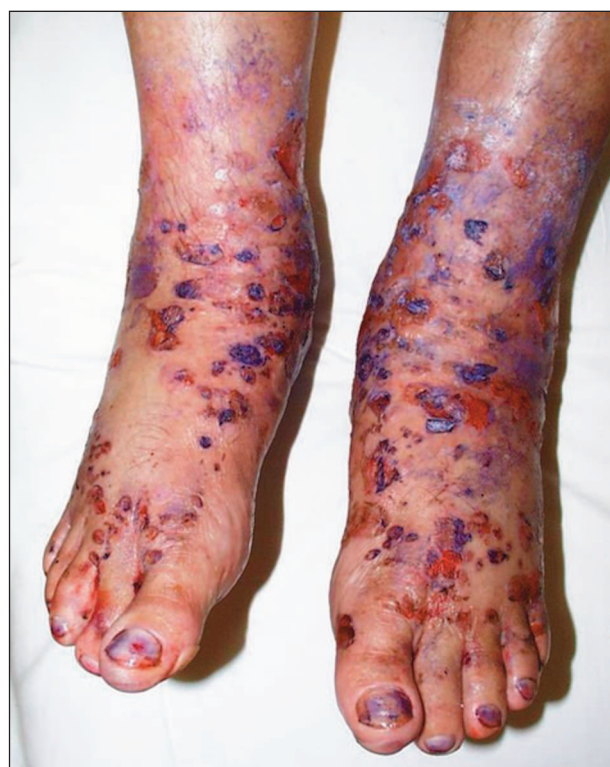U CP nedochází ke spontánní remisi a léčba závisí na místech a rozsahu postižení. U lokalizované formy se používají lokální kortikosteroidy, při větším postižení se podává dapson. Vážné slizniční postižení však vyžaduje intenzivní léčení prednisonem 1 mg/kg/den v kombinaci s cyklofosfamidem 1–2 mg/kg/den k zamezení jizvení.

Epidermolysis bullosa acquisita (EBA)

Jde o velmi vzácné chronické onemocnění charakterizované tvorbou subepidermálních puchýřů vyvolaných autoimunitní reakcí v místě sublamina densa.

Patogeneze

Při nemoci se tvoří patogenní autoprottilátky reagující



Obr. 8. Epidermolysis bullosa acquisita.

s antigenem bazální membrány kolagenem VII, tvořeným třemi stejnými α -řetězci o hmotnosti 290 kDa. Kolagen VII je hlavní součástí kotevních fibril upevňujících lamina densa k dermálním proteinům.

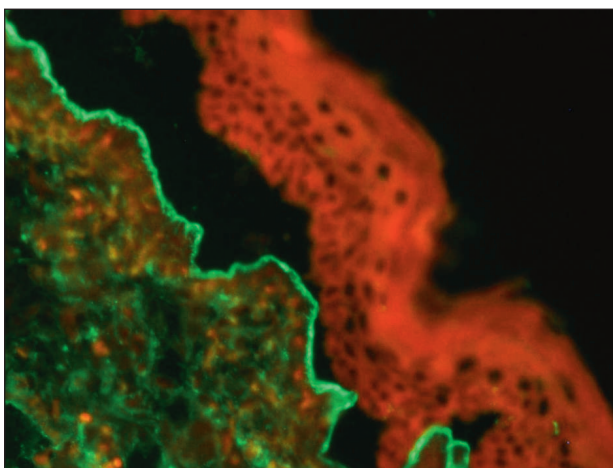
Klasifikace

Onemocnění může probíhat asi v polovině případů jako klasická *nezánětlivá forma*, připomínající porphyria cutanea tarda pro snadnou zranitelnost kůže a tvorbu puchýřů a erozí na akrech. Puchýře se hojí atrofickými jizvami, hyperpigmentacemi a miliemi. *Zánětlivá forma* napodobuje BP, kdy se tvoří svědicí puchýře a kopřivkové pupeny na erytematózní kůži především nad flexory končetin a na trupu (obr. 8). Při *slizniční formě* nemoc připomíná CP (9, 12).

EBA se může vyskytovat v souvislosti se střevním zánětlivým onemocněním, revmatoidní artritidou a dalšími nemocemi.

Vyšetření

Při histologickém vyšetření se zjistí subepidermální puchýř, který je u zánětlivé formy provázen různě intenzivním zánětlivým infiltrátem, složeným z neutrofilů a eozinofilů. Při imunofluorescenčním vyšetření se nacházejí uloženy C3, IgG, popřípadě IgA a IgM v zóně bazální membrány. K odlišení BP je třeba provést imunofluorescenční vyšetření solí štěpené kůže, kdy po inkubaci kůže v soli dojde k rozštěpení epidermis a koría v místě lamina lucida. Protilátky se pak na rozdíl od pemfigoidu najdou na dermální straně štěpení (obr. 9). Lemo-



Obr. 9. Protilátky IgG lemují dermální stranu štěpené kůže v soli.

vání protilátek na dermální straně puchýře však není charakteristické jen pro EBA. Může se najít i u bulózního SLE, u CP s antigenem lamininem 5 a u vzácného anti-p200 a anti-p105 pemfigoidu (12, 21).

Základem stanovení diagnózy by však mělo být vyšetření imunoelektronovým mikroskopem, který znázorní uloženy protilátek v zona sublamina densa. Asi u 50 % nemocných jsou přítomné také cirkulující protilátky

a k jejich průkazu je nejlepší použít opět kůži štěpenou v soli.

Terapie

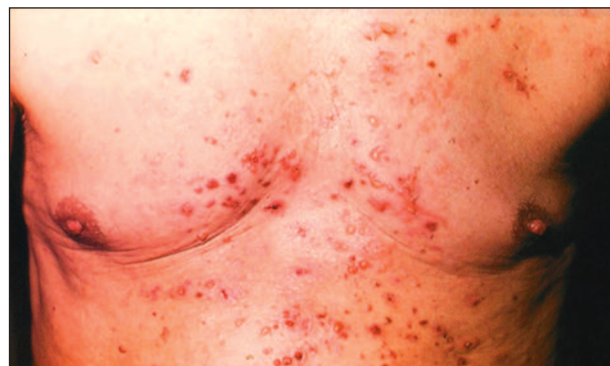Onemocnění většinou nereaguje dobře na léčbu (7, 24). Zkouší se terapie vysokými dávkami prednizonu, cyklosporinem, dapsonem nebo kolchicinem. Pacienti by se měli vyvarovat poranění kůže a slunění, které zhoršují kožní nález.

Dermatitis herpetiformis Duhring (DH)

Nemoc je charakterizována tvorbou drobných, úporně svědicích papulovezikul symetricky nad extenzory končetin a současným výskytem gluten-senzitivní enteropatie.

Patogeneze

Subepidermální puchýře se tvoří ve vrcholcích papil koría, kde se ukládají protilátky IgA. Většina pacientů má současně gastrointestinální abnormality způsobené přecitlivělostí na lepek. Přesný mechanismus vzniku puchýřů a vlivu glutenu dosud není znám. Autoantigenem celiakie je tkáňová transglutamináza a nově se usuzuje, že hlavním autoantigenem u nemocných s DH je epidermální transglutamináza (31). Pro celiakii i DH je charakteristický nález HLA-DQ2 genotypu s DQA1*0501 a B1*02 alelami (3).



Obr. 10. Dermatitis herpetiformis Duhring.

DH může postihovat děti, ale v průměru se objevuje okolo 40 let. Je mnohem běžnější u obyvatel severní Evropy. Projevuje se červenými papulami a puchýři, které mohou mít hemoragický obsah a herpetiformně se seskupují. Projevy jsou symetricky nad lokty, kolena, hýžděmi a rameny, ale také na obličejí a ve kšticí (obr. 10). Sliznice nejsou postižené.

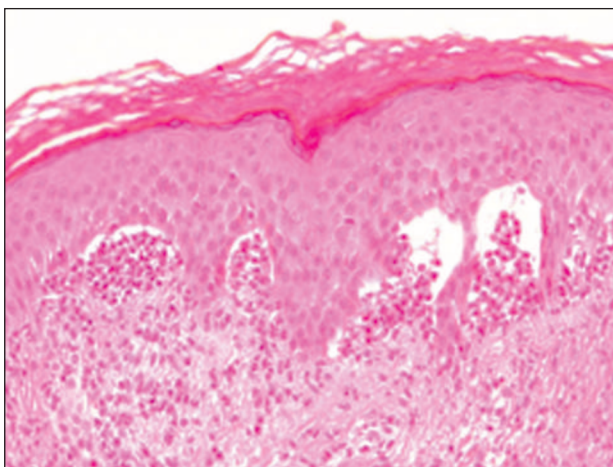
Klinická diagnóza DH nebývá snadná, protože se často najdou jen krusty a hyperpigmentace po zhojených exkoriacích při svědění. Je známé, že kožní nález se výrazně zhorší po lokálním nebo celkovém podání jodidů.

Ve 20 % případů DH se objevují střevní symptomy celiakie. Většina pacientů však má pouze mikroskopické známky postižení střeva, a to atrofii klků jejuna a intraepitelové lymfocytové infiltráty. Častější je současný výskyt nemoci štítné žlázy, především autoimunitní tyre-

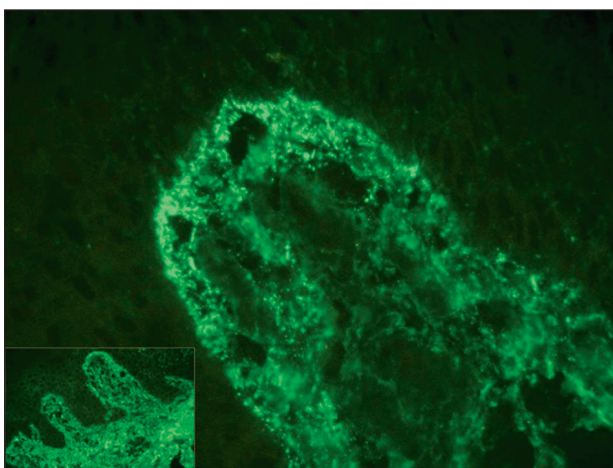
oiditidy. Popisuje se také zvýšená incidence lymfomů (16) a diabetes mellitus I. typu, popřípadě dalších autoimunitních nemocí (3, 12, 15). Diferenciálně diagnosticky je třeba odlišit především lineární IgA dermatózu, která nebývá doprovázena střevními potížemi a nereaguje na bezlepkovou dietu.

Vyšetření

Při histologickém vyšetření počínajících změn se najdou skupinky neutrofilů a eozinofilů v papilách koria s následným oddělením epidermis a vznikem subepidermálního puchýře (obr. 11). Pro diagnózu je nejvýznamnější vyšetření perilezionální nepostižené kůže přímou imunofluorescencí, kdy se zjistí granulózní uložení IgA protilátek a komplementu ve vrcholcích papil koria (obr. 12). V séru nemocných se najdou při nepřímé imunofluorescenci anti-endomysialní IgA protilátky, jejichž nález závisí na dodržování bezlepkové diety, a proto se sledování jejich titru používá k hodnocení terapie a aktivity nemoci. Nemocní mají také zvýšené IgA protilátky proti tkáňové transglutamináze při vyšetření metodou ELISA (11).



Obr. 11. Subepidermální puchýřky s množstvím neutrofilů (HE, 200x).



Obr. 12. Granulózní uložení IgA ve vrcholku papil.

Terapie

Pro léčení je důležité přísné dodržování bezlepkové diety, kdy po několika měsících dojde k remisi kožního nálezu. Dieta je důležitá také proto, že umožňuje snížení či úplné ukončení farmakologické terapie a že zlepší celkový stav pacienta zvýšením absorpce vitaminů a nezbytných minerálů. Dalším významným důvodem je ochranný vliv diety proti vzniku střevního lymfomu (32). Lékem volby je dapson v úvodní dávce 50 mg denně, která může stoupat o 25 mg týdně podle tolerance a potřeby. Průměrná udržovací dávka je 100 mg denně (24). Při nesnášenlivosti dapsonu je možné podávat sulfasalazin (1,5 až 3 g/den). Onemocnění se může zhoršit při terapii nesteroidními antiflogistiky. Pacienti by měli být sledováni kvůli nemocem štítné žlázy a střevním obtížím.

Lineární IgA dermatóza (LAD)

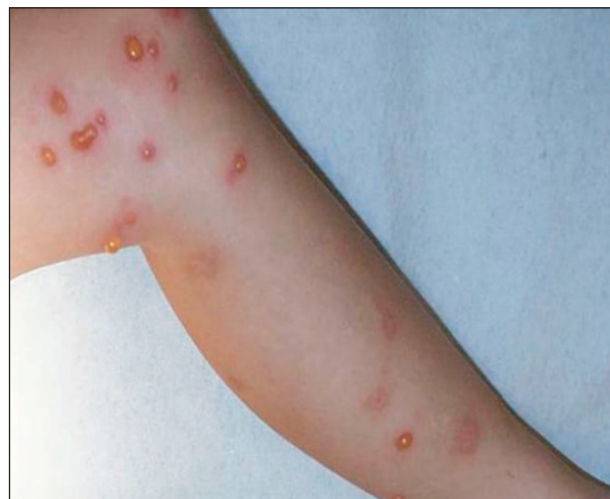Jde o chronické puchýřnaté onemocnění klinicky připomínající DH, od které se odliší imunofluorescenčním vyšetřením, postižením sliznic a chyběním gluten-senzitivní enteropatie.

Patogeneze

U pacientů bylo identifikováno více různých antigenů, hlavním se zdá být protein o váze 97 kDa nacházející se v lamina lucida, který je identický s extracelulární částí BP Ag2.

Onemocnění postihuje dospělé, nejvíce okolo 60 let věku, ale i předškolní děti. Varianta nemoci u dětí se také označuje jako *chronická bulózní dermatóza dětského věku*. Klinicky se projevuje seskupenými puchýřky až většími bulami symetricky nad extenzory (obr. 13), které mohou velmi svědit. Na sliznicích vznikají běžně eroze a vředy podobně jako při CP.

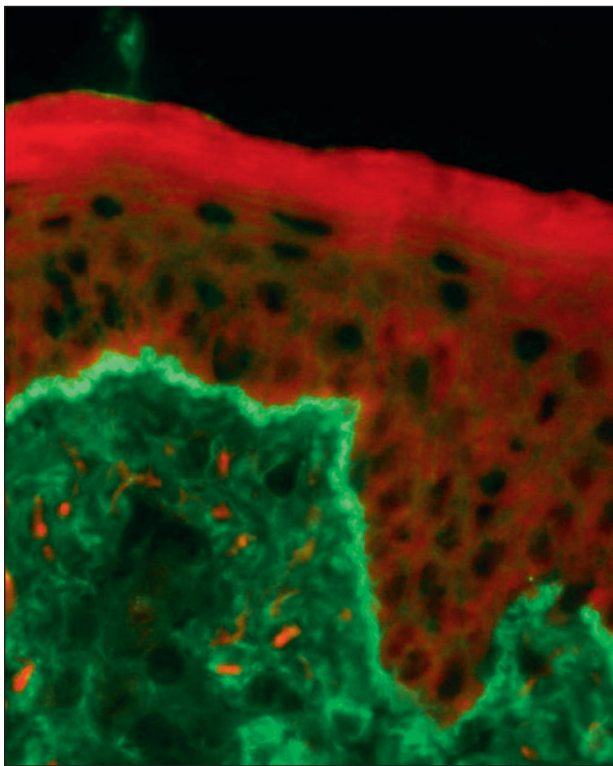
Vzácně se uvádí současný výskyt LAD a B-buněčných lymfomů, nádorů jícnu a močového měchýře. Poléková LAD byla pozorována v souvislosti s léčením zejména vankomycinem, kaptoprilem či diklofenakem (3, 12, 15).



Obr. 13. Lineární IgA dermatóza.

Vyšetření

Histologicky je typický nález subepidermálního puchýře obsahujícího neutrofilů podobně jako u DH. Při přímé imunofluorescenci se najde homogenní lineární pruh protilátek IgA podél bazální membrány (obr. 14). Cirkulující IgA protilátky jsou přítomné v 60–70 %.



Obr. 14. Lineární uložení IgA v zóně bazální membrány.

Terapie

Hlavním lékem je dapson v průměrné dávce 100 mg denně nebo sulfasalazin, jen zřídka se přidává prednison (24). Remise může nastat po několika letech ve 30 až 60 % případů. V dětském věku remise nastává většinou během 2 let od zahájení terapie (12).


LITERATURA

- AHMED, AR., DAHL, MV. Consensus statement on the use of intravenous immunoglobulin therapy in the treatment of autoimmune mucocutaneous blistering diseases. *Arch Dermatol*, 2003, 139, p. 1051–1059.
- ANHALT, GJ., KIM, S., STANLEY, JR., et al. Paraneoplastic pemphigus. An autoimmune mucocutaneous disease associated with neoplasia. *N Engl J Med*, 1990, 323, p. 1729–1735.
- BOLOGNIA, JL., JORIZZO, JL., RAPINI, RP. *Dermatology*. 1. vyd. Edinburg: Elsevier Science Ltd, 2003, 2460 p.
- BRENNER, S., BIALY-GOLAN, A., RUOCCO, V. Drug-induced pemphigus. *Clin Dermatol*, 1998, 16, p. 393–397.
- CALLEN, JP., JORIZZO, LJ., BOLOGNIA, JL., et al. Dermatological signs of internal disease. 3. vyd. Philadelphia: Elsevier Science Ltd., 2003, 374 p.
- CETKOVSKÁ, P. Kožní autoimunitní nemoci indukované léčbou. *Čes-slov Derm*, 2005, 80 (6), p. 322–325.
- CETKOVSKÁ, P., PIZINGER, K., RESSL, V. Mykofenolát mofetil v léčbě vybraných kožních nemocí. *Čes-slov Derm*, 2005, 80 (1), p. 11–14.
- CETKOVSKÁ, P., PIZINGER, K. Childhood pemphigus associated with montelukast administration. *Clin Exp Dermatol*, 2003, 28(3), p. 328–329.
- CETKOVSKÁ, P., PIZINGER, K., SKÁLOVÁ, A. Klinický případ: Svědivé puchýře na končetinách a na trupu. *Čes-slov Derm*, 2001, 76 (4), p. 215–216.
- DARLING, MR., DALEY, T. Blistering mucocutaneous diseases of the oral mucosa. A review: pemphigus vulgaris. *J Can Dent Assoc*, 2006, 72, p. 63–66.
- DIETERICH, W., LAAG, E., BRUCKNER-TUDERMAN, L., et al. Antibodies to tissue transglutaminase as serologic markers in patients with dermatitis herpetiformis. *J Invest Dermatol*, 1999, 113, p. 133–136.
- FREEDBERG, IM., EISEN, AZ., WOLFF, K., et al. (Eds). *Fitzpatrick's Dermatology in General Medicine*. 6th ed. New York: McGraw-Hill, Inc., 2003, 2594 p.
- HALE, EK., BYSTRYN, JC. Laryngeal and nasal involvement in pemphigus vulgaris. *J Am Acad Dermatol*, 2001, 44, p. 609–611.
- HASHIMOTO, T. Recent advances in the study of the pathophysiology of pemphigus. *Arch Dermatol Res*, 2003, 295, S2–S11.
- HERTL, M.: *Autoimmune diseases of the skin*. Wien: Springer Verlag, 2001, 373 p.
- HERVONEN, K., VORNANEN, M., KAUTIAINEN, H., et al. Lymphoma in patients with dermatitis herpetiformis and their first-degree relatives. *Br J Dermatol*, 2005, 152, p. 82–86.
- HONOMICHOVÁ, P., PIZINGER, K., CETKOVSKÁ, P. Paraneoplastický pemfigus. *Čes-slov Derm*, 2004, 79 (5), p. 173–175.
- JEDLIČKOVÁ, H., SEMRÁDOVÁ, V., RAČOVSKÁ, J. Juvenilní pemfigus se závažným průběhem. *Čes-slov Derm*, 2000, 75 (5), p. 233–237.
- JEDLIČKOVÁ, H. Dermoepidermální junkce a cílové antigeny u bulózního pemfigoidu. *Čes-slov Derm*, 2000, 75 (2), p. 80–84.
- JEDLIČKOVÁ, H. Jizvící pemfigoid – klinicko-patologický rozbor 6 případů. *Čes-slov Derm*, 2000, 75 (3), p. 104–109.
- MASCARO Jr, JM., ZILLIKENS, D., GIUDICE, GJ., et al. A subepidermal bullous eruption associated with IgG autoantibodies to a 200 kD dermal Ag. The first case report from the United States. *J Am Acad Dermatol*, 2000, 42, p. 309–315.
- METRY, DW., HEBERT, AA., JORDON, RE. Nonendemic pemphigus foliaceus in children. *J Am Acad Dermatol*, 2002, 46, p. 419–422.
- MIMOUNI, D., ANHALT, GJ., CUMMINS DL., et al. Treatment of pemphigus vulgaris and pemphigus foliaceus with mycophenolate mofetil. *Arch Dermatol*, 2003, 139, p. 739–742.
- MUTASIM, DF. Management of autoimmune bullous diseases: Pharmacology and therapeutics. *J Am Acad Dermatol*, 2004, 51, p. 859–877.
- MUTASIM, DF., ADAMS, BB. Immunofluorescence in dermatology. *J Am Acad Dermatol*, 2001, 45, p. 803–822.
- POWELL, AM., ALBERT, S., AL FARES, S., et al. An

- evaluation of the usefulness of mycophenolate mofetil in pemphigus. *Br J Dermatol*, 2003, 149, p. 138–145.
27. PREISZ, K., HORVÁTH, A., SÁRDY, M., et al. Exacerbation of paraneoplastic pemphigus by cyclophosphamide treatment: detection of novel autoantigens and bronchial autoantibodies. *Br J Dermatol*, 2004, 150, p. 1018–1024.
 28. RUOCO, E., BARONI, A., WOLF, R., et al. Life threatening bullous dermatoses: Pemphigus vulgaris. *Clin Dermatol*, 2005, 23, p. 223–226.
 29. ROBINSON, ND., HASHIMOTO, T., AMAGAY, M., et al. The new pemphigus variants. *J Am Acad Dermatol*, 1999, 40, p. 649–671.
 30. SALAVEC, M., NOŽIČKA, Z., ROZSÍVALOVÁ, V., et al. The immunofluorescence evaluation of some subepidermal bullous diseases by use of NaCl-split skin. *Sb Ved Pr LFUK Hradec Králové*, 1994, 37, p. 67–71.
 31. SARDY, M., KARPATI, S., MERKL, B., et al. Epidermal transglutaminase is the autoantigen of dermatitis herpetiformis. *J Exp Med*, 2002, p. 747–757.
 32. TURCHIN, I., BARANKIN, B. Dermatitis herpetiformis and gluten-free diet. *Dermatol Online J*, 2005, vol. 11, No.1.
 33. YANCEY, KB. The pathophysiology of autoimmune blistering diseases. *J Clin Invest*, 2005, 115 (4), p. 825–828.
 34. YANCEY, KB., EGAN, CA. Pemphigoid: clinical, histologic, immunopathologic and therapeutic considerations. *JAMA*, 2000, 284, p. 350–356.
 35. YOSHIDA, K., TAKAE, Y., SAITO, H., et al. Cutaneous type pemphigus vulgaris: a rare clinical phenotype of pemphigus. *J Am Acad Dermatol*, 2005, 52, p. 839–845.

Došlo do redakce: 17. 3. 2006

*Doc. MUDr. P. Cetkovská, Ph.D.,
Kožní klinika FN a LFUK,
Dr. E. Beneše 13,
305 99 Plzeň
E-mail: cetkovska@fnplzen.cz*



LÉČBA RÁNY

Ivo Bureš, pořadatel

Publikace obsahuje články – příspěvky lékařů a sester – zabývající se novými poznatky v oboru léčby různých typů ran (např. rány po amputaci, dekubity, syndrom diabetické nohy, infekční komplikace chronických ran ap.). Vedle teoretických příspěvků jsou v příručce zařazeny i kazuistiky z ošetrovatelské praxe.

Vydal Galén v roce 2006, ISBN 80-7262-413-X, 78 s. formát 150 x 210 mm, brož., barev., 78 str., 60 Kč.

Edice CARE – příloha periodika Florence, číslo 5, ročník II, 2006

Objednávku můžete poslat na adresu: Nakladatelské a tiskové středisko ČLS JEP, Sokolská 31, 120 26 Praha 2, fax: 224 266 226, e-mail: nts@cls.cz

DOŠKOLOVÁNÍ LÉKAŘŮ – KONTROLNÍ TEST

AUTOIMUNITNÍ BULÓZNÍ DERMATÓZY

- Lineární uložení C3 a IgG v zóně bazální membrány jsou charakteristické pro:
 - pemphigus foliaceus
 - lineární IgA dermatózu
 - bulózní pemfigoid
 - dermatitis herpetiformis
- Mezi antigeny jizvického pemfigoidu nepatří:
 - desmoglein 1
 - laminin 5
 - BP Ag2
 - $\alpha 6\beta 4$ integrin
- Nejčastější autoimunitní puchýřnatou nemocí v Evropě je:
 - pemphigus foliaceus
 - dermatitis herpetiformis
 - bulózní pemfigoid
 - lineární IgA dermatóza
- Která z následujících neoplazií nebývá pozorována při paraneoplastickém pemfigu?
 - nehodgkinský lymfom
 - chronická lymfocytová leukémie
 - Castlemanův tumor
 - karcinom prsu
- Pemphigus foliaceus má protilátky proti kterému antigenu:
 - desmoglein 3
 - desmoglein 1
 - desmokolin 1
 - desmoplakin I
- Dodržování bezlepkové diety je důležité pro léčení:
 - epidermolysis bullosa acquisita
 - lineární IgA dermatózy
 - dermatitis herpetiformis
 - pemphigus foliaceus
- Protilátky u paraneoplastického pemfigu se na rozdíl od pemphigus vulgaris vážou ještě na:
 - opičí ezofagus
 - epitel močového měchýře hlodavců
 - normální kůži
 - solí štěpenou kůži
- Kotvící fibrily jsou tvořeny kolagenem:
 - VII
 - XVII
 - IV
 - VIII
- Chronická bulózní dermatóza dětského věku je forma:
 - pemfigoid gestationis
 - epidermolysis bullosa congenita
 - pemphigus foliaceus
 - lineární IgA dermatózy
- Vazba protilátek výlučně na epidermální stranu puchýřů při imunofluorescenčním vyšetření solí štěpené kůže je charakteristická pro:
 - bulózní pemfigoid
 - epidermolysis bullosa acquisita
 - bulózní lupus erythematosus
 - pemphigus erythematosus

Správným zodpovězením otázek kontrolního testu získáte 6 kreditů kontinuálního vzdělávání lékařů ČLK.

Správné odpovědi na otázky kontrolního testu budou uveřejněny v příštím čísle časopisu. Ti z vás, kteří chtějí získat 6 kreditů a být zařazeni do slosování o ceny 81. ročníku časopisu roku 2006, necht' zašlou správné odpovědi na kontrolní test na adresu redakce vždy nejpozději do jednoho měsíce od vydání daného čísla.

Správné odpovědi na otázky kontrolního testu k článku:

J. Štolfa: Psoriatická artritida, publikovaném v č. 3/2006

Správené odpovědi: 1a, 2c, 3a, 4c, 5d, 6b, 7c, 8d, 9b, 10b