

Nehtová alternarióza – synergismus s dermatofyty?

Ryšavá H.

Kožní oddělení, Nemocnice Přerov,
primář MUDr. Pavel Zíma

Souhrn

Nehtová alternarióza – synergismus s dermatofyty?

Předkládané sdělení informuje o klinickém průběhu a léčbě onemocnění nehtů obou palců na nohou u 57leté ženy. Výsledky mykologických vyšetření, která byla provedena v poslední době, nebyly vždy shodné – při prvním byla ve vzorku nemocné tkáně prokázána *Alternaria alternata*, druhé vyšetření bylo negativní a při posledním odhalila přímá mikroskopie výskyt septovaných nepigmentovaných vláken v nemocné tkáni a v kultuře rostlo smíšeně *Trichophyton rubrum* a *Alternaria alternata*. Dlouhé trvání onemocnění (více než 20 let) a jeho časté recidivy jsou zřejmě projevem dobře etablovaného synergismu obou patogenů. Anamnestické údaje pacientky naznačují, že primární patogen reprezentoval některý z dermatofytů, zatímco plíseň *Alternaria alternata* infikovala nemocnou tkáň sekundárně. V diskusi jsou shrnuty základní literární údaje týkající se výskytu, klinického průběhu a etiologie onychomykózy.

Klíčová slova: onychomycosis – nehty na prstech nohy – *Alternaria alternata* – *Trichophyton rubrum* – diagnostika – léčba

Summary

Nail Alternariosis – Synergism with Dermatophytes?

Presented paper informs about clinical course and treatment of bilateral toenail disease of a 57-year-old woman. Results of mycological tests, carried out recently, were not always identical – on the first one *Alternaria alternata* was proved in the infected tissue, the second examination was negative. During the final one the presence of septate non-pigmentate hyphae in the tissue were detected by direct microscopy and *Trichophyton rubrum* and *Alternaria alternata* were growing mixed in the culture. Long duration of the disease (more than 20 years) and its frequent relapses are apparently an expression of well established synergism of the both pathogens. History of the patient indicates that the primary pathogen represented some of dermatophytes, while the non-dermatophyte mould *Alternaria alternata* invaded the infected tissue secondarily. In the discussion basic literature data concerning the occurrence, clinical course and etiology of an onychomycosis are summarized.

Key words: onychomycosis – toenails – *Alternaria alternata* – *Trichophyton rubrum* – diagnostics – treatment

ÚVOD

V posledních desetiletích minulého století a na začátku století současného neustále narůstá v medicínských časopisech počet publikací věnovaných mykózám. Obsahové zaměření prací je velmi pestré a v podstatě odráží různorodost klinických projevů mykotických onemocnění u člověka; heterogenita klinických obrazů onemocnění vypovídá o momentální úrovni vzájemných vztahů mezi mykotickým původcem onemocnění a makroorganismem.

Jedna z příčin nárůstu mykotických onemocnění jednotlivých orgánů nebo orgánových systémů souvisí s pokroky v medicínské praxi. Použití farmak při léčbě onemocnění, která působí na imunitní systém, použití moderních antibiotik, cytostatik a řady dalších léčiv, vytváří ideální podmínky pro vznik a rozvoj mykotických onemocnění (viz např. 2, 16, 20, 34 a další). K většímu záchytu mykotických onemocnění přispívají také moderní diagnostické metody a samotná aktivita lékařů při jejich vyhledávání.

V praxi to znamená, že narůstají počty případů již zná-

mých kožních mykóz, tj. mykóz vyvolaných houbami (např. dermatofyty) o jejichž patogenním působení na organismus nikdo nepochybuje. Kromě toho se však často objevují i obrazy nové – dosud byli ve většině případů jejich původci zařazováni mezi saprofytické houby, případně mezi parazity rostlin. K posledně uvedeným patří i saprofytické houby rodu *Alternaria*.

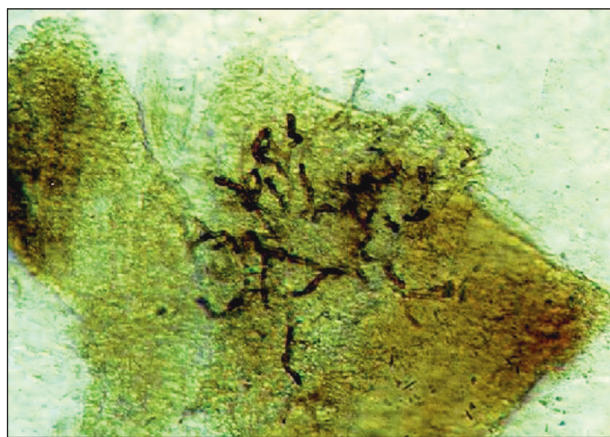
Houby rodu *Alternaria* patří do skupiny označované jako *Dematiaceae*, což je dosti různorodá skupina hub, pro niž je typická produkce melaninu. Reprezentuje je více druhů mykotických saprofytů a rostlinných patogenů, které za určitých okolností mohou vyvolat u člověka různě závažná onemocnění (phaeohyphomycosis). Acland et al. (1) uvádí, že z osmi pro člověka patogenních hub rodu *Alternaria* se v postižených místech dají často prokázat *Alternaria alternata*, *A. chartarum* a *A. tenuissima*. Romano et al. (25) připomíná, že kromě uvedených se občas u člověka vyskytuje i *A. stemphyliodes* a *A. dianthicola*. Uvedené kmeny hub rodu *Alternaria* produkují většinou malé množství spor (20), a to značně ztěžuje jejich identifikaci. V mnoha případech je proto třeba k jejich přesné identifikaci využít kombinace konvenčních mykologických diagnostických metod s metodami molekulární biologie.

Předkládané sdělení je věnováno popisu a charakteristice průběhu onychomykózy vyvolané plísní *Alternaria alternata* u 57leté ženy.

POPIS PŘÍPADU

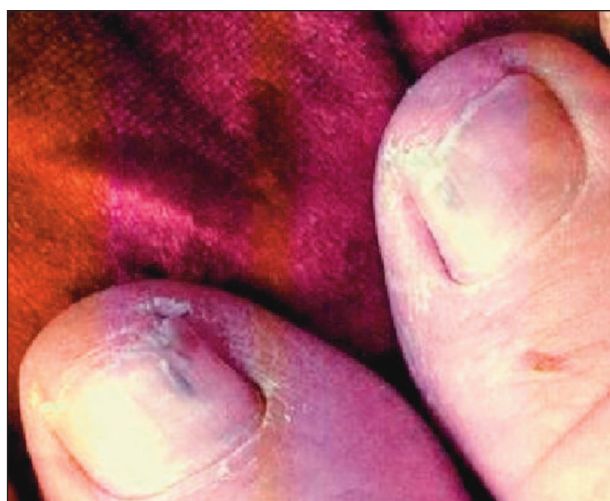V rodinné anamnéze 57leté ženy, povoláním dělnice, se onemocnění nehtů ani kůže nevyskytovalo – prodělala jen běžné dětské nemoci. Od mládí však trpěla ragádami mezi prsty na nohou, později se k nim přidaly i změny na nehtech obou palců. Od 25 let věku pozorovala nejdříve na nehtu levého palce a později i na nehtu palce pravého progredující onycholýzu se žlutavou diskolorací. Později nehtové ploténky ztlustěly a v centrální části se objevil podélný černohnědý proužek, který zasahoval přibližně do poloviny nehtu. Pacientka se vždy léčila pouze lokálně mastmi a roztoky. Po lokální léčbě nehty občas částečně odrostly, ale pak došlo znovu k progresi. Celkovou léčbu nikdy neměla. Mykologické vyšetření nebylo provedeno.

Po klinickém vyšetření v ambulanci byla pacientka vyzvána, aby po dobu šesti 6 týdnů nehty neošetřovala. Pak byl odebrán vzorek na mykologické vyšetření. Při mikroskopickém vyšetření preparátu byla nalezena silná, septovaná, tmavohnědě pigmentovaná vlákna (obr. 1), ve dvou zkumavkách ze tří naočkovaných vyrůstala v čisté kultuře *Alternaria alternata*. Na základě výsledků mykologického vyšetření (imunologické vyšetření nebylo provedeno – pacientka nevykazovala zjevné příznaky imunodeficitu) byla zahájena antimykotická léčba, a to i s vědomím, že výsledky vyšetření nenaplní zcela labo-



Obr. 1. Tmavohnědě pigmentovaná vlákna *Alternaria alternata*.

ratorní kritéria (viz např. 11, 15, 33) pro průkaz oportunní onychomykózy. I za této situace je však zahájení léčby indikováno, protože pacient přichází ke kožnímu lékaři s cílem zbavit se svých potíží co nejrychleji a dlouhodobé zjišťování etiologie onemocnění je z jeho pohledu druhořadé.



Obr. 2. Recidiva onychomykózy – dva měsíce po úspěšné léčbě.

K léčbě byl použit itrakonazol v pulzním režimu – standardní tři pulzy 400 mg denně po dobu jednoho týdne v intervalu čtyř týdnů. Po třech měsících léčby tmavé podélné proužky zmizely a nehty odrostly o 5 mm. Za další dva měsíce se začala znovu objevovat tmavá proužkovitá diskolorace (obr. 2). Léčba byla doplněna lokální aplikací 5% amorolfinového laku (Loceryl) jedenkrát týdně. Diskolorace opět vymizela a nehty dále odrůstaly. Po desíti měsících od začátku antifungální terapie byly nehty klinicky prakticky zhojené. Přetrvávalo jen mírné roztržení distálních okrajů nehtových plotének. I kontrolní mykologické vyšetření bylo mikroskopicky i kulturačně negativní.

Za šest měsíců po poslední kontrole přišla pacientka na

ambulanci znovu s tím, že nehet levého palce nohy je zcela zhojený, kdežto na nehtu palce pravé nohy se po pobytu v nemocnici na interním oddělení znovu objevil progredující tmavý proužek. Znovu byl odebrán vzorek na mykologické vyšetření. Jeho výsledek lze stručně shrnout takto: v mikroskopickém obraze se vyskytovala septovaná nepigmentovaná vlákna a v kultuře rostlo smíšeně *Trichophyton rubrum* a *Alternaria alternata*. K dalšímu kontrolnímu vyšetření se již pacientka nedostavila.

DISKUSE

Odborné publikace věnované onychomykóze (viz např. 8, 9, 21, 22, 27 a další) shodně konstatují, že zhruba polovina nemocí nehtů je vyvolána plísněmi, což představuje přibližně 10 % všech kožních onemocnění. Podle údajů Ratze (22) postihují plísněná onemocnění nehtů 2–13 % populace v Severní Americe a 3–8 % populace Spojeného království, Španělska a Finska. Velké rozpětí mezi dolní a horní hodnotou charakterizující prevalenci onemocnění u různých populací je bezpochyby projevem různého zastoupení predisponujících faktorů pro vznik onemocnění v studovaném vzorku populace; k těm hlavním patří specifická hostitele, zdravotní stav hostitele, vlastnosti vyvolávajícího agens, geografické podmínky, věk, pohlaví, zaměstnání a další. Bez vlivu však nejsou ani jiné závažné metodické aspekty, zejména nestejná velikost vzorku, různý zdroj a způsob výběru účastníků, rozdílná evaluace a definice onemocnění apod.

Plísněná onemocnění nehtů na nohou i rukou vyvolávají nejčastěji dermatofyty, vzácnější jsou infekce vyvolané kvasinkovými houbami a nedermatofyty (7, 9, 10). Právě uvedené je v plném souladu s výsledky retrospektivní studie věnované výskytu onychomykózy v Itálii v letech 1985–2000 (23). Citovaní autoři vyšetřili 4046 pacientů (1952 žen, 2094 mužů) a prokázali, že zhruba v 71 % případů vyvolávaly onemocnění dermatofyty, v 16 % kvasinkové houby a v 13 % nedermatofytické patogeny. Z údajů v práci Romano et al. také vyplývá, že jednotlivé druhy hub se podílejí na vzniku onychomykózy různou měrou. S ohledem na klinický materiál, který prezentujeme v tomto sdělení, vybereme z publikovaných dat jen ta, která se týkají některých nedermatofytů.

Romano et al. (23) uvádějí, že z postižených nehtů byl nejčastěji izolován nedermatofyt *Scopulariopsis brevicaulis* (48,6 %). Co do četnosti výskytu za ním následovaly plísně rodu *Aspergillus* (25,2 %), *Fusarium* (14,3 %) a *Alternaria* (7,3 %). Nejmenší zastoupení vykazovaly plísně rodu *Acremonium* (3,8 %) a *Curvularia* (0,8 %). O vysoké účasti *S. brevicaulis* na vzniku onychomykózy referují také Garcia-Martos et al. (13). Citovaní autoři po vyšetření 610 pacientů s podezřením na mykotické onemocnění nehtů konstatovali, že nedermatofytické hyfoidní houby byly příčinou onemocnění u 29 pacientů; plísně rodu *Scopulariopsis* se na tom podílely 38 % (11 případů).

Podstatně nižší četnost výskytu onychomykózy vyvolané *S. brevicaulis* pozorovali Tosti et al. (29). Ti našli mezi 97 pacienty s mykotickým postižením nehtů na dolních končetinách pouze šest pacientů (4 ženy a 2 muže), u nichž byl příčinou onemocnění *S. brevicaulis*; u čtyř byl jediným patogenem, u dalších dvou jej doprovázel buď *Trichophyton rubrum* nebo *T. interdigitale*. U čisté infekce nehtu dominovala v klinickém obraze subungvální hyperkeratóza a onycholýza distální části nehtové ploténky, u infekce smíšené celková dystrofie nehtové ploténky doprovázená periungválním zánětem a bolestí.

Významnou skupinu nedermatofytických patogenů představují houby rodu *Fusarium*. U imunokompetentních osob vyvolávají často lokalizovanou infekci, u jedinců s narušenou imunitou celkové onemocnění. Rush-Munro (1971, citováno podle 17) referují o několika případech onychomykózy nehtu palců nohy, jejíž příčinou byla infekce houbou *Fusarium oxysporum*. Bílý bod na bázi nehtové ploténky nebo stejně zbarvený proužek lokalizovaný proximálně od volného okraje nehtu byl prvním klinickým projevem infekce. S rozvíjející se infekcí mléčně zbarvená oblast nehtové ploténky se rozšiřovala a v pokročilém stadiu infekce zasáhla podstatnou část, popř. celou nehtovou ploténku. Změny vyvolané infekcí byly často příčinou rozpadu celé nehtové ploténky nebo její části. Podobné změny na nehtech při fusarióze popisují i Velez a Diaz (30). O třech případech proximální subungvální onychomykózy vyvolané *F. oxysporum* se zmiňují také Baran et al. (5).

Kožní onemocnění vyvolaná u člověka mikrohoubami rodu *Alternaria* jsou poměrně vzácná. Viviani et al. (31) ve svém přehledu referují o 33 případech, které byly popsány v odborné literatuře od roku 1933. O několik let později Romano et al. (25) zvyšují toto číslo na ~80 případů a v souvislosti s tím poznamenávají, že kožní onemocnění se vyskytovala především u jedinců s imunodeficitem a jen v několika případech u jedinců imunokompetentních. Dodejme ještě, že výskyt kožní alternariózy u jedinců s intaktním imunitním systémem popsali také Ono et al. (18). Kromě toho konstatovali, že v klinickém obraze alternariózy imunokompetentních jedinců dominuje chronicita doprovázená střídavým hojením a novotvorbou kožních lézí; u jedinců imunodeficitních je průběh jiný.

Kůže není jedinou cílovou strukturou plísní rodu *Alternaria*. Jejich přítomnost lze v ojedinělých případech prokázat i v nemocném nehtovém lůžku (3, 12, 26) – nejčastěji to bývá *Alternaria alternata*, zřídka *A. chlamidospora*, *A. humicola* a *A. pluriseptata*. Na celkovém počtu onychomykóz vyvolaných nedermatofyty (10) se plísně rodu *Alternaria* podílejí menším dílem – Singh et al. (26) zmiňují pouze čtyři případy, Giani et al. (14) stejně jako Baykal et al. (6) popisují po jednom případě, Romano et al. (24) referují o devíti případech onychomykózy vyvolaných houbami rodu *Alternaria*.

Klinické projevy onychomykózy jsou velmi různorodé, přesto jsou běžně na základě charakteristiky klinické-

ho obrazu poškození nehtu a způsobu jeho infekce rozlišovány čtyři základní klinické formy onychomykózy (viz např. 9, 21).

K nejčastěji se vykytujícím formám patří *distální subungvální onychomykóza (DSO)* způsobena ve většině případu dermatofyty. Začíná invazí plísně do stratum corneum hyponychia a distálního nehtového lůžka. Odtud plíseň prorůstá proximálně a ventrálně k povrchu nehtu. V plně rozvinutém obraze dominuje subungvální hyperkeratóza s následnou onycholýzou a ztluštěním subungválního prostoru. Výplň subungválního prostoru způsobuje žlutavěhnědé zbarvení nehtové ploténky, a kromě toho vytváří příznivé podmínky pro následnou oportunní infekci bakteriemi nebo jinými plísněmi.

Méně častou formou je *proximální subungvální onychomykóza (PSO)*, která bývá někdy označovaná také jako proximální bílá subungvální onychomykóza (PWSO); u většinové populace se vyskytuje zřídka, u nemocných AIDS je její výskyt považován za časný klinický marker HIV infekce (Aly a Berger 1996, podle 9). Plíseň (velmi často *Trichophyton rubrum*) vstupuje do nehtu přes rohovou vrstvu proximálního nehtového valu a odtud prorůstá celou nehtovou ploténku. V klinickém obraze charakterizuje onemocnění subungvální hyperkeratóza, proximální onycholýza, leukonychie a destrukce proximální části nehtové ploténky.

Bílá superficiální onychomykóza (WSO) reprezentuje další klinickou formu onychomykózy. Charakterizují ji výrazné, dobře ohraničené matné „bílé ostrůvky“ na zevní ploše nehtové ploténky. V postižených místech je povrch nehtu nerovný, měkký a drolivý. Mykologické vyšetření napadené tkáně většinou prokáže přítomnost *T. mentagrophytes*, popřípadě některou nedermatofytovou plíseň rodu *Aspergillus*, *Acremonium* nebo *Fusarium*.

Kvasinková onychomykóza doprovází chronickou mukokutánní kandidózu. Ve většině případů bývá nehet postižen v celé tloušťce, je matný, neprůhledný, žlutě až hnědě zbarvený s nerovným povrchem. Na nehet přestupuje kvasinková houba z infikovaných tkání v okolí nehtové ploténky, pouze u jedinců s narušeným imunitním systémem může být příčinou onychomykózy přímá invaze.

Dodejme ještě, že v roce 1998 publikoval Baran se spolupracovníky novou klinickou klasifikaci onychomykóz, která bere v potaz „data získaná v průběhu posledních 25 let“. Baran et al. rozlišují pět hlavních typů, v jejichž rámci vydělují několik podtypů onychomykózy. Hlavní typy představují: 1. *distální a laterální subungvální onychomykóza (DLSO)*, 2. *superficiální onychomykóza*, 3. *proximální subungvální onychomykóza*, 4. *endonyx onychomykóza* a 5. *celková dystrofická onychomykóza*.

Různorodost klinických projevů onychomykózy determinuje řada faktorů. K nejdůležitějším z nich nepochybně patří patogenita vyvolávajícího agens, momentální zdravotní stav organismu a charakter jeho odpovědi na působení patogenu.

Podle patogenity lze rozdělit mikroskopické houby do

tří skupin (32). Z našeho hlediska jsou zajímavé první dvě skupiny. Skupinu první reprezentují saprofytické houby, rostlinné patogeny, skupinu druhou tzv. „oportunní“ druhy hub; posledně jmenované mohou za určitých podmínek vyvolat u zdravých osob lokální mykózu, u osob imunoalterovaných mykózu systémovou nebo diseminovanou. Jména mykóz a výčet latinských označení anatomických lokalizací, ve kterých se patogenně uplatňují jednotliví původci, přehledně shrnují Otčenášek et al. (19).

Patogenita hub závisí na jejich schopnosti napadnout (invadovat) kůži, sliznice nebo jiné tkáně, tj. závisí na jejich invazivitě. V širším slova smyslu invazivita zahrnuje jak mechanismy podporující kolonizaci (tj. „uchycení“ houby v místě vstupu a její další růst), tak mechanismy, které umožňují potlačit nebo obejít obranné mechanismy hostitele. Stupeň patogenity daného agens rozhoduje i o tom, zda patogen bude schopen infikovat tkáň zdravou (primární patogen) nebo tkáň již změněnou (sekundární patogen).

Plísně rodu *Scopulariopsis* a *Scytalidium* splňují kritéria pro primární patogen a počet onychomykóz jimi vyvolaných se pohybuje v rozmezí od 1,5 % do 6 % (10). Ostatní nedermatofytové plísně, stejně tak jako kvasinkové houby, ve většině případů infikují nehty sekundárně. Mykologické vyšetření takto infikované tkáně prokáže ve vyšetřovaném vzorku kromě dermatofytů také nedermatofyty nebo kvasinky. Názorně to ilustrují výsledky mykologického vyšetření, které provedli Ellis et al. (10) u 118 pacientů s diagnózou dermatofytová onychomykóza – u 42 pacientů izolovali z nemocné tkáně jen dermatofyty, u zbývajících 76 dermatofyty spolu s nedermatofyty nebo kvasinkovou houbou. Zajímavé je také jejich konstatování, že přechodná vedlejší kontaminace nebo sekundární kolonizace nedermatofyty nebo kvasinkami neměla zásadní vliv na konečný výsledek léčby dermatofytové onychomykózy.

V tomto kontextu je třeba připomenout, že vzájemnou koexistenci dermatofytů s nedermatofyty v nemocných nehtech dokládá i prezentovaná kazuistika. U naší pacientky to byl dermatofyt *Trichophyton rubrum* a plíseň *Alternaria alternata*. Dlouhé trvání onemocnění (více než 20 let) a jeho časté recidivy jsou zřejmě projevem dobře etablovaného synergismu obou patogenů. Zdá se, alespoň jak naznačují anamnestické údaje pacientky, že primární patogen reprezentoval některý z dermatofytů, zatímco plíseň *Alternaria alternata* infikovala nemocnou tkáň sekundárně. Zda to byl vždy stejný nebo jiný druh plísně, nelze zodpovědět – neměli jsme k dispozici molekulárně biologické metody, které by identitu plísně potvrdily.

ZÁVĚR

Údaje prezentované v tomto sdělení evokují otázku: Jaká je skutečná úloha nedermatofytů při vzniku a rozvo-

ji plísňového onemocnění nehtů? Odpověď není snadná a jednoznačná. Všeobecně je dosud přijímán názor, že dermatofyty jsou hlavním etiologickým agens onychomykózy, zatímco nedermatofyty jsou považovány za patogeny sekundární. Zdá se tedy, že za běžných situací většina nedermatofytů nemůže infikovat zdravý nehet přímo (výjimkou jsou houby rodu *Scopulariopsis* a *Scytalidium*), ale mohou tak učinit v situacích, kdy predisponující faktory (poruchy cirkulace, periferní neuropatie, diabetes mellitus, trvalé poškození nebo opakovaná mikrotraumata nehtu a jeho okolí, poruchy imunity a další) narušují přirozenou odolnost nehtu proti invazi patogenu. Situaci komplikuje také možnost „proměny“ nepatogenní houby v potenciálně patogenní (28). Znamená to, že velký počet hub o nízké virulenci, které byly dosud považovány za kontaminanty nebo za neškodné kolonizátory, se může proměnit v patogeny.

V tomto kontextu je proto třeba pohlížet na všechny organismy izolované z mykotické tkáně jako na potenciální patogeny a zohlednit tuto skutečnost v diagnostice. Na druhé straně však nelze tento diagnostický aspekt přeceňovat. Jen komplexní vyhodnocení výsledků laboratorních mykologických vyšetření s přihlédnutím k momentálnímu klinickému obrazu onemocnění, popřípadě k jeho histopatologickým projevům, povede k stanovení správné diagnózy a k návrhu adekvátní léčby onemocnění s ohledem na jeho původce.

LITERATURA

1. ACLAND, KM., HAY, RJ, GROVES, R. Cutaneous infection with *Alternaria alternata* complicating immunosuppression: successful treatment with intraconazole. *Br J Dermatol*, 1998, 138, p. 354–356.
2. ALTOMARE, GF., CAPELLA, V., BONESCHI, V., VIVIANI, MA. Effectiveness of terbinafine in cutaneous alternariosis. *Br J Dermatol*, 2002, 142, p. 840–841.
3. ARRESE, JE., PIÉRARD-FRANCHIMONT, C., PIÉRARD, GE. Onychomycosis and keratomycosis caused by *Alternaria* spp. *Amer J Dermatopathol*, 1996, 18, p. 611–613.
4. BARAN, R., HAY, RJ., TOSTI, A., HANEKE, E. A new classification of onychomycosis. *Br J Dermatol*, 1998, 139, p. 567–571.
5. BARAN, R., TOSTI, A., PIRACCINI, BM. Uncommon clinical patterns of *Fusarium* nail infection: report of three cases. *Br J Dermatol*, 1997, 136, p. 424–427.
6. BAYKAL, C., KAZANCIOGLU, R., BÜYÜKBABANI, N. et al. Simultaneous cutaneous and unguis alternariosis in a renal transplant recipient. *Br J Dermatol*, 2000, 143, p. 910–912.
7. DORKO, E., JAUTOVÁ, J., TKÁČIKOVÁ, A., WANTRUBOVÁ, A. The frequency of *Candida* species in onychomycosis. *Folia Microbiol*, 2002, 47, p. 727–731.
8. DRAYTON, GE. Onychomycosis. *Curr Treat Options Infect Dis*, 2001, 3, p. 237–246.
9. ELEWSKI, BE. Onychomycosis: Pathogenesis, diagnosis, and management. *Clin Microbiol Rev*, 1998, 11, p. 415–429.
10. ELLIS, DH., WATSON, AB. MARLEY, JE. WILLIAMS, TG. Non-dermatophytes in onychomycosis of the toenails. *Br J Dermatol*, 1997, 136, p. 490–493.
11. ENGLISH, MP. Nails and fungi. *Br J Dermatol*, 1976, 94, p. 697–701.
12. ERNST, TM. Nagel-Alternariose. *Mykosen*, 1983, 26, S. 553–556.
13. GARCIA-MARTOS, P., DOMININGUEZ, I., MARIN, P., LINARES, M., MIRA, J., CALAP, J. Onychomycoses caused by non-dermatofytic filamentous fungi in Cadiz (in Spanish). *Enferm Infecc Microbiol Clin*, 2000, 18, p. 319–324.
14. GIANNI, C., CERRI, A., CROSTI, C. Ungual phaeohyphomycosis caused by *Alternaria alternata*. *Mycoses*, 1997, 40, 219–221.
15. GUPTA, AK., COOPER, EA., MACDONALD, P., SUMMERBELL, R. Utility of inoculum counting in clinical diagnosis of onychomycosis caused by nondermatofytic filamentous fungi. *J Clin Microbiol*, 2001, 39, p. 2115–2121.
16. MAYSER, P, NILLES, M., DE HOOG, GS. Case report. Cutaneous phaeohyphomycosis due to *Alternaria alternata*. *Mycoses*, 2002, 45, p. 338–340.
17. NELSON, PE., DIAGNANI, MC., ANAISSIE, EJ. Taxonomy, biology, and clinical aspects of *Fusarium* species. *Clin Microbiol Rev*, 1994, 7, p. 479–504.
18. ONO, M., NISHIGORI, C., TAHALA, C., TAHALA, S., TSUDA, M., MIYACHI, Y. Cutaneous alternariosis in an immunocompetent patient: analysis of the internal transcribed spacer region of rDNA and *Brm2* of isolated *Alternaria alternata*. *Br J Dermatol*, 2004, 150, p. 773–775.
19. OTČENÁŠEK, M., TOMŠÍKOVÁ, A., POUZAR, Z. Vlákennité houby infikující člověka. *Epidemiol Mikrobiol Imunol*, 2000, 49, s. 64–74.
20. PEREIRO, M. JR., PEREIRO FERREIRÓS, M^{AM}, DE HOOG, GS, TORIBIO, J. Cutaneous infection caused by *Alternaria* in patients receiving tacrolimus. *Med Mycol*, 2004, 42, p. 277–282.
21. POSPÍŠILOVÁ, A. Onychomykóza – víc než kosmetický problém. *Čas Lék čes*, 1999, 138, s. 166–169.
22. RATZ, J., BLUMBERG, M. Onychomycosis. 2004. <http://www.eMedicine.com/derm/topic300.htm>
23. ROMANO, C., GIANNI, C., DIFONZO, EM. Retrospective study of onychomycosis in Italy: 1985–2000. *Mycoses*, 2005, 48, p. 42–44.
24. ROMANO, C., PACCAGNINI, E., DIFONZO, EM. Onychomycosis caused by *Alternaria* spp. in Tuscany, Italy from 1985 to 1999. *Mycoses*, 2001, 44, p. 73–76.
25. ROMANO, C., VALENTI, L., MIRACCO, C., ALESSANDRINI, C., PACCAGNINI, E., MAGGI, E., DIFONZO, EM. Two cases of cutaneous phaeohyphomycosis by *Alternaria alternata* and *Alternaria tenuissima*. *Mycopathologia*, 1997, 137, 65–74.
26. SINGH, SM., NAIDU, J., POURANIK, M. Ungual and cutaneous phaeohyphomycosis caused by *Alternaria alternata* and *Alternaria chlamydospora*. *J Med Veter Mycol*, 1990, 28, p. 275–278.
27. SKOŘEPOVÁ, M. Dermatomykózy. *Čas Lék čes*, 1999, 138, s. 163–165.
28. TOMŠÍKOVÁ, A. Nově se objevující houbové patogeny. *Epidemiol Mikrobiol Imunol*, 1996, 45, s. 163–170.

29. TOSTI A., PIRACCINI B.M., STINCHI C., LORENZI, S. Onychomycosis due to *Scopulariopsis brevicaulis*: clinical features and response to systemic antifungals. *Br J Dermatol*, 1996, 135, p. 799–802.
30. VELEZ, H., DIAZ, F. Onychomycosis due to saprophytic fungi. Report of 25 cases. *Mycopathologia*, 1985, 91, p. 87–92.
31. VIVIANI, MA., TORTORANO, AM. LARIA, G., GIANNETTI, A., BIGNOTTI, G. Two new cases of cutaneous alternariosis with a review of the literature. *Mycopathologia*, 1986, 96, p. 3–12.
32. VOLLEKOVÁ, A., TOMŠÍKOVÁ, A. Klasifikácia mikroskopických húb z hľadiska rizika infekcie laboratórných pracovníkov. *Epidemiol Mikrobiol Imunol*, 1998, 47, s. 154–158.
33. WALSE, MM., ENGLISH, MP. Fungi in nails. *Br J Dermatol*, 1966, 78, p. 198–207.
34. WEITZMAN, I. Saprophytic molds as agents of cutaneous and subcutaneous infections in the immunocompromised host. *Arch Dermatol*, 1986, 122, p. 1161–1168.

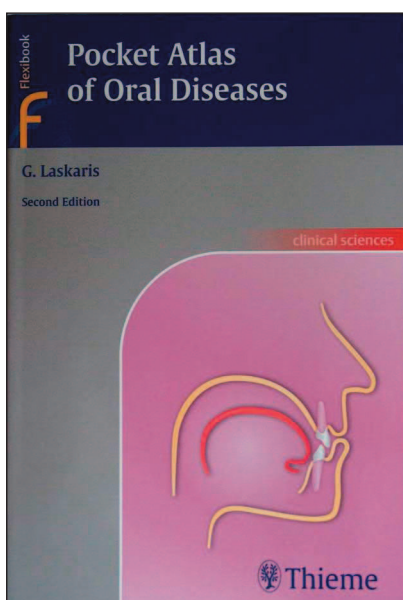
Došlo do redakcie: 16. 5. 2005

MUDr. Hana Ryšavá
 MED Centrum spol. s r. o.
 Osecká 309
 751 31 Lipník nad Bečvou
 E-mail: handa.rysava@tiscali.cz

Nové knihy

Laskaris, George: Pocket Atlas of Oral Diseases

2. vyd., Thieme, Stuttgart – New York, 2005,
 bar. obrázků 355, s. 370, brož., cena 34,95 €.



Po 7 letech od prvního vydání kapesního atlasu, který zaznamenal velmi příznivý ohlas jak mezi lékaři, tak mezi studenty lékařství, vychází jeho druhé vydání, které je obohaceno o 31 chorobných stavů a o 100 barevných fotografií. Některé fotografie byly nahrazeny lepšími a kvalitnějšími záběry, text byl upraven a aktualizován podle posledních poznatků orální medicíny. Obsah je rozčleněn do 12 kapitol podle klinických projevů (projevy bílé, červené, hnědé a černé, vezikulobulózní, ulcerózní, papilomatózní, gingivální hyperplazie, tumory měkkých tkání, zbytnění kostí, zbytnění krku, projevy na rtech) a rejstříku v závěru publikace. Atlas je velmi úsporně, ale přehledně a výstižně uspořádaný, dobře se v něm orientuje a poskytuje rychlou informaci, která je nutná v běžném provozu. Při potřebě podrobnějších informací může sloužit větší knižní vydání „Color Atlas of Oral Diseases“ z r. 2003 a vydání o léčbě v orální medicíně „Treatment of Oral Diseases“ z r. 2005 od stejného autora v nakladatelství Georg Thieme Publishers.

Kapesní, ale názorné vydání, splňuje předpoklady jeho užitečnosti v praktickém denním životě časového shonu na ambulanci nejen stomatologů, ale i dermatovenerologů.

Jiří Štork