

Hodnotenie bazálnej membrány u morfeaformného (invazívneho) bazaliómu

Adamicová K.¹, Fetisovová Ž.², Mellová Y.³, Meluš V.⁴, Maarouf Z.¹, Argalácsová S.¹

¹Ústav patologickej anatómie Jesseniovej lekárskej fakulty Univerzity Komenského a Martinskej fakultnej nemocnice

prednosta prof. MUDr. Lukáš Plank, CSc.

²Klinika dermatovenerológie, Jesseniovej lekárskej fakulty Univerzity Komenského a Martinskej fakultnej nemocnice

prednosta prof. MUDr. Juraj Pěč, CSc.

³Ústav anatómie, Jesseniovej lekárskej fakulty Univerzity Komenského a Martinskej fakultnej nemocnice

vedúca ústavu doc. MUDr. Yveta Mellová, CSc.

⁴Ústav klinickej biochémie, Martinská fakultná nemocnica, Martin, SR

prednosta prof. MUDr., RNDr. Rudolf Pullmann, DrSc.

Súhrn

Hodnotenie bazálnej membrány u morfeaformného (invazívneho) bazaliómu

Úvod. Infiltratívny typ bazaliómu, v súčasnosti nazývaný „morpheaphormic basalioma“, je invazívne rastúci typ malígneho epiteliálneho nádoru. Správanie sa nádoru, okrem iného, ovplyvňuje stav jeho bazálnej membrány a vzťah nádorového parenchýmu ku nádorovej stróme. V rutínnej praxi sa bioptici riadia empirickým posudzovaním stavu bazálnej membrány používajúc rôzne vizualizačné metodiky. V našej práci sme sa pokúsili štatisticky vyhodnotiť relevantnosť používania najfrekvencovanejších vizualizačných metodík na hodnotenie bazálnej membrány u morfeaformného bazaliómu v bioptickej praxi.

Materiál a metodika. 10 morfeaformných bazaliómov vybraných z bioptického registra Ústavu patologickej anatómie JLF UK v Martine sme spracovali Gomoriho impregnačnou metódou, PAS metódou a imunohistochemickou metódou vyhodnotením vždy 5 zorných polí pri zväčšení 400-krát. Získané výsledky sme spracovali bežnými štatistickými metódami pre vyhodnotenie súboru malého počtu štatistických jednotiek.

Výsledky. Hodnota mediánu je rovnaká pri výpočte údajov získaných pri použití PAS metódy a laminínu s hodnotou 20,5 oproti hodnote 14,5 získanej pri výpočte stavu bazálnej membrány pri použití Gomoriho metódy. Rozsah minimálnej a maximálnej hodnoty bol najväčší od 12 do 24 u laminínu, podobne, ale s menším rozsahom 11–22 boli hodnoty u Gomoriho metódy. PAS metóda mala najmenší rozsah od 18–24, ale rozsah bol uložený vo vyšších hodnotách.

Záver. Efektivita vhodných diagnostických metód má v procese diagnostiky jednu z kľúčových úloh. Vyhodnotenie štúdie upozorňuje na fakt, že pri hodnotení celistvosti BM u MB má PAS metóda iba orientačnú hodnotu. Pri stanovení porúch celistvosti BM považujeme za najcitlivejšiu Gomoriho metódu. Imunohistochemickým využitím laminínu je možné určovať kvalitatívny prekursorový status s odhalením lokálnej straty schopnosti jeho produkcie niektorými nádorovými bunkami v morfeaformnom bazalióme.

Kľúčové slová: morfeaformný bazalióm – bazálna membrána – laminin

Summary

Evaluation of the Basement Membrane in Morpheiform Basal Cell Carcinoma

Introduction: Infiltrative type of basal cell carcinoma, known as "morpheiform basalioma" is an invasively growing type of malignant epithelial tumor. Tumor behavior is influenced also by the tumor basement membrane state and by relation of tumor parenchyma to tumor stroma. In routine practice the histopathologists follow an empirical judgement of the basement membrane using various visualization

methods. In our paper we tried to statistically evaluate the validity of use of the most frequent visualization methods of basement membrane assessment in the histopathological practice.

Material and methods: 10 morpheiform basalomas samples of the bioptic register of The Institute of Pathological Anatomy of JLF UK in Martin were processed by Gomori impregnation method, PAS method and immunohistochemical detection of laminin. The basement membrane integrity was evaluated semi-quantitatively measuring each 5 visual fields in 400 fold magnification. The results were processed by standard statistical methods used in data of small number of statistical units.

Results: The median value 20.5 was the same using PAS method and laminin detection, in comparison to the 14.5 value acquired if calculating the basement membrane status using Gomori method. The extent of minimal to maximal values was the largest from 12 to 24 using detection of laminin, similarly, but with extent from 11 to 22 using Gomori method. PAS method had the smallest extent from 18 to 24 but in higher values.

Conclusion: Efficacy of suitable diagnostic methods plays one of the most important roles in the process of diagnosis. The study warns that evaluation of the basement membrane integrity in morpheiform basaloma by a PAS method is only approximative. We consider the Gomori method the most sensitive method in assessment of the defects of the basement membrane integrity. Immunohistochemical detection of laminin allows evaluating a qualitative precursor state with identification of its local production loss in some tumor cells in the morpheiform basaloma.

Key words: morpheiform carcinoma – basement membrane – laminin

ÚVOD

Bazocelulárny karcinóm (bazalióm) je najčastejší malígny tumor kože (23). Tvorí 70–75 % všetkých kožných nádorov (10, 13). Biologická povaha bazaliómu je zväčša priaznivá. Niekedy však rastie extenzívne lokálne deštruktívne s fatálnym priebehom (9) a boli opísané aj prípady jeho metastázovania (14).

Úlohou patológa pri bioptickom hodnotení excízie je zaradiť tumor histogeneticky, určiť jeho variant, klasifikovať ho v systéme TNM a zistiť prítomnosť, resp. neprítomnosť nádorových elementov v okrajoch a spodine tkanivovej vzorky. V histologickej praxi sa používajú rôzne druhy klasifikácií bazaliómov. Najčastejšie ide o WHO klasifikáciu (4, 10, 17, 22 a i.) (tab. 1). V druhom vydaní MKCH-O pod názvom bazalióm je uvedených 10 kódovaných subtypov (13).

Z nomenklatúry sa vytratil pojem invázivného typu bazaliómu, ktorý opisujú Trapl a Bednář (21) ako typ rastúci rýchlejšie a spôsobujúci väčšiu deštrukciu. V súčasnosti sa tento biologicky agresivnejší nádor zaraďuje pod pojem morfeaformný bazalióm (MB). Cieľom tejto práce

bolo objektivizovať relevantnosť použitia niektorých znázorňovacích metodík pre vizualizáciu bazálnej membrány v súbore histologicky a klinicky diagnostikovaných invázivných typov bazaliómov.

MATERIÁL A METODIKA

Metódou retrospektívnej štúdie 288 histologicky verifikovaných bazaliómov z materiálu Ústavu patologickej anatómie JLF UK a MFN v Martine, diagnostikovaných v rokoch 2002 a 2003, s následným porovnaním klinických diagnóz a katamnestických údajov, sme určovali bazaliómy zodpovedajúce histologicky aj klinicky invázivnému typu. Súbor s bioptickou diagnózou morfeaformného bazaliómu tvorilo 33 pacientov, z toho 14 žien a 19 mužov, s priemerným vekom 63,7 rokov u žien a 69,6 rokov u mužov (tab. 2).

Vybrané prípady vo forme formalín-parafínových bločkov sme spracovali Gomoriho impregnáciou na prezentáciu retikulínových vlákien, PAS metódou pre dôkaz prítomnosti mukopolysacharidov (3) a imunohistoche-

Tab. 1. Histologické varianty bazaliómov (retrospektívne hodnotenie 288 prípadov)

Typ	Počet	Typ	Počet
solídny	144	„vretenobunkový“	1
adenoidný	2	granulárny	0
multicentrický	33	bowenoidný	0
cystický	41	trichoepiteliálny	7
pigmentový	7	fibroepiteliálny	0
keloidný	1	so sebaceóznou diferenciáciou	0
dezmoplastický	8	s ekrinnou diferenciáciou	0
kalcifikujúci	0	adamantinoidný	0
osifikujúci	0	cylindroidný	0
pilomatrixoidný	0	syringoidný	0
morfeaformný	33	mucinózný	0
s amyloidom	0	keratinizujúci	11

Tab. 2. Charakteristika súboru 33 pacientov s histologicky zistenými známkami invazivity bazaliómu (morfeaformný typ)

Č	Pohlavie	Vek	Lokalizácia	Hĺbka	Šírenie/infiltrácia	Recidívy
1	M	90	lavý spánok	pT4	perineurálne šírenie	výskyt recidívy
2	M	50	kapilícium	PT1		
3	Ž	82	apex nosa	pT1		
4	M	70	koreň nosa	pT1		
5	M	75	aurikula	pT1		
6	Ž	75	apex nosa	pT1		
7	Ž	66	apex nosa	pT4	infiltrácia do chrupavky	výskyt recidívy
8	Ž	38	apex nosa	pT4	infiltrácia do chrupavky	
9	M	61	tvár vľavo	pT1		
10	M	79	tvár vpravo	pT1		
11	M	77	kapilícium	pT1		
12	Ž	66	tvár vpravo	pT4	infiltrácia do podkožia	
13	M	58	pravé ucho	pT4	infiltrácia do chrupavky	výskyt recidívy
14	M	62	dolná pera	pT1		
15	Ž	54	tvár vpravo	pT1		
16	M	56	tvár vpravo	pT1		
17	Ž	50	kapilícium	pT1		
18	M	52	tvár vľavo	pT1		
19	M	64	chrbát	pT1		
20	Ž	76	tvár vľavo	pT1		
21	M	70	tvár vpravo	pT1		
22	Ž	73	chrbát	pT1		
23	M	83	tvár vľavo	pT1		
24	Ž	76	tvár vľavo	pT1		
25	Ž	76	tvár vpravo	pT1		
26	M	70	apex nosa	PT4	infiltrácia do chrupavky	výskyt recidívy
27	Ž	72	lavé ucho	pT4	infiltrácia do chrupavky	výskyt recidívy
28	M	47	periorbital. vpravo	pT1		
29	M	47	tvár vľavo	pT1		
30	Ž	87	pravé ucho	pT4	infiltrácia do chrupavky	
31	M	73	tvár vpravo	pT1		
32	Ž	65	periorbital. vpravo	pT1		
33	M	69	chrbát	pT1		

Č = poradové číslo

mickou metódou dokazovali prítomnosť laminínu Polyclonal Antibody to Laminin, fy BioGenex (20).

Pre hodnotenie integrity bazálnej membrány (BM) bazaliómov sme použili semikvantitatívnu metódu vyjadrenú číslami od 1 do 5 nasledovne: 1 = bazálna membrána zhrubnutá, 2 = bazálna membrána v norme, 3 = bazálna membrána mierne fragmentovaná, 4 = bazálna membrána výrazne fragmentovaná, 5 = bazálna membrána chýba. Vybraných 10 prípadov invazívnych bazaliómov sme vyhodnocovali všetkými použitými znázorňovacími metódami, a to tak, že v jednotlivých prípadoch sme v príslušnou metódou farbených rezoch klasifikovali 5 zorných polí pri zväčšení 400-krát (tab. 3). Získané výsledky sme spracovali bežnými štatistickými metódami pre vyhodnotenie súboru malého počtu štatistických jednotiek a nerovnej homogenity rozptylov (6, 7, 18, 19).

VÝSLEDKY

Histologicky verifikované bazaliómy sme rozdelili do podtypov, ktoré uvádzajú Lever a Schamburg-Lever (10) a Braun-Falco a spol. (4) (tab. 1). Popisné štatisticky získané výsledky sú obsahom tabuľky 4 a obr. 1. Tabuľka 4 vyjadruje získané údaje v popisnom štatistickom vyjadrení, ktorých vizuálne znázornenie je na obr. 1. Z pohľadu bioptika sú zaujímavé najmä hodnoty mediánu, ktorý je rovnaký pri výpočte údajov získaných pri použití PAS metódy a laminínu s hodnotou 20,5 oproti hodnote 14,5 získanou pri výpočte údajov pri Gomoriho metóde. Rozsah minimálnej a maximálnej hodnoty bol najväčší u laminínu (od 12 do 24) a menší u Gomoriho metódy (rozsah 11–22). PAS metóda mala najmenší rozsah (od 18 do 24), naviac zistený rozsah bol uložený vo vyšších hodnotách. Výsledky získané semikvantitatívnou číslou škálou možno interpretovať tak, že Gomoriho impregnačná metóda deteguje už najmiernejšie fragmentácie retiku-

Tab. 3 Vyhodnotenie integrity bazálnej membrány invazívnych bazaliómov

Číslo vzorky	Zorné polia	PAS	Súčet	Gomori	Súčet	Laminín	Súčet
1	a, b, c, d, e	3, 4, 3, 5, 5	20	4, 4, 4, 2, 2	16	2, 2, 2, 3, 3	12
2	a, b, c, d, e	3, 4, 5, 5, 5	22	1, 1, 2, 5, 4	13	3, 2, 3, 5, 4	173
3	a, b, c, d, e	5, 5, 5, 4, 4	23	1, 2, 3, 4, 4	14	3, 3, 3, 3, 3	15
4	a, b, c, d, e	4, 4, 4, 4, 4	20	2, 3, 3, 3, 4	15	4, 3, 3, 4, 4	18
5	a, b, c, d, e	3, 4, 4, 3, 4	18	1, 2, 3, 3, 3	12	4, 4, 4, 4, 4	20
6	a, b, c, d, e	4, 4, 3, 4, 4	19	1, 2, 2, 4, 2	11	4, 5, 5, 5, 4	23
7	a, b, c, d, e	4, 5, 4, 4, 5	22	2, 5, 4, 4, 3	18	5, 5, 5, 4, 5	24
8	a, b, c, d, e	3, 5, 5, 3, 3	19	2, 2, 2, 5, 4	15	4, 5, 5, 4, 3	21
9	a, b, c, d, e	4, 5, 5, 5, 5	24	5, 4, 4, 5, 4	22	4, 5, 5, 5, 4	23
10	a, b, c, d, e	3, 5, 5, 4, 4	21	3, 2, 2, 1, 3	11	5, 5, 3, 3, 5	21
			190		158		215

Tab 4. Popisná štatistika

	Počet (N)	Priemer	I.S. -95%	I.S. +95%	Medián	Minimum	Maximum	Rozsah	S. D.
PAS	10	20,8	19,42	22,18	20,5	18	24	6	1,93
Gomori	10	14,7	12,27	17,13	14,5	11	22	11	3,40
Laminin	10	19,4	16,64	22,16	20,5	12	24	12	3,86

línových vlákien bazálnej membrány, kým metóda PAS a imunohistochemická metóda dôkazu laminínu vizualizuje až hrubšie defekty bazálnej membrány. Z kvalitatívneho pohľadu sa laminín zdá byť prediktorom dediferenciácie nádorových buniek MB. Kým zrelé nádorové bunky laminín produkujú, už počiatkovo dediferencované bunky, aj keď morfológicky ešte nezmenené, laminín prestávajú produkovať.

DISKUSIA

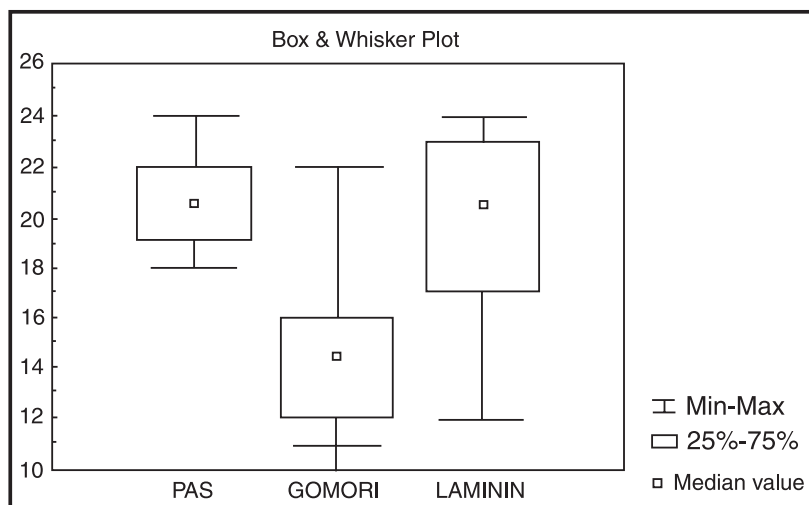
Typ bazocelulárneho karcinómu, ktorého typickým znakom je prenikanie úzkych nádorových čapov s často hranatým alebo krídlovitým tvarom medzi snopce väziva kória, pri ktorom na rozdiel od „klasického“ solídneho

typu bazaliómu netvorí okrajové bunky typické palisádovanie, je klinikom aj patológom známy pod menom invazívny bazalióm (21). Podľa jeho – aj keď vzdialenej – histologickej podoby strómy s ohraničenou formou sklerodermie, nazývanej morphea, sa v posledných rokoch presadzuje termín morfeaformný bazalióm (10), ktorý sme použili aj v našej práci. MB vzniká najčastejšie na tvári v okolí oka, na nose, v spánkoch ale i na iných častiach hlavy a klinicky sa prejavuje deštruktívnym invazívnym rastom s následnými početnými mutilujúcimi recidívami aj po operačných zásahoch (13). Povinnosťou bioptika je pri každom prípade bazaliómu, no najmä pri MB, okrem histologickej správneho zadelenia nádoru aj spoľahlivo posúdiť možnosti jeho ďalšieho biologického správania sa. Je to najmä posúdenie periférie nádoru, spodiny a laterálnych okrajov excízie, ako aj charakter a integritu bazálnej membrány nádoru.

Bazálna membrána separujúca bazálnu vrstvu epitelu od väziva má vo svetelnom mikroskope vzhľad súvislej tenkej PAS-pozitívnej mukopolysacharidovej vrstvy. Impregnačnou metódou podľa Gomoriho sa v praxi zvyčajne deteguje hustá sieť retikulínových vlákien pod epitelom, ako typická súčasť BM.

Imunohistologicky obsahuje BM najmenej 17 rôznych antigénov. Laminín, prítomný v lamina densa BM, je v nej imunohistochemicky detegovateľný ako heterodimerická adhézna molekula súvisiaca s kotviacimi filamentami (1, 20).

Okrem imunohistochemických metód sa v ojedinelých prípadoch využívajú na detekciu znakov invazivity nádorov aj ultraštruktúrne



Obr. 1. Grafické znázornenie rozloženia získaných hodnôt pri troch použitých metódach znázorňujúcich súčasti bazálnej membrány morfeaformného bazaliómu

a biologické metódy: vzostup počtu aktívnych mikrofílamentov, produkcia IV. typu kolagenázy, diskontinuita BM, vzostup syntézy kolagénu, vzostup prítomnosti tetraploidnej DNA, dôkaz zvýšenej adhézie tumorových buniek ku fibroblastom, stimulácia syntézy fibroblastických glykozaminoglykánov, dôkaz stromelyzínu-3 a ich chýbanie v malígnych bunkách (12, 16). V rutínnej praxi, aj vzhľadom na finančnú situáciu našich pracovísk sa BM deteguje zväčša podľa empirie autora, aspoň jednou z možných metód znázorňujúcich niektorú zo súčastí BM.

Naše výsledky potvrdzujú, že PAS metóda, ktorá deteguje zmnoženie alebo chýbanie mukopolysacharidov BM, má v tomto zmysle iba obmedzenú hodnotu. Obdobné výsledky sú charakteristické aj pre iné patologické procesy. Ako uvádzajú vo svojej práci aj El-Shabrawi a Leboit (5), nemožno túto metódu považovať za dostatočnú pre detekciu poruchy BM u MB.

Gomoriho metóda umožňuje vizualizáciou retikulínových vlákien ich detekciu v oblasti nádorových epiteliálnych hniezd, pruhov buniek, či buniek samých, kde väčšinou vytvárajú okolo nádorových štruktúr „kapsuly“. Tieto retikulínové fibrily sú veľmi stále a ich porušenie signalizuje možnosť invázie nádorových buniek do väziva. Ako z našich výsledkov vyplýva, možno Gomoriho metódou zachytiť a suponovať infiltratívne správanie sa nádoru už pri nižšom stupni porušenia BM. Možno ju teda považovať za najcitlivejšiu metódu stanovenia poruchy integrity BM MB. V podstate umožňuje predikovať možnosť ďalšieho správanie sa nádoru. Zo zisteného usudzujeme, že to je v praxi najvhodnejšia metóda na určovanie stavu BM v širokej škále typov bazaliómov.

Laminín sme v našich vzorkách dokazovali imunohistochemickým vyšetrením. Jeho využívanie ako markera porušenia BM je však obmedzený. Známa je skutočnosť produkcie laminínu „zrelými“, t.j. dobre diferencovanými bazálnymi keratinocytami, a teda jeho množstvo, a tým aj detegovateľnosť s postupujúcou dediferenciáciou buniek nádoru, vo vzorke klesá. Pri dediferenciácii, aj keď ešte histologicky nepotvrdenej, sa tento antigén z nádorových buniek stráca. Detekciu laminínu možno použiť ako kvalitatívnu prekursorovú metódu pre odhalenie lokálnej straty schopnosti produkcie laminínu a možného následného invazívneho správania sa MB. Je to v súlade s výsledkami výskumu publikovanými Bahadoranom a spol. (2), ako aj Kerkelom a spol. (8), ktorí zistili, že v procese dediferenciácie bunky nádoru síce strácajú schopnosť tvorby laminínu, ale zároveň produkujú ďalšie látky, ktoré uľahčujú inváziu do okolitého prostredia.

ZÁVER

Patológom predikovaný, respektíve včasne stanovený invazívny charakter MB signalizuje zlú prognózu ochore-

nia a dáva terapeutovi možnosť vhodným výberom liečebných možností ovplyvniť jeho priebeh. Presné určenie perforácie MB metódou podľa Gomoriho, ako aj zistenie straty produkcie laminínu v bunkovej populácii nádoru, upozorňuje na ich dediferenciáciu, a teda horšiu prognózu bazaliómu.

LITERATÚRA

- ADAMICOVÁ, K., FETISOVOVÁ, Ž., MELLOVÁ, Y. *Histopatologické vyšetrenia kože*. Martin, Vydavateľstvo Osveta 1999; p. 52.
- BAHADORAN, P., PERRIN, C., ABERDAM, D., SPADAFORA-PISANI, A., MENEGUZZI, G., ORTONNE, JP. Altered expression of the hemidesmosome anchoring filament complex proteins in basal cell carcinoma. *Br J Dermatol*, 1997, 136 (1), p. 35–42.
- BENCROFT JD, STEVENS A. *Theory and practice of histological techniques*. Edinburgh and New York, Churchill Livingstone 1997.
- BRAUN-FALCO, O., PLEWING, G., WOLFF HH. *Dermatológia a venerológia*. Martin, Vydavateľstvo Osveta 2001, p. 1475.
- EL-SHABRAWI, L., LEBOIT, PE. Basal cell carcinoma with thickened basement membrane: a variant that resembles some benign adnexal neoplasms. *Am J Dermatopathol*, 1997, 19 (6), p. 568–574.
- HAVRÁNEK T. *Statistika pro biologické a lékařské vědy*. Praha, Akadémia, 1993.
- CHAJDIÁK, J., RUBLÍKOVÁ, E., GUDÁBA, M. *Štatistické metódy v praxi*. Bratislava, Statis, 1997.
- KERKELA, E., ALA-AHO, R., LOHI, J., GREUMAN, R., M-KAHARI, V., SAARIALHO-KERE, U. Differential patterns of stromelysin 2 (MMP-10) and MT1-MMP (MMP-14) expression in epithelial skin cancers. *Br J Cancer*, 2001, 84 (5), 2, p. 659–669.
- KO CB, WALTON, S., KECZKES K. Extensive and fatal basal cell carcinoma. A report of three cases. *Brit J Dermatol*, 1992, 127, p. 164–167.
- LEVER, WF, SCHAUMURG-LEVER, G. *Histopathology of the skin*. Philadelphia, JP Lippincott Comp. 1990, p. 940.
- LUKÁŠ, Z., DRÁBEROVÁ, E., FEIT, J., VOJTĚŠEK, B. *Imunohistochemické metody v biologii a v biopické diagnostice*. Brno, Lékařská fakulta Masarykovy univerzity v Brně 1997, s. 147.
- MAJMUDAR, G., NELSON, BR., JENSEN, TS., VOORHEES, JJ., JOHNSON, TM. Increased expression of stromelysin-3 in basal cell carcinoma. *Mol Carcinog*, 1994, 9 (1), p. 17–23.
- McKEE, PH. *Pathology of the skin*. London. Wiesbaden, Mosby Wolfe 1996, p. 14–17.
- McCREA, ES., COKER, DD., HAFIZ, MA. Metastatic basal cell carcinoma. *South Med J*, 1983, 76, p. 686–688.
- Medzinárodná klasifikácia chorôb pre onkológiu, Geneva, World Health Organization (Slovenská verzia), Národný onkologický register SR Bratislava, 1998, s. 237.
- MILLER, SJ. Biology of basal cell carcinoma (Part I). *J. Amer Acad Dermatol*, 1991, 24 (1), p. 1–13.
- SEXTON, M., JONES, DB., MALONE, ME. Histologic pattern analysis of basal cell carcinoma. Study of a series

- of 1039 consecutive neoplasmas. *J Amer Acad Dermatol*, 1990, 23 p. 1118–1126.
18. Statgraphis, Statistical Graphis System by Statistical Graphics Corporation, version 4.0, STSC, Inc, USA, 1989.
 19. Statistics for Windows (Computer program manual). Tulsa, OK StatSoft, Inc., 2325 East 13th Street Tulsa, OK: 74104, USA, 1995.
 20. TERRANOVA, VP., AURNAILLEY, M., SULTAN, LH., MARTIN, GR., KLEINMAN, HK. Regulation of cell attachment and cell number by fibronectin and laminin. *J Cell Physiol*, 1986, 127 (3), p. 473–479.
 21. TRAPL, J., BEDNÁŘ, B. Histopatologie kožních chorob. Praha, Zdravotnické nakladatelství 1957, s. 527.
 22. WHO (World health organization): International histological classification of tumours. No. 12. Ženeva, WHO, 1974, p. 83.
 23. ZAVIACIČ, M. et al. *Všeobecná patológia a onkopatológia*. 2. diel. Bratislava, Univerzita Komenského 2002, p. 842.

Došlo do redakce: 7. 6. 2004

Doc. MUDr. Katarína Adamicová, PhD.
 Ústav patologickej anatómie
 JLF UK a MFN
 Kollárova 2
 036 01 Martin
 SR
 E-mail: adamicova@jfmed.uniba.sk



ČESKÁ AKADEMIE DERMATOVENEROLOGIE
 CZECH ACADEMY OF DERMATOLOGY AND VENEREOLOGY
 obecně prospěšná společnost / commonly beneficial association

Česká akademie dermatovenerologie o.p.s. vyhlašuje:

1. „**Cenu Prof. Janovského**“ za přínos pro rozvoj české dermatovenerologie (za nejlepší původní práci, učebnici, publikaci v časopise s nejvyšším impact faktorem, za nejvyšší citační index, za uspořádání kongresu, zavedení nové výukové, diagnostické, léčebné metody atd.) v roce 2004.

„**Cena Prof. Janovského**“ je dotována částkou 30.000,- Kč.

2. **Grantové úkoly pro rok 2005** v těchto oblastech:

- a) výuka v dermatovenerologii,
- b) výzkum v dermatovenerologii,
- c) publikace v dermatovenerologii,
- d) výchova mladých dermatovenerologů do 35 let,
- e) prezentace české dermatovenerologie.

Grantové úkoly pro rok 2005 jsou dotovány celkovou částkou 70.000,- Kč.

Návrhy může podat dermatovenerolog, občan ČR. Návrhy musí být předloženy na formuláři, který je k dispozici na www.czadv.cz (nelze žádat o investiční prostředky). Vyhlášení „**Ceny Prof. Janovského**“ a **grantových úkolů pro rok 2005** proběhne během 11. Pražského dermatologického symposia (15.-17.9.2005).

Termín podání návrhů: **do 15.7.2005** na adresu:

- sídla obecně prospěšné společnosti (Na Konvářce 6, 150 00 Praha 5) nebo

- k rukám předsedkyně České akademie dermatovenerologie (Prof. MUDr. Jana Hercogová, CSc., Dermatovenerologická klinika UK 2.LF a FN Na Bulovce, Budínova 2, 180 81 Praha 8, fax: +420 26608 2359, e-mail: dermatology@fnb.cz