

# MULTIDISCIPLINÁRNÍ PŘÍSTUP V DIAGNOSTICE A LÉČBĚ PLAZMOCELULÁRNÍ NEOPLAZIE DOLNÍ ČELISTI

## Kazuistika

## A MULTIDISCIPLINARY APPROACH TO DIAGNOSIS AND TREATMENT OF PLASMA CELL NEOPLASM OF A LOWER JAW

### Case report

**Abou Assaf W.<sup>1,2</sup>, Suchánková Kleplová T.<sup>1,2</sup>, Tuček L.<sup>1,2</sup>, Laco J.<sup>3,4</sup>, Stejskal V.<sup>3,4</sup>**

<sup>1</sup>Stomatologická klinika, Lékařská fakulta v Hradci Králové, Univerzita Karlova

<sup>2</sup>Stomatologická klinika, Fakultní nemocnice Hradec Králové

<sup>3</sup>Fingerlandův ústav patologie, Lékařská fakulta v Hradci Králové, Univerzita Karlova

<sup>4</sup>Fingerlandův ústav patologie, Fakultní nemocnice Hradec Králové

### SOUHRN

**Úvod a cíl:** Předkládaná kazuistika dokumentuje průběh diagnostiky a léčby neoplazie plazmatických buněk dolní čelisti 79leté pacientky. Cílem je upozornit na možnost manifestace plazmocytomů v diferenciální diagnostice lézí čelistních kostí a zároveň zdůraznit důležitost mezioborové spolupráce, v tomto případě dentoalveolárního/maxilofaciálního chirurga a hematologa.

**Popis případu:** Pacientka byla na našem pracovišti poprvé vyšetřena v listopadu 2023 na žádost praktického zubního lékaře z důvodu opakujících se obtíží po extrakci stálého dolního druhého moláru vpravo (zub č. 47), která byla provedena o dva měsíce dříve. Pacientka byla v roce 2021 operována pro karcinom vaječníků, netrpěla diabetem, krvácivými projevy, dušností ani jinými chorobami. Neužívala léky ovlivňující kostní metabolismus.

Na základě klinického obrazu, délky trvání příznaků, OPG zobrazujícího neostře ohraničené projasnění těla mandibuly v oblasti chybějících zubů a laboratorního vyšetření byla stanovena pracovní diagnóza osteomyelitida těla dolní čelisti vpravo. Neprodleně byla zahájena empirická léčba perorálními širokospektrými antibiotiky penicilínové řady, která přinesla klinické zlepšení. CBCT zhotovené dva dny po prvním vyšetření odhalilo nejasně ohraničené osteolytické ložisko způsobující resorpci lingvální stěny těla mandibuly dosahující spodní hrany dolní čelisti v oblasti molárů vpravo dole. Tento rentgenologický nález vedl k podezření na zhoubný novotvar dolní čelisti. Následné vyšetření pomocí CT s kontrastní látkou potvrdilo infiltraci měkkých tkání a výše popsany charakter osteolytické léze. Na základě těchto nálezů byla indikována a provedena diagnostická biopsie části patologické tkáně, která odhalila plazmocytární neoplazii. V diferenciální diagnostice bylo nutné rozlišit, zda se jedná o solitární kostní plazmocytom s extraoseální propagací, nebo infiltraci mnohočetným myelomem. Pacientka byla odeslána na hematologické vyšetření na specializované pracoviště, kde byla definitivně stanovena diagnóza mnohočetného myelomu.

Zde byla pacientka léčena trojkombinací bortezomidu, lenalidomidu a dexametazonu. Již první cyklus této léčby vedl k úplné regresi intraorální léze a zhojení extrakční rány v místě zubu 47.

**Závěr:** Tato kazuistika upozorňuje na méně častý, avšak možný výskyt plazmocytomů v dutině ústní a zdůrazňuje důležitost mezioborové spolupráce.

**Klíčová slova:** plazmocytom, osteomyelitida, měkkotkáňová expanze, osteolytická léze, mnohočetný myelom

### SUMMARY

**Introduction and aim:** The presented case study documents the course of diagnosis and treatment of plasma cell neoplasia of the lower jaw in a 79-years-old female patient. The aim is to highlight the possibility of plasmacytoma manifestation in the differential diagnosis of jawbone lesions and to emphasize the importance of interdisciplinary cooperation, in this case between the dentoalveolar/maxillofacial surgeon and the haematologist.

**Case description:** The patient was first examined at our facility in November 2023 upon the request of a general dental practitioner due to recurrent difficulties following extraction of the right permanent lower second molar (tooth #47), which had been performed two months earlier. In 2021, the patient underwent surgery for ovarian carcinoma and had no history of diabetes, bleeding disorders, shortness of breath, or other illnesses. She was not using any medications affecting bone metabolism.

Based on the clinical findings, duration of symptoms, OPG image showing noticeable poorly defined radiolucency of the mandibular body in the area of missing teeth, and laboratory tests, a working diagnosis of osteomyelitis of the mandibular body on the right side was established. Empirical treatment with oral broad-spectrum antibiotics of the penicillin class was initiated promptly and resulted in clinical improvement. Cone-beam computed tomography (CBCT)

performed two days after the initial examination revealed osteolytic indistinctly demarcated changes causing lingual wall resorption of the mandibular body reaching to the lower edge of the mandible in the region of the molars on the lower right side. This radiological finding raised suspicion of malignant neoplasm of the lower jaw. Subsequent CT scan with contrast confirmed soft tissue infiltration and the osteolytic nature of the lesion described above. Based on these findings, a diagnostic biopsy of the pathological tissue was indicated and performed, revealing plasma cell neoplasia. In the differential diagnosis, it was necessary to distinguish whether it was a solitary bone plasmacytoma with extraosseous propagation or multiple myeloma infiltration.

The patient was referred for haematological examination to a specialized clinic where a definitive diagnosis of multiple myeloma was established. There the patient was treated with a triple combination of bortezomide, lenalidomide, and dexamethasone. The first cycle of this treatment resulted in complete regression of the intraoral lesion and healing of the extraction socket at the site of tooth #47.

**Conclusion:** This case study highlights the rare but possible occurrence of oral plasmacytomas and emphasizes the importance of interdisciplinary collaboration.

**Key words:** plasmacytoma, osteomyelitis, soft-tissue expansion, osteolytic lesion, multiple myeloma

Abou Assaf W, Suchánková Kleplová T, Tuček L, Laco J, Stejskal V.

Multidisciplinární přístup v diagnostice a léčbě plazmocelulární neoplazie dolní čelisti.

Čes. stomatol. Prakt. zub. lék. (Czech Dental Journal). 2024; 124(2): 45–50, doi: 10.51479/cspzl.2024.001

## ÚVOD

Plazmocytoomy jsou hematologické maligní nádory vycházející z plazmatických buněk, bílých krvinek produkujících protilátky. Maligní plazmatické buňky jsou charakterizovány především abnormální, neřízenou proliferací a aktivitou [1, 2]. Plazmocytoomy jako solitární akumulace monoklonálních plazmatických buněk se obvykle nacházejí v kostní dřeni; při vyšším počtu ložisek je onemocnění označováno jako mnohočetný myelom (Kahlerova nemoc). Čelistní kosti nejsou častou lokalizací, o to významnější je patologicko-anatomické vyšetření biotované tkáně, které je schopno toto onemocnění odhalit [3–5]. V předkládaném kazuistickém sdělení se zaměřujeme

na možný výskyt této neoplazie v dolní čelisti, její patogenезi, klinické projevy, diagnostické výzvy a nutný multioborový přístup.

Cílem tohoto článku je upozornit na možnost manifestace plazmocytoomů v diferenciální diagnostice lézí čelistních kostí a zároveň zdůraznit důležitost mezioborové spolupráce, v tomto případě dentoalveolárního/maxilofaciálního chirurga a hematologa.

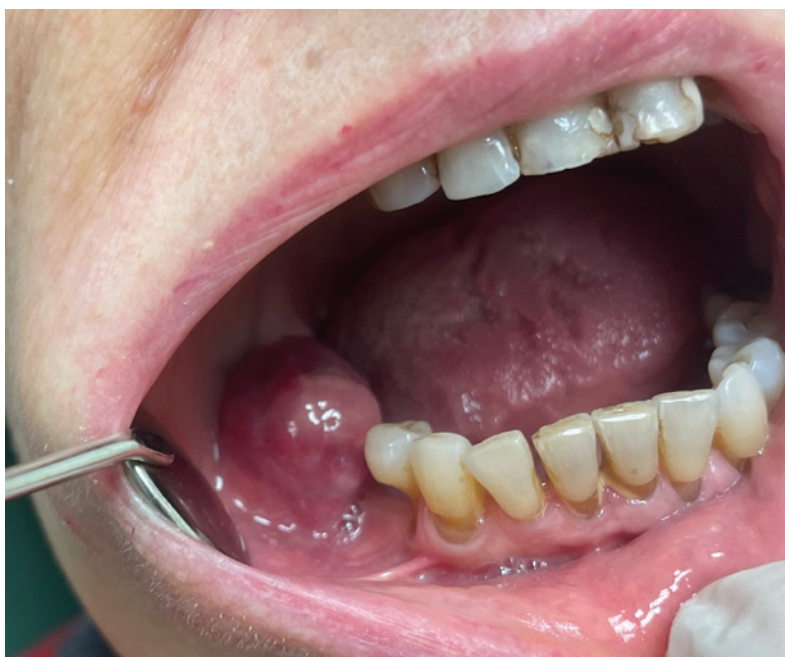## POPIS PŘÍPADU

V listopadu 2023 byla na oddělení dentoalveolární chirurgie Stomatologické kliniky Lékařské fakulty v Hradci Králové, Univerzity Karlovy, a Fakultní nemocnice Hradec Králové vyšetřena na žádost registrujícího praktického zubního lékaře 79letá žena. Celkově se léčila s familiární hypercholesterolemií, algickou formou ischemické choroby srdeční, difúzní eufunkční strumou, hyperbilirubinemí, dyspeptickým syndromem horního typu a vertebrogenním algickým syndromem krční a hrudní páteře. Neudávala diabetes mellitus, krvácivé projevy ani dušnost. V roce 2021 podstoupila bilaterální ovariectomii a hysterectomii pro karcinom ovaria. Trvale užívala nitroglycerin (Slovakofarma), rosuvastatin (Teva) a ezetimib (Zenon), metoprolol (Astra-Zeneca) a zolpidem (Zentiva). Pacientka neudávala žádné alergie, byla celoživotní nekuřáčkou.

Důvodem pro odeslání pacientky byla nehojící se extrakční rána v místě stálého dolního druhého moláru vpravo (zub č. 47), který byl extrahován o dva měsíce dříve pro akutně exacerbovanou periodontitidu. Od té doby docházelo k opakujícím se exacerbacím zánětu, které neustupovaly ani po chirurgic-

**Obr. 1** Klinický náález při prvním vyšetření. Patologická exofyticky rostoucí tkáň v místě extrahovaného zubu 47.

**Fig. 1** Clinical findings during the initial examination. Pathologic exofytically growing tissue at the site of extracted tooth 47.



13808 Leukocyty	4.49	10 <sup>9</sup> /l	(4.00 - 10.00)
01675 Erytrocyty	3.33 <<	10 <sup>12</sup> /l	(3.80 - 5.20)
01991 Hemoglobin	94 <<	g/l	(120 - 160)
02099 Hematokrit	0.291 <<	1	(0.350 - 0.470)
02419 Střední objem ery	87.4	f1	(82.0 - 98.0)
12271 Barvivo v ery	28.2	pg	(28.0 - 34.0)
12273 Koncentrace Hb v ery	323.000	g/l	(320.000 - 360.000)
04769 Šíře distribuce ery	0.194 >>	1	(0.100 - 0.152)
02688 Trombocyty	192	10 <sup>9</sup> /l	(150 - 400)
04726 Střední objem trombo	10.4	f1	(7.8 - 11.0)
12278 Trombocyt.hematokrit	0.0020	10 <sup>-3</sup>	(0.0012 - 0.0035)
16262 Šíře distribuce PLT	11.7	f1	(9.0 - 17.0)
03625 Tyče neutrofilní	0.009	1	(0.000 - 0.040)
03631 Segmenty neutrofilní	0.486	1	(0.470 - 0.700)
03599 Monocyty	0.047	1	(0.020 - 0.100)
03594 Lymfocyty	0.458 >>	1	(0.200 - 0.450)

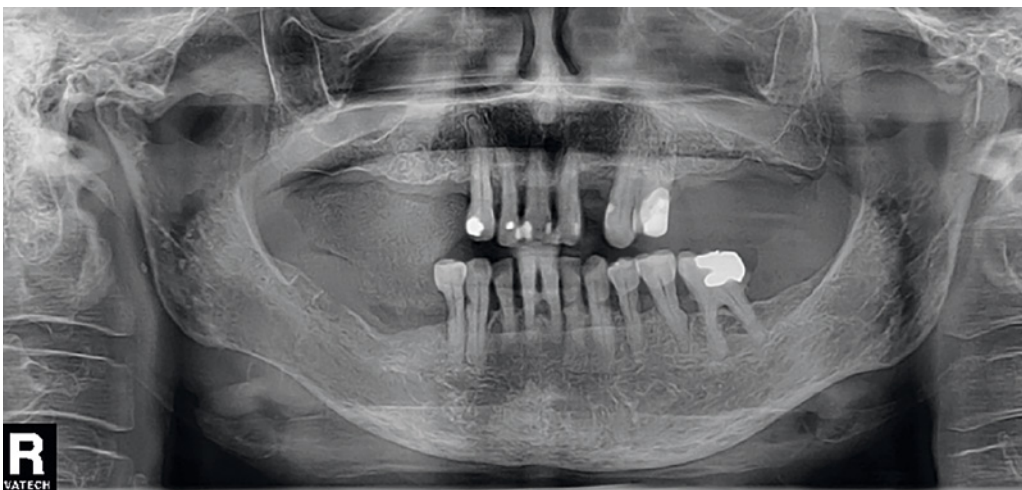
Obr. 2 Krevní obraz.

Fig. 2 Blood count.

ké revizi rány a podávání antibiotik (Dalacin C 300mg tbl. po 8 hodinách). Intermitentně měla pacientka zvýšenou tělesnou teplotu, bolest v místě extrakční rány byla stálá, tlaková, bez vyzařování do okolí. Po zákroku otok neustupoval, naopak začínala narůstat tuhá rezistence v oblasti mandibuly, která bolela a lehce limitovala otevírání úst. Občas pacientku brněla pravá polovina dolního rtu. Přibližně měsíc po extrakci pacientka prodělala infekci COVID-19 potvrzenou PCR testem.

Při prvním vyšetření na našem pracovišti pacientka udávala bolesti dolní čelisti vpravo a perzistující otok pravé tváře, který přetrvával po dobu jednoho měsíce. Objektivně byl zjištěn perimandibulární otok pravé tváře bez zarudnutí a porušení kožního krytu, intraorální zduření v dolním vestibulu v oblasti molárů vpravo s hmatnou fluktuací a nezhojená extrakční rána v místě zubu 47, která byla vyplněna exofyticky rostoucí tkání

(obr. 1). V místě hmatné fluktuace byla provedena aspirace sangvinózní tekutiny, která byla odeslána k mikrobiologické aerobní a anaerobní kultivaci, jejíž výsledek obdrženy o sedm dní později byl negativní. Z důvodu podezření na infekční příčinu potíží bylo provedeno základní vyšetření krve – krevní obraz s diferenciálním rozpočtem leukocytů a základní biochemický ukazatel bakteriálního zánětu C reaktivní protein (CRP). Krevní obraz ukázal anémii, poikilocytózu a hraničně zvýšený počet lymfocytů (obr. 2), hodnota CRP byla velmi nízká (0,7 mg/l). Přestože pacientka laboratorně nejevila známky bakteriálního zánětu, klinické vyšetření naznačovalo opak. Jako pomocné rentgenologické vyšetření první volby byl zhotoven ortopantomogram, na kterém bylo znatelné neostře ohraničené projasnění těla mandibuly v oblasti chybějících zubů 46–48 (obr. 3). Vyšetření bylo uzavřeno jako chronický zánětlivý

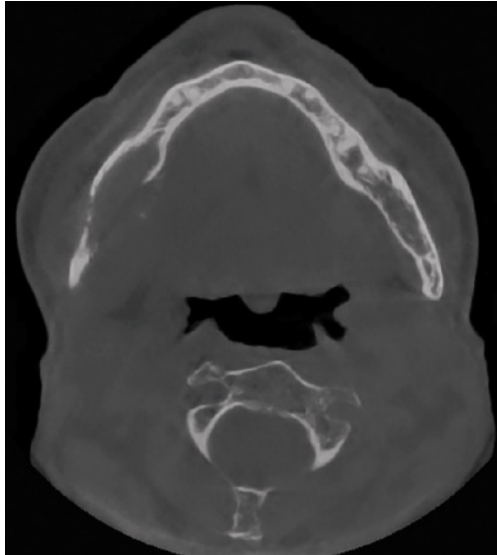


Obr. 3 OPG při první návštěvě. Patrné projasnění v těle dolní čelisti vpravo.

Fig. 3 OPG image at the first visit. Visible radiolucency of the mandibular body on the right side.

**Obr. 4 CBCT:** Projasnění těla mandibuly v oblasti chybějících zubů 46–48 s resorpcí linguální stěny a hrany mandibuly.

**Fig. 4** CBCT scan: Radiolucency of the mandibular body in area of missing teeth 46–48 with resorption of the mandibular lingual wall and edge.

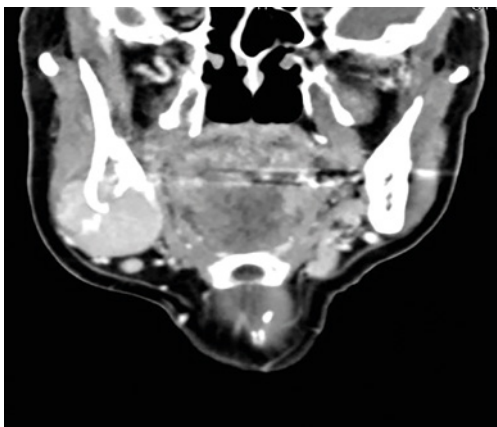


proces s pracovní diagnózou osteomyelitida těla dolní čelisti vpravo. Na základě této diagnózy byla empiricky předepsána antibiotika penicilinové řady s kyselinou klavulanovou (Amoksiklav 1g tbl., Lek Pharmaceuticals d.d., Lublaň, Slovinsko; 1 tbl. po 12 hod.). Na plánované kontrole za dva dny pacientka popisovala mírné zlepšení. V rámci vyšetřovacího postupu bylo téhož dne zhotoveno CBCT, které odhalilo osteolytický proces v oblasti zubů 46–48 s resorpcí vestibulární a linguální stěny mandibuly částečně již destruuující její dolní hranu (**obr. 4**). Na základě těchto nálezů byla diagnóza změněna na susp. tumor dolní čelisti a okamžitě bylo indikováno vyšetření CT s kontrastní látkou v rozsahu od baze lební po klíček.

Šestý den po prvním kontaktu na našem pracovišti se stav pacientky výrazně zhoršil, došlo k dalšímu růstu exofytické tkáně v místě extrakční rány 47. Perimandibulární a submandibulární otok vpravo podmiňoval znatelnou asymetrii obličeje, kožní kryt obličeje byl bez zarudnutí a bez známek poškození. CT hlavy a krku s kontrastem zhotovené

**Obr. 5** CT s kontrastem: V.s. tumor mandibuly vpravo maligního vzhledu.

**Fig. 5** CT scan with contrast: Susp. tumorous lesion of a malignant appearance at the right side of the mandible.



dva týdny po prvním vyšetření odhalilo měkkotkáňovou masu velikosti 47 × 45 × 40 mm expandující do úhlu mandibuly vpravo, propagující se i mimo kost směrem do spodiny dutiny ústí, kde infiltrovala m. mylohyoideus. Dále se propagovala submandibulárně a laterálně do m. maseter, zároveň infiltrovala dásěň. Lymfatické uzliny na krku oboustranně nevykazovaly signifikantní onkologické změny. Nález byl uzavřen jako tumor mandibuly vpravo susp. maligního charakteru (**obr. 5**). Následně byla provedena diagnostická biopsie exofytické léze v oblasti zubu 47. Mikroskopicky byla pozorována vazivová tkáň se snopci příčně pruhované svaloviny infiltrované difúzně rostoucí populací zralých plazmatických buněk, které imunohistochemicky exprimovaly LCA, CD138 a MUM1. Plazmatické buňky široce dosahovaly k resekcčnímu okraji (**obr. 6, 7**). Nález odpovídal plazmocytní neoplazii ze zralých terminálně diferencovaných plazmocytnů. Z diferenciálně diagnostických důvodů bylo doporučeno komplexní hematologické vyšetření pro určení, zda se jedná o solitární plazmocytnom kosti s extraoseální propagací, nebo o infiltraci při mnohočetném myelomu. Do týdne byla pacientka vyšetřena na ambulanci IV. interní hematatoonkologické kliniky FNHK s dominantním nálezem tvrdé, palpačně bolestivé a vůči spodině nepohyblivé rezistence na krku a v oblasti mandibuly vpravo. Bezprostředně následovala hospitalizace k dokončení stagingu a zahájení léčby. Bylo zhotoveno nízkodávkové CT skeletu, které odhalilo rozsáhlé osteolytické postižení skeletu – difúzní postižení kalvy, těl obratlů C1–C6, Th5, Th8, Th12 a L3, ložiska v hlavici humeru vlevo a hlavici femuru vlevo, drobná susp. ložiska v distálním femuru vlevo a destrukci mandibuly vpravo. Během hospitalizace byla laboratorními výsledky zjištěna přítomnost dvou paraproteinů typu IgA kappa, a to v množství 23,1 g/l a 3,9 g/l. Zároveň byl výrazně zvýšen poměr kappa/lambda na hodnotu 309,125; přesahující normální interval 0,26 až 1,65. Hladina beta-2-mikroglobulinu byla vysoká, a to 3,250. Elektroforéza proteinů (ELFO) ukázala přítomnost monoklonálního gradientu. Diagnóza byla uzavřena jako nově diagnostikovaný mnohočetný myelom. Pacientka byla informována o diagnóze a souhlasila s léčebným plánem. Léčba byla zahájena dexametazonem, následně bylo pokračováno 1. cyklem VRd terapie ve složení: bortezomib (Velcade, Janssen Pharmaceutica n.v., Beerse, Belgie), lenalidomid (Revlimid, Celgene Europe B.V., Utrecht, Nizozemsko) a dexametazon (Dexamethasone,

Krka d.d., Novo Mesto, Slovinsko). V průběhu hospitalizace bylo nutné titrovat analgetickou terapii, byl podáván fentanyl (Fentalis 12,5 µg transdermálně, Sandoz, s.r.o., Praha) a paracetamol (Paralen, Opella Healthcare Czech, s.r.o., Praha). Po konzultaci v ambulanci pro léčbu bolesti byl přidán dosulepin-hydrochlorid (Prothiaden, Zentiva, Praha). Dále byly plánovány další cykly chemoterapie VRd doplněné o užívání antihypertenziva metoprolol (Betoloc zocZOK 25 mg, Astra Zeneca, Södertälje, Švédsko), antiagregancia kyseliny salicylové (Anopyrin 400 mg, Zentiva, a.s., Bratislava, Slovenská republika) a analgetickou terapii fentanylem (Fentalis 12,5 µg transdermálně, Sandoz, s.r.o., Praha), metamizolem+pitofenonem (Algifen neo, TEVA Czech Industries, s.r.o., Opava) a paracetamolem (Paralen, Opella Healthcare Czech, s.r.o., Praha). Pacientka byla zajištěna valaciclovirem (Valaciclovir, +pharma Arzneimittel GmbH, Graz, Rakousko).

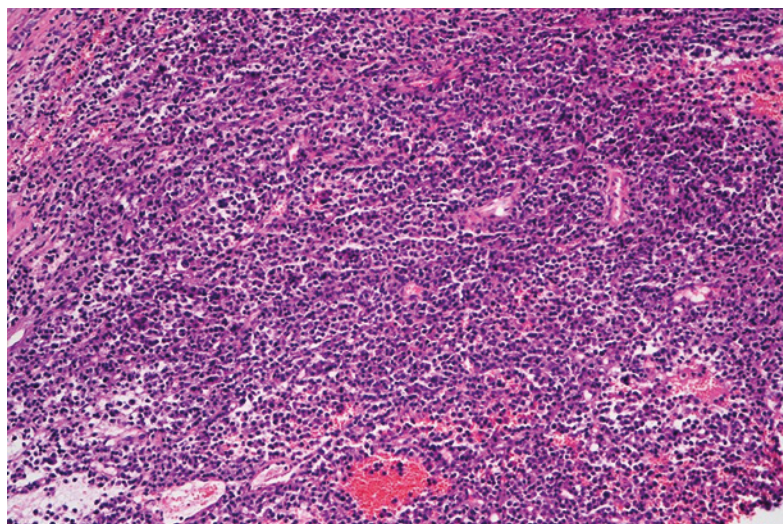
Při trepanobiopsii kostní dřeně byla zjištěna nepravidelně distribuovaná celularita, která dosahovala až 50 %. Většina celularity (80 %) byla tvořena plazmocelulární populací rostoucí v agregátech či difuzně. Ostatní hematopoeza byla výrazně redukována s narušenými erytrony, chloracetátesteráza pozitivní granulopoezou s nečitelnými megakaryocyty. Fokálně byla přítomna lehká retikulinová fibróza. Trepanobiopsie potvrdila diagnózu plazmocelulárního myelomu (80 % celularity kostní dřeně).

Pacientka do dubna 2024 prodělala pět z osmi plánovaných cyklů terapie VRd. Po druhém cyklu se dostala do fáze VGPR (velmi dobrá částečná remise). Podávání bisfosfonátů není vzhledem k postižení mandibuly plánováno.

Pokud by nedošlo k regresi onemocnění po chemoterapii, byla by indikována paliativní resekce nádoru na našem pracovišti. Na kontrole po prvním cyklu chemoterapie již nebyla přítomna exofytická tkáň v místě extrakce zubu č. 47 (**obr. 8**) a došlo ke zmenšení perimandibulárního zduření. Po dokončení chemoterapeutických cyklů bude zhotoven kontrolní OPG.

## DISKUSE

Plasmocytom je solitární nádor tvořený klonálními plazmatickými buňkami. Tuto diagnózu můžeme vyslovit, pokud již není diagnostikován mnohočetný myelom nebo poškození cílových orgánů v důsledku infiltrace plazmatickými buňkami [6]. Plasmocytom se dělí na dva podtypy: Solitární plasmocytom kosti



**Obr. 6** Histopatologický preparát (hematoxylin-eozin, původní zvětšení 200×). Nádor sestává z difuzně rostoucí populace zralých plazmatických buněk.

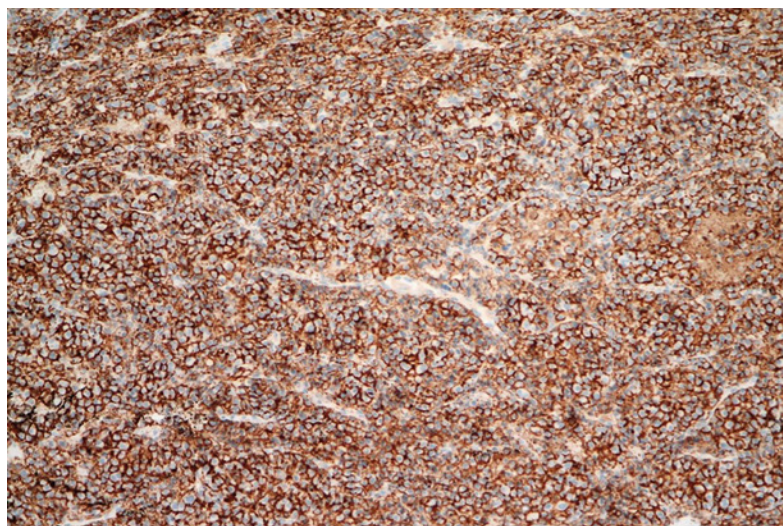
**Fig. 6** Histopathological slide (hematoxylin-eosin stain, original magnification 200×). The tumor consists of a diffusely growing population of mature plasma cells.

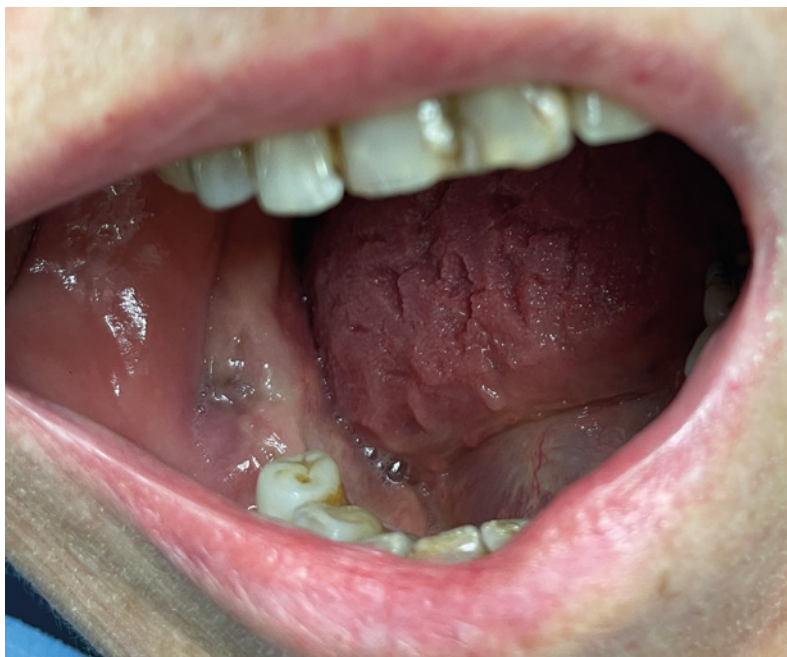(SPB) a extramedulární plasmocytom (EMP). Základní diagnostická kritéria zahrnují biosíi prokázány monoklonální plazmatický nádor kosti nebo extramedulárně lokalizované ložisko; dalším diagnostickým kritériem je absence klonálních B buněk a vyloučená přítomnost další léze při fyzikálním, nebo radiologickém vyšetření, a méně než 10 % klonálních plazmatických buněk při trepanobiopsii kostní dřeně [3, 7].

Naproti tomu plazmatický myelom/mnohočetný myelom (PCM/MM) je v kostní dřeni vznikající, multifokální neoplastická proliferace plazmatických buněk. Obvykle je spojen s průkazem sérového nebo močového monoklonálního imunoglobulinu [8]. Onemocnění PCM/MM definují důkazy o poškození orgánů souvisejících s onemocněním, nebo výsledky laboratorního vyšetření a nálezy zobrazovacích metod, které naznačují vysoké riziko vývoje poškození koncových orgánů do dvou let [9], zejména v případech AL amyloidózy

**Obr. 7** Imunohistochemické barvení (původní zvětšení 200×). Nádorové plazmatické buňky difuzně membránově exprimují marker CD138.

**Fig. 7** Immunohistochemical staining (original magnification 200×). Tumor plasma cells diffusely express CD138 marker on the membrane.





**Obr. 8** Klinický náález po prvním cyklu chemoterapie. Došlo k regresi tumoru v oblasti zubu 47.

**Fig. 8** Clinical findings after the first cycle of chemotherapy. The tumor regression occurred in the area of tooth 47.

jako komplikace PCM/MM onemocnění, kdy abnormální plazmatické buňky produkují amyloidogenní lehké řetězce, které přispívají k ukládání amyloidu v tkáních.

Klinické rysy PCM/MM jsou velmi různorodé. Všechny případy PCM/MM se vyvíjejí z asymptomatického premaligního stadia označovaného jako monoklonální gammopatie neurčeného významu (MGUS). Většina pacientů s PCM/MM trpí poškozením souvisejícím s mnohočetným myelomem na jednom nebo více cílových orgánech, např. hyperkalcemie, renální insuficience, anémie a kostní léze (CRAB) [10].

U naší pacientky se jednalo o náhodný náález mnohočetného myelomu diagnostikovaného

díky nehojící se extrakční ráně v místě zubu 47. Při zpětném pohledu lze předpokládat, že obtíže diagnostikované jako akutně exacerbovaná chronická periodontitida již byly prvním projevem tohoto onemocnění. V případě neobvyklých nálezů či komplikací výkonů by měl zubní lékař pomýšlet i na méně obvyklé příčiny, k nimž patří i manifestace dosud nedagnostikovaných celkových onemocnění. Na místě je konzultace s nejbližším stomatologickým pracovištěm a předání pacienta k dalšímu vyšetření. Včasné odhalení nemoci je základním předpokladem k jejímu vyléčení.

## ZÁVĚR

Plasmocytom a PCM/MM jsou nemoci s různorodou symptomatologií. Klinické vyšetření musí vždy být doplněno pomocnými metodami – CT vyšetřením, biopsií patologické tkáně a kostní dřeně a hematologickým vyšetřením. Zubní lékař může pomoci včas odhalit toto onemocnění. Rychlá mezioborová spolupráce hraje v těchto případech klíčovou roli.

**Podpořeno v rámci projektů BBMRI-CZ LM2023033 a EF16\_013/0001674 a z programu Cooperatio, oblasti výzkumu DENT a DIAG.**

**MDDr. Wail Abou Assaf**

Stomatologická klinika  
Lékařská fakulta v Hradci Králové  
Univerzita Karlova  
Fakultní nemocnice Hradec Králové  
Sokolská 581  
500 05 Hradec Králové  
e-mail: abouassafw@lfhk.cuni.cz

## LITERATURA

**1. Miller FR, Lavertu P, Wanamaker JR, Bonafede J, Wood BG.**

Plasmacytomas of the head and neck. *Otolaryngol Head Neck Surg.* 1998; 119(6): 614–618.

doi: 10.1016/S0194-5998(98)70021-X

**2. Pisano JJ, Coupland R, Chen SY, Miller AS.**

Plasmacytoma of the oral cavity and jaws: a clinicopathologic study of 13 cases. *Oral Surg Oral Med Oral Pathol Oral Radiol Endod.* 1997; 83(2): 265–271.

doi: 10.1016/s1079-2104(97)90015-9

**3. Crane GM.**

Plasmacytoma. *PathologyOutlines.com website.* <https://www.pathologyoutlines.com/topic/lymphomaplasmacytoma.html>.

Accessed January 11th, 2024.

**4. Sharma NK, Singh AK, Pandey A, Verma V.**

Solitary plasmacytoma of the mandible: A rare case report. *Natl J Maxillofac Surg.* 2015; 6(1): 76–79. doi: 10.4103/0975-5950.168214

**5. Tsang P, Pernick N.** Plasmacytoma.

*PathologyOutlines.com website.* <https://www.pathologyoutlines.com/topic/lymphnodesplasmacytoma.html>.

Accessed April 16th, 2024.

**6. Iqbal QUA, Majid HJ.** Plasmacytoma.

[Updated 2023 Jul 31]. In: *StatPearls* [Internet]. Treasure Island (FL): StatPearls Publishing; 2024 Jan. Available from: <https://www.ncbi.nlm.nih.gov/books/NBK573076/>

**7. Shen X, Liu S, Wu C, Wang J, Li J, Chen L.**

Survival trends and prognostic factors in patients with solitary plasmacytoma of bone:

A population-based study. *Cancer Med.* 2021; 10(2): 462–470. doi: 10.1002/cam4.3533

**8. Abduh MS.** An overview of multiple myeloma:

A monoclonal plasma cell malignancy's diagnosis, management, and treatment modalities. *Saudi J Biol Sci.* 2024; 31(2): 103920. doi: 10.1016/j.sjbs.2023.103920

**9. Jiang AS, Wu Z, Wei EX, Ni H, You B,**

**Yang T, Jiang JG.** Plasma cell myeloma with dual expression of kappa and lambda light chains. *Int J Clin Exp Pathol.* 2018; 11(9): 4718–4723.

**10. Albagoush SA, Shumway C, Azevedo AM.**

Multiple myeloma. [Updated 2023 Jan 30]. In: *StatPearls* [Internet]. Treasure Island (FL):

StatPearls Publishing; 2024 Jan. Available from: <https://www.ncbi.nlm.nih.gov/books/NBK534764/>