

SROVNÁNÍ HISTOPATOLOGICKÝCH A KLINICKÝCH PROGNOSTICKÝCH FAKTORŮ SPINOCELULÁRNÍCH KARCINOMŮ ÚSTNÍ DUTINY

Původní práce – klinická a patologická studie

COMPARISON OF HISTOPATHOLOGICAL AND CLINICAL PROGNOSTIC FACTORS OF ORAL SQUAMOUS CELL CARCINOMAS

Original article – clinical and pathological study

Michálek J.¹, Pink R.², Dvořák Z.^{2,3}, Brychtová S.¹, Král D.², Tvrď P.², Kolář Z.¹

¹Ústav klinické a molekulární patologie, Lékařská fakulta Univerzity Palackého a Fakultní nemocnice, Olomouc

²Klinika ústní, čelistní a obličejové chirurgie, Lékařská fakulta Univerzity Palackého a Fakultní nemocnice, Olomouc

³Klinika plastické a estetické chirurgie, Lékařská fakulta Masarykovy univerzity a Fakultní nemocnice u sv. Anny, Brno

SOUHRN

Úvod: Nádory ústní dutiny jsou v současné onkologii nezanedbatelnou složkou nádorových onemocnění, jejich incidence v posledních letech trvale narůstá. K nejdůležitějším histopatologickým faktorům ovlivňujícím léčbu a prognózu orálních spinocelulárních karcinomů patří lokalizace, velikost, hloubka invaze, histologický typ, stupeň diferenciacie tumoru, intravaskulární a perineurální invaze, pozitivita resekčních okrajů a vzdálenost nádoru od okrajů, metastázy v regionálních lymfatických uzlinách a extrakapsulární šíření, invaze a typ invaze do kosti.

Cílem práce je posoudit na souboru pacientů operovaných pro spinocelulární karcinomy ústní dutiny korelaci vybraných histopatologických a klinicko-patologických parametrů se stadiem nádorového onemocnění.

Metody: Soubor tvořilo 42 pacientů (33 mužů a devět žen) operovaných v letech 2005–2015 pro spinocelulární karcinomy ústní dutiny, u kterých byla následně provedena i rekonstrukční fáze operace. Histologické vzorky resekátů byly odečítány prospektivně (po roce 2013), popřípadě šlo o revizi nálezů s doplněním chybějících histopatologických údajů u biopsií před rokem 2013. Hodnoty jednotlivých klinických a patologických ukazatelů onemocnění byly analyzovány metodami deskriptivní statistiky a jejich korelace porovnávány Pearsonovým χ^2 testem (Statistica 12, StatSoft), hodnoty $p < 0,05$ byly považovány za statisticky signifikantní.

Výsledky: Nejčastější lokalizace nádorů byla na spodině ústní dutiny a jazyka, s přechodem na alveolární výběžek dolní čelisti. U 26 % pacientů bylo léčení zahájeno ve II. stadiu onemocnění, u 19 % ve III. stadiu a u 55 % ve IV. stadiu. Se zvyšujícím se stadiem onemocnění stoupá četnost uzlinových metastáz ($p = 0,00004$), extrakapsulární šíření nádoru ($p = 0,004$), maximální hloubka invaze (průměrně od 8 mm ve II. stadiu, přes 9,4 mm ve III. stadiu až po 17 mm ve IV. stadiu), četnost nízké diferenciacie nádorů ($p = 0,001$), výskyt recidiv ($p = 0,039$) a úmrtnost ($p = 0,003$). Ve třetím a čtvrtém stadiu onemocnění byl dále zaznamenán trend nárůstu frekvence perineurálního šíření nádorových buněk ($p = 0,07$). Lokální recidiva nádoru, v naprosté většině případů spojená s předchozím pozitivním resekčním okrajem, je u pacientů ve IV. stadiu onemocnění až v 92,85 % případů asociována s úmrtím na nádorové onemocnění.

Závěr: V onkologii nádorů ústní dutiny je důležitá těsná spolupráce všech odborníků podílejících se na diagnostice a terapii těchto nádorů (stomatolog, chirurg, patolog, onkolog). Histopatologické vyšetření resekátu ústní dutiny je důležitou součástí komplexní péče o pacienta a poskytuje nejdůležitější prognostické informace. Cílem správného naplánování celého onkochirurgického výkonu je kompletní odstranění nádoru do mikroskopicky zdravé tkáně s dobrým estetickým a funkčním výsledkem.

Klíčová slova: dlaždícobuněčné karcinomy hlavy a krku, nádory ústní dutiny, prognóza

SUMMARY

Introduction, aim: Oral carcinomas are a significant component of human tumors and their incidence has increased in recent years. The most important histopathological factors affecting the treatment and prognosis of oral squamous cell carcinoma include localization, size, depth of invasion, histological type, tumor grade, intravascular and perineural invasion, positivity of surgical margins and tumor to margin distance, metastases in regional lymph nodes, extracapsular spreading and type of bone invasion. The aim of the study is to evaluate the relationship of selected histopathological and clinical parameters to the stage of cancer in the group of patients operated for oral squamous cell carcinoma.

Methods: The group consisted of 42 patients (33 males and 9 females) operated for oral squamous cell carcinoma in 2005–2015, where the reconstruction phase of the operation was subsequently performed. Histological samples have been evaluated prospectively (after 2013) or re-evaluated with revision of pathological findings in biopsies prior to 2013. The values of clinical and pathological parameters were analyzed by the methods of descriptive statistics and their correlation was compared by Pearson χ^2 test (Statistica 12, StatSoft), p values < 0.05 were considered statistically significant.

Results: The most common tumor location was at the floor of mouth and tongue, with spread to the lower jaw alveolar process. The treatment was initiated in stage II in 26% of patients, in stage III in 19% and in stage IV in 55%. With increasing tumor stage, there were higher rates of nodal metastases ($p = 0.00004$) extracapsular tumor spreading ($p = 0.004$), maximal depth of invasion, higher tumor grade ($p = 0.001$), higher recurrence rate ($p = 0.039$) and mortality ($p = 0.003$). In stage III and IV, a trend of increased frequency of perineural tumor spreading has been noted ($p = 0.07$). The local tumor recurrence in stage IV was associated with tumor-related death in 92,85% of cases and in the majority of cases with previous positive surgical margin.

Conclusion: In the oncology of oral carcinoma, close cooperation of all specialists involved in the diagnosis and treatment of these tumors (dentist, surgeon, pathologist, oncologist) is important. Histopathological examination of oral cancers is an important part of comprehensive patient care and provides the most important prognostic information. The goal of proper planning of the entire surgical procedure is to completely remove the tumor with healthy surgical margins as well as good aesthetic and functional results.

Key words: head and neck squamous cell carcinoma, oral cancer, prognostic factors

Michálek J, Pink R, Dvořák Z, Brychtová S, Král D, Tvrđý P, Kolář Z.

Srovnání histopatologických a klinických prognostických faktorů spinocelulárních karcinomů dutiny ústní.

Čes. stomatol. Prakt. zubní lék. 2019; 119(3): 68–79

ÚVOD

Maligní nádory ústní dutiny představují asi 30 % všech nádorů hlavy a krku. Histologicky se v 95 % případů jedná o spinocelulární karcinom (OSCC) [1]. Ročně je diagnostikováno přibližně 300 000 nových OSCC, z toho asi dvě třetiny případů připadají na rozvojové země. Oblasti charakteristické vysokou incidencí jsou jižní a jihovýchodní Asie, východní Evropa a část latinské Ameriky [2]. U mužů, s výjimkou nemelanomových nádorů kůže, patří spinocelulární karcinomy ústní dutiny, hltanu a hrtanu mezi šest nejčastějších novotvarů z hlediska incidence a představují pátou nejčastější příčinu úmrtí na rakovinu [3]. Více než 95 % OSCC vzniká u pacientů starších 40 let, muži jsou oproti ženám postiženi dvakrát častěji [3, 4].

Hlavními rizikovými faktory jsou kouření, abúzus alkoholu a žvýkání betelu [5]. Těžcí kuřáci a uživatelé alkoholu mají až osmatřicetkrát větší riziko vzniku nádoru oproti nekuřákům a abstinentům [2]. Lidský papilo-

mavirus (HPV) hraje důležitou roli u karcinomu orofaryngu. V případě OSCC je role HPV méně důležitá, přičemž orálních karcinomů, které lze přičíst infekci HPV, jsou asi čtyři procenta případů [6]. Ukazuje se, že část orofaryngeálních karcinomů může souviset s anogenitální infekcí HPV, přičemž se uplatňuje nejen sexuální aktivita, ale i možnost autoinokulace [7]. HPV infekce je zároveň nezávislým příznivým prognostickým faktorem, čemuž odpovídá i možnost snížení dávky radioterapie u HPV asociovaných nádorů orofaryngu [8].

Přibližně u třetiny pacientů je OSCC diagnostikován ve stadiu I a II, pětileté přežití je v těchto případech 80 % (stadium I) a 65 % (stadium II). Bohužel většina OSCC je diagnostikována v pokročilých stádiích choroby (III a IV) s pětiletým přežitím menším než 50 % a celkovým přežitím 30 %, a to zejména proto, že se u těchto pacientů často vyskytne recidiva nebo vzdálené metastázy [2, 9, 10]. Za posledních několik let byla

navržena řada histopatologických znaků, které se dnes už běžně využívají ke stanovení patologického stadia a mají klíčový dopad na pooperační léčbu [11]. Patří k nim lokalizace, velikost, hloubka invaze, histologický typ, stupeň diferenciacie tumoru, intravaskulární a perineurální invaze, pozitivita resekcčních okrajů a vzdálenost nádoru od okrajů, metastázy v regionálních lymfatických uzlinách a extrakapsulární šíření, invaze a typ invaze do kosti.

Vzhledem k intimnímu vztahu OSCC k čelistním kostem tyto karcinomy poměrně často vstupují do kostní tkáně (zejména gingivální karcinomy) [12]. Karcinomy, které prorůstají přes kortikalis jsou podle dnešní TNM klasifikace zařazeny do patologického stadia pT4a (klinické stadium IV). Nález povrchové eroze kosti/zubního lůžka primárním nádorem dásně neopravňuje ke klasifikaci nádoru pT4 [13]. Histologicky rozeznáváme tři typy kostní invaze: erozivní, infiltrativní a smíšený. Infiltrativní forma je charakterizována tvorbou nepravidelných hnízd a výběžků nádorových buněk směrem do kosti, jejich penetrací do Haversova systému a přítomností reziduálních kostních ostrůvků uvnitř tumoru. Erozivní forma kostní invaze je naopak charakterizována ostrým přechodem mezi tumorem a kostí, osteoklastickou kostní resorpcí, fibrózou podél tumoru a absencí kostních ostrůvků

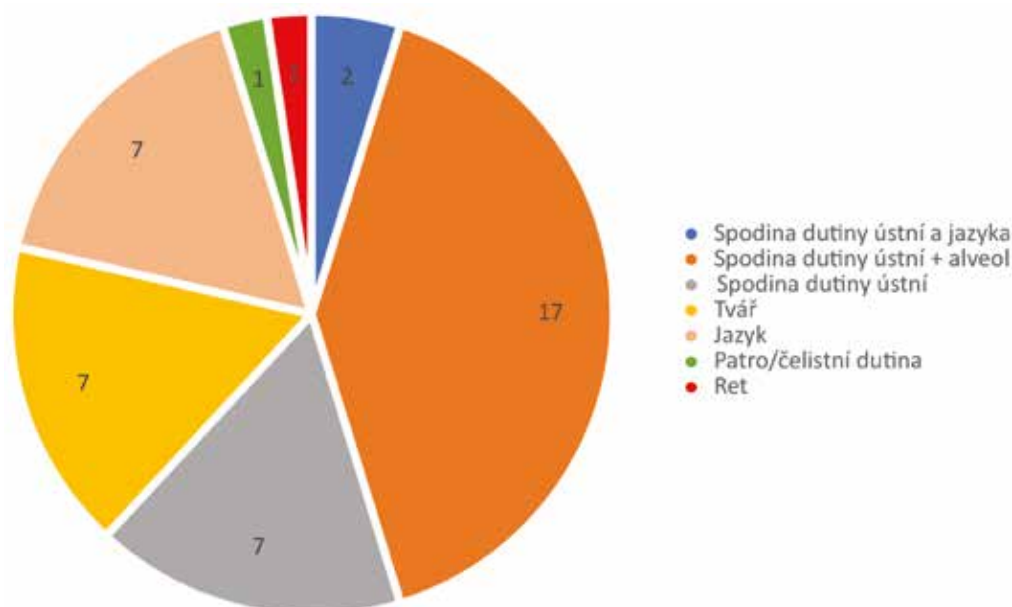
uvnitř nádoru. Smíšená forma kombinuje oba typy invaze [14–16].

Cílem této práce je posoudit vztah vybraných histopatologických a klinicko-patologických parametrů ke stadiu nádorového onemocnění.

SOUBOR PACIENTŮ A METODIKA

Na Klinice ústní, čelistní a obličejové chirurgie Lékařské fakulty Univerzity Palackého bylo v letech 2005–2015 provedeno ve spolupráci s pracovníky Oddělení plastické a estetické chirurgie celkem 42 rekonstrukčních výkonů. V sestavě nemocných bylo 33 mužů (79 %) a devět žen (21 %); ve většině případů se jednalo o kuřáky s kladným vztahem k alkoholu. Všichni pacienti byli léčeni pro spinocelulární karcinom s nejčastější lokalizací na spodině ústní dutiny a jazyka, s přechodem na alveol dolní čelisti (**graf 1**).

Před chirurgickým výkonem byl každý pacient podrobně vyšetřen; u etyliků bylo provedeno vyšetření koagulace (antitrombin III, anti Xa, fibrin, fibrin degradační produkty, D-dimery) a u každého nemocného byly rovněž stanoveny základní výživové parametry (celková bílkovina, albumin, vápník, fosfor v séru). Vedle běžných zobrazovacích



Graf 1 Lokalizace karcinomů dutiny ústní

Graph 1 Localization of oral carcinomas

metod (CT hlavy a krku s kontrastní látkou) bylo u objemných nádorů indikováno PET/CT k vyloučení vzdálených metastáz. U laloků s povrchovým průběhem využívající cévy byla k vyšetření krevního průtoku využita dopplerovská flowmetrie (supraklavikulární, submentální a pektorální lalok), naopak před odběrem volné fibuly bylo k ověření kvality, velikosti cévního průtoku a anatomické lokalizace cév bérce dolní končetiny vždy indikováno vyšetření magnetickou rezonancí (MR). Před odběrem předloketního laloku byl využit Allenův test.

Výběr chirurgického přístupu k nádoru vycházel z jeho velikosti a lokalizace. U malých dobře přístupných nádorů byl volen přístup intraorální, naopak k objemným nádorům lokalizovaným v orofaryngu se přistupovalo nejčastěji po mandibulotomii. Volba rekonstrukčního postupu záležela na celkovém stavu pacienta, na stadiu maligního onemocnění a také na tom, zda se jednalo o primární, či sekundární operaci. K vlastní rekonstrukci byly voleny laloky volné (osteomyokutánní, myokutánní) nebo vzdálené. Z volných laloků byl k rekonstrukci dolní čelisti a okolních měkkých tkání (spodina ústní dutiny a jazyka) většinou využit volný fibulární lalok s kožním ostrovem. Tvář byla rekonstruována u dvou nemocných volným lalokem m. latissimus

dorsi a ve dvou případech anterolaterálním lalokem, jedenkrát volným lalokem musculus rectus abdominis. U nádorů spodiny ústní dutiny a alveolu dolní čelisti bez hlubší invaze do kosti (podle CT) byla provedena exstirpace nádoru s resekci dolní čelisti se zachováním kontinuity a následným vykrytím defektu volným muskulokutánním lalokem. Předloketním lalokem s odebranou částí vřetenní kosti byl sekundárně rekonstruován defekt horního rtu a alveolu horní čelisti.

Histologické vzorky resekátů byly odečítány prospektivně (po roce 2013), popřípadě šlo o revizi nálezů s doplněním chybějících histopatologických údajů u biopsií před rokem 2013. Byly využity tkáňové bločky fixované ve formalinu a zalité do parafinu. Pacienti byli následně rozděleni podle klinických stadií nádorového onemocnění (**tab. 1**) a byl sledován vztah vybraných histopatologických znaků (hloubka invaze, nádorový grade, resekční okraje, perineurální šíření, metastázy v regionálních lymfatických uzlinách, extrakapsulární šíření přes pouzdro lymfatické uzliny) a klinicko-patologických znaků (komplikace po chirurgickém výkonu, výskyt recidiv, přežití) ke stadiu onemocnění. Hodnoty jednotlivých klinických a patologických ukazatelů onemocnění byly porovnány metodami deskriptivní statistiky a jejich korelace

Tab. 1 Rozdělení karcinomu dutiny ústní a orofaryngu pomocí TNM klasifikace do jednotlivých stadií

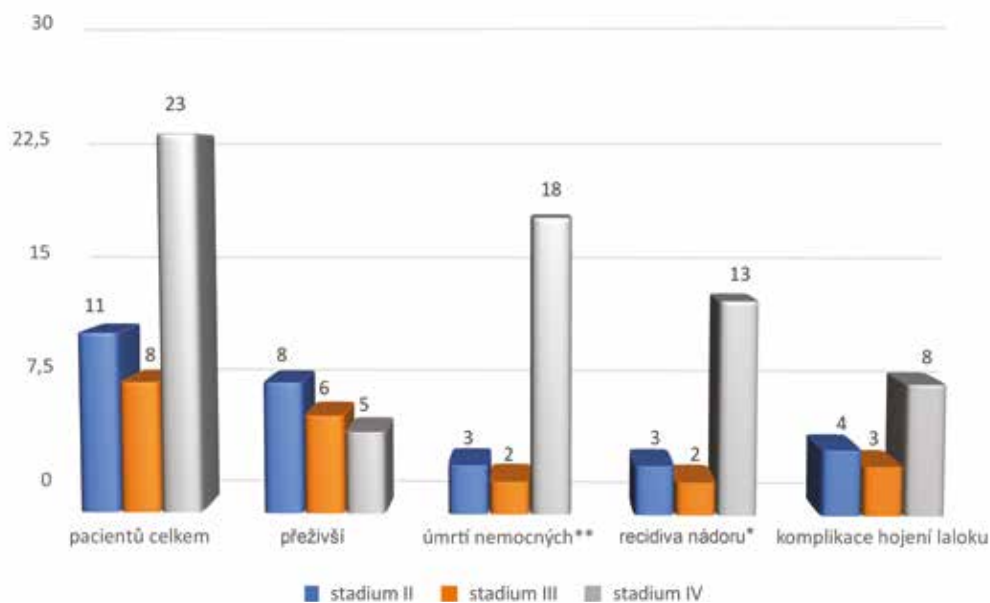
Tab. 1 Classification of oral and oropharyngeal carcinoma stages according to TNM classification

Stadium 0	Tis	N0	M0
Stadium I	T1	N0	M0
Stadium II	T2	N0	M0
Stadium III	T3	N0	M0
	T1, T2, T3	N1	M0
Stadium IVA	T4a	N0, N1	M0
	T1, T2, T3, T4a	N2	M0
Stadium IVB	jakékoliv T	N3	M0
	T4b	jakékoliv N	M0
Stadium IVC	jakékoliv T	jakékoliv N	M1

Tab. 2 Přehled histopatologických a klinických parametrů u pacientů léčených ve II. stadiu onemocnění

Tab. 2 Summary of histopathological and clinical parameters of patients in stage II

Pacient č. + pohlaví	Histologie					Recidiva	Komplikace	Přežití	Úmrtí	
	Okraje (V≥5mm, T<5mm, P≤1mm)	Uzlinové metastázy (ano, ne, počet, regio, ECS)	Maximální hloubka invaze	Grading	Perineurální šíření				Pokročilost nádoru	Komorbidity
2. žena	P	Ne	9 mm	G2	Ne	Ano, za 60 měsíců			Úmrtí za 78 měsíců	
5. muž	T	Ne	4 mm	G1	Ne	Ne	Totální nekróza laloku	Žije 76 měsíců		
10. žena	V	Ne	8 mm	G1	Ne	Ne		Žije 84 měsíců		
18. muž	V	Ne	2 mm	G1	Ne	Ne	Parciální nekróza laloku	Žije 40 měsíců		
27. muž	P	Ne	13 mm	G3	Ne	Ano, za 6 měsíců	Totální nekróza laloku		Úmrtí za 17 měsíců	
31. muž	V	Ne	5 mm	G1	Ne	Ne	Parciální nekróza laloku			Úmrtí za 12 let
33. muž	V	Ne	9 mm	G1	Ne	Ne		Žije 50 měsíců		
36. muž	T	Ne	8 mm	G2	Ne	Ne		Žije 14 měsíců		
38. muž	V	Ne	28 mm	G1	Ne	Ne		Žije 12 měsíců		
40. muž	V	Ne	2 mm	G2	Ne	Ne		Žije 8 let		
41. muž	V	Ne	0,75 mm	G2	Ne	Ano, za 10 měsíců		Žije 11 měsíců		



Graf 2 Vyhodnocení přežití nemocných, recidiv a lokálních komplikací podle klinických stadií
*označuje statistickou signifikanci $p < 0,05$, **označuje statistickou signifikanci $p < 0,01$

Graph 2 Evaluation of survival, relapses and local complications according to clinical stages
*indicates statistical significance $p < 0.05$, **indicates statistical significance $p < 0.01$

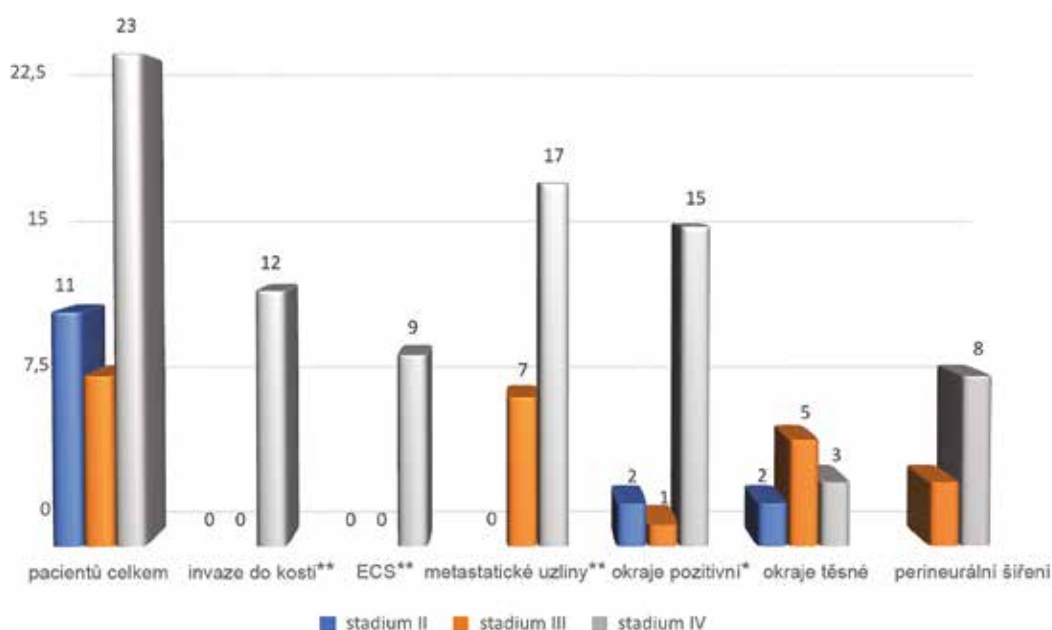
porovnávány Pearsonovým χ^2 testem (Statistica 12, StatSoft), hodnoty $p < 0,05$ byly považovány za statisticky signifikantní.

Následná onkologická terapie sestávala ve většině případů z radioterapie (50–60 Gy, rozdělených do 30 až 35 dávek) a celkové chemoterapie (cis-platina). Indikace k onkologické terapii se odvíjela od velikosti nádoru – zatímco u nemocných ve II. stadiu následovala radio-chemoterapie po chirurgickém výkonu u sedmi pacientů (63,6 %), ve IV. stadiu podstoupilo tuto léčbu až jedenadvacet nemocných (91,3 %).

VÝSLEDKY

Medián věku v souboru 42 pacientů byl 57,5 let (rozmezí 36–80 let). V jedenácti případech (26 %) bylo léčení zahájeno ve **II. stadiu onemocnění (tab. 2, graf 2 a 3)**. Průměrná maximální hloubka invaze byla osm milimetrů. Dobře diferencované nádory (grade 1) tvořily 55 %, středně diferencované nádory (grade 2) 36 % a níže diferencované nádory (grade 3) 9 %. Nádory byly u většiny nemocných odstraněny s bezpečnostním lemem zdravé tkáně ≥ 5 mm (64 %) kromě dvou pacientů (18 %), u kterých byly okraje resektátu pozitivní, nastala u nich recidiva a oba nemocní zemřeli na pokročilost základního nádorového onemocnění. Jen ve dvou

případech (18 %) byly okraje nádoru těsné (< 5 mm a > 1 mm), v obou případech ale nádor nerecidivoval. U nemocných léčených ve II. stadiu onemocnění jsme nezaznamenali známky perineurálního šíření nádorových buněk (0 %). Z hlediska pooperačního průběhu a přihojení laloku došlo u dvou pacientů (18 %) k totální a u dalších dvou nemocných (18 %) k parciální nekróze laloku. U jednoho pacienta (č. 5) nastala nekróza anterolaterálního stehenního laloku a defekt spodiny ústní byl rekonstruován v druhé době pektorálním lalokem. U jednoho nemocného (č. 27) znekrotizoval v celém rozsahu pektorální lalok a k vyplnění defektu spodiny ústní dutiny a jazyka byl zvolen volný lalok m. latissimus dorsi. Při rekonstrukci tváře volným lalokem m. rectus abdominis (pacient č. 18) došlo k odhojení kůže a podkoží laloku, nicméně svalová vrstva se přihojila v plném rozsahu. Po rekonstrukci dolní čelisti pomocí techniky „wrap around technique“ (pacient č. 31) dolní pól pektorálního svalu podlehl nekróze a obnažená rekonstrukční dlaha byla následně překryta supraklavikulárním lalokem. U pacienta (č. 41), který byl primárně operován pro spinaliom spodiny ústní dutiny s následnou rekonstrukcí supraklavikulárním lalokem, byla pro brzkou recidivu nádoru resekována mandibula s exstirpací okolních



Graf 3 Vyhodnocení histopatologických ukazatelů podle klinických stadií

*označuje statistickou signifikanci $p < 0,05$, **označuje statistickou signifikanci $p < 0,01$

ECS – extrakapsulární šíření

Graph 3 Evaluation of histopathological parameters according to clinical stages

*indicates statistical significance $p < 0.05$, **indicates statistical significance $p < 0.01$

ECS – extracapsular spread

Tab. 3 Přehled histopatologických a klinických parametrů u pacientů léčených ve III. stadiu onemocnění**Tab. 3** Summary of histopathological and clinical parameters of patients in stage III

Pacient č. + pohlaví	Histologie						Recidiva	Komplikace	Přežití	Úmrtí	
	Okraje (V≥5mm, T<5mm, P≤1mm)	Uzlinové metastázy (ano, ne, počet, regio, ECS)	Maximální hloubka invaze	Grading	Perineurální šíření					Pokročilost nádoru	Komorbidity
20. muž	T	Ano, 1x, IB. ECS - Ne	4 mm	G2	Ne	Ne/duplicita za 30 měsíců		Žije 37 měsíců			
21. muž	P	Ano, 1x, IA. ECS - Ne	8 mm	G2	Ne	Ano, za 4 měsíce			Úmrtí za 5 měsíců		
23. muž	T	Ano, 1x, IB. ECS - Ne	17 mm	G3	Ano	Ne	Dehiscence rány	Žije 37 měsíců			
24. žena	V	Ano, 1x, IB. ECS - Ne	10 mm	G2	Ne	Ne	Totální nekróza laloku	Žije 31 měsíců			
25. muž	T	Ano, 1x, III. ECS - Ne	13 mm	G3	Ne	Ano, za 6 měsíců				Úmrtí za 29 měsíců	
30. muž	T	Ano, 1x, III. ECS - Ne	15 mm	G2	Ano	Ne		Žije 25 měsíců			
35. muž	V	Ano, 1x, IA. ECS - Ne	3 mm	G3	Ne	Ne		Žije 15 měsíců			
39. žena	T	Ne	5 mm	G2	Ano	Ne	Parciální nekróza laloku	Žije 12 měsíců			

měkkých tkání a defekt rekonstruován volnou fibulou s kožním ostrovem. Jeden pacient zemřel na srdeční selhání 12 let po výkonu.

U osmi pacientů (19 %) byla léčba zahájena ve **III. stadiu maligního onemocnění (tab. 3, graf 2 a 3)**. Průměrná maximální hloubka invaze byla 9,4 mm. Dobře diferencované nádory nebyly diagnostikovány, středně diferencované nádory tvořily 62,5 % a níže diferencované nádory 37,5 %. Ve většině případů byly okraje resektu těsné, tj. < 5 mm a > 1 mm (62,5 %), pouze u dvou nemocných byly okraje volné, tj. ≥ 5 mm (25 %) a u jednoho následně zemřelého pacienta byly zaznamenány okraje resektu pozitivní, tj. ≤ 1 mm (12,5 %). Perineurální šíření nádoru bylo zaznamenáno u tří pacientů (37,5 %). Uzlinové metastázy byly u nemocných léčených ve III. stadiu onemocnění časté (87,5 %), pouze u jednoho pacienta (12,5 %) nádor nemetastazoval lymfatickou cestou. Z pacientů s metastatickým postižením uzlin připadala na jednoho pacienta průměrně jedna metastatická lymfatická uzlina. Extrakapsulární šíření nádoru přes pouzdro uzliny (ECS) nebylo diagnostikováno v žádném případě. Jeden pacient (č. 21) zemřel na lokální recidivu

a pokročilost nádoru, v druhém případě (pacient č. 25) se jednalo o komorbidity základního onemocnění. U jedné nemocné (č. 24) po rekonstrukci dolní čelisti volnou fibulou nastala totální nekróza laloku a defekt musel být znovu rekonstruován lalokem m. serratus s okolním žebrem. U jedné pacientky (č. 39) po rekonstrukci orofaryngu supraklavikulárním lalokem došlo vlivem ischemie k nekróze v terminální části a defekt na kořeni jazyka se zhojil postupnou granulací.

Většina nemocných (55 %) byla léčena ve **IV. stadiu onemocnění (tab. 4, graf 2 a 3)**. Průměrná maximální hloubka invaze byla 17 mm. Dobře diferencované nádory tvořily čtyři procenta, středně diferencované nádory 39 % a níže diferencované nádory 57 %. Více než polovina pacientů (61 %) zemřela na lokální recidivu, 17 % na komorbidity. Úmrtí související s pokročilostí nádoru bylo až v 92,85 % spojeno s předchozí recidivou tumoru. Jeden pacient (č. 12) zemřel druhý pooperační den na plicní embolii. Ze souboru 23 pacientů léčených ve IV. stadiu onemocnění je pouze pět přeživších (22 %), z nich až ve čtyřech případech (80 %) bylo dosaženo negativního – volného resektního

Tab. 4 Přehled histopatologických a klinických parametrů u pacientů léčených ve IV. stadiu onemocnění**Tab. 4** Summary of histopathological and clinical parameters of patients in stage IV

Pacient č. + pohlaví	Histologie							Úmrtí		
	Okraje (V≥5mm, T<5mm, P≤1mm)	Uzlinové metastázy (ano, ne, počet, regio, ECS)	Maximální hloubka invaze Prorůstání do kosti (typ)	Grading	Perineurální šíření	Recidiva	Komplikace	Přežití	Pokročilost nádoru	Komorbidity
1. muž	P	Ano, 5x, IA, IB, IIA, III. ECS - Ne	35 mm	G3	Ne	Ano, za 9 měsíců			Úmrtí za 12 měsíců	
3. žena	V	Ano, 2x, IA, IB. ECS - Ne	5 mm	G2	Ne	Ne			Úmrtí za 60 měsíců	
4. muž	T	Ano, 1x, IA, IB. ECS - Ne	10 mm Kost (erozivní)	G2	Ne	Ne			Úmrtí za 19 měsíců	
6. muž	P	Ne	14 mm	G2	Ne	Ano, za 9 měsíců	Totální nekróza laloku		Úmrtí za 36 měsíců	
7. muž	P	Ne	4 mm	G3	Ano	Ano, za 29 měsíců	Osteoradionekróza fibuly		Úmrtí za 36 měsíců	
8. muž	V	Ano, 1x, III. ECS - Ne	6 mm	G2	Ne	Ne	Osteoradionekróza fibuly	Žije 78 měsíců		
9. muž	P	Ano, 2x, IA, IB. ECS - Ano	15 mm Kost (infiltrativní)	G3	Ano	Ano, za 29 měsíců			Úmrtí za 40 měsíců	
11. muž	P	Ano, 2x, IA, IB. ECS - Ano	8 mm	G2	Ne	Ano, za 4 měsíce			Úmrtí za 5 měsíců	
12. muž	P	Ano, 3x, IA, IB, IIA. ECS - Ano	16 mm Kost (infiltrativní)	G3	Ne		Plicní embolie		Úmrtí 2. den po výkonu	
13. muž	P	Ano, 6x, IA, IB. ECS - Ano	3 mm	G3	Ne	Ano, za 5 měsíců	Parciální nekróza laloku		Úmrtí za 6 měsíců	
14. žena	P	Ne	15 mm Kost (infiltrativní)	G3	Ne	Ano, za 15 měsíců			Úmrtí za 20 měsíců	
15. muž	P	Ano, 1x, III. ECS - Ne	4 mm Kost (infiltrativní)	G2	Ano	Ne			Úmrtí za 66 měsíců	
16. muž	P	Ne	43 mm Kost (erozivní)	G2	Ano	Ne			Úmrtí za 48 měsíců	
17. muž	T	Ano, 2x, IA, IB. ECS - Ne	16 mm Kost (infiltrativní)	G3	Ne	Ne		Žije 72 měsíců		
19. muž	V	Ne	5 mm Kost (erozivní)	G1	Ne	Ne		Žije 51 měsíců		
22. muž	P	Ano, 9x, IA, III. ECS - Ano	17 mm Kost (infiltrativní)	G2	Ano	Ano, za 4 měsíce	Dehiscence rány		Úmrtí za 8 měsíců	
26. muž	V	Ano, 2x, IA, IB. ECS - Ano	12 mm Kost (infiltrativní)	G3	Ne	Ne		Žije 34 měsíců		
28. muž	P	Ano, 2x, IB, III. ECS - Ne	10,9 mm	G3	Ano	Ano, za 17 měsíců			Úmrtí za 20 měsíců	
29. žena	P	Ano, 3x, III. ECS - Ano	45 mm	G3	Ano	Ano, za 4 měsíce			Úmrtí za 6 měsíců	
32. muž	T	Ne	23 mm Kost (smíšený)	G3	Ano	Ano, za 9 měsíců	Parciální nekróza laloku		Úmrtí za 14 měsíců	
34. muž	V	Ano, 2x, IB. ECS - Ne	5 mm	G2	Ne	Ne	Parciální nekróza laloku	Žije 17 měsíců		
37. muž	P	Ano, 3x, III. ECS - Ano	68 mm Kost (infiltrativní)	G3	Ne	Ano, za 7 měsíců			Úmrtí za 9 měsíců	
42. muž	P	Ano, 1x, III. ECS - Ano	11,6 mm	G3	Ne	Ano, za 5 měsíců	Parciální nekróza laloku		Úmrtí za 14 měsíců	

okraje a v jednom případě okraje těsného (20 %). Celkově však převažovaly pozitivní okraje ≤ 1 mm (65 %), těsné okraje tvořily 13 % a pouze 22 % okrajů bylo volných ≥ 5 mm. Perineurální šíření nádoru bylo zaznamenáno u osmi pacientů (34,78 %). Uzlinové metastázy byly časté (74 %), pouze u šesti pacientů (26 %) nebyly diagnostikovány uzlinové metastázy. Z pacientů s metastatickým postižením uzlin připadalo na jednoho pacienta průměrně 2,76 metastatických lymfatických uzlin. Extrakapsulární šíření (ECS) nádoru bylo diagnostikováno častěji než v nižších stadiích, a to u devíti nemocných (39 %). U více než poloviny nemocných nádor prorůstal do kosti (52 %), nejčastěji infiltrativní cestou, která je agresivnější než cesta erozivní. Komplikace chirurgické léčby byly časté (35 %). Po rekonstrukci dolní čelisti volnou fibulou (pacient č. 6) došlo k totální nekróze laloku a defekt byl znovu rekonstruován měkkotkáňovým lalokem (m. latissimus dorsi). U pacienta č. 7 došlo k osteomyelitidě rekonstruované bradové části mandibuly s extraorální píštělí. Osteomyelitida byla léčena systémovým a místním podáváním antibiotik a defekt po excidované kožní píštěli v submentální oblasti byl rekonstruován lalokem musculus rectus abdominis. V jednom případě (pacient č. 8) došlo k postradiační osteomyelitidě kostního štěpu volné fibuly, který musel být kompletně odstraněn a defekt měkkých tkání následně rekonstruován pektorálním lalokem. U pacienta č. 13 po rekonstrukci dolní čelisti volnou fibulou se rozvinula nekróza kožního ostrova a měkké tkáně byly následně rekonstruovány pektorálním lalokem. U jedné pacientky (č. 29) po rekonstrukci defektu kořene jazyka submentálním lalokem nastala za čtyři měsíce progres

spinocelulárního karcinomu z metastatické uzliny v submandibulární oblasti. U nemocné č. 34 po rekonstrukci defektu tváře supraklavikulárním lalokem došlo v pooperačním průběhu vlivem infektu k parciální ztrátě vnější části laloku. U nemocného č. 32 byla využita k rekonstrukci dolní čelisti technika „wrap around technique“ a podobně jako u pacienta č. 31 došlo k nekróze distální části pektorálního svalu a defekt byl na přední straně krku následně překryt supraklavikulárním lalokem. Dehiscence ran u pacientů č. 22 a 23 se po odstranění nekróz postupně zhojily granulační tkání.

Relativní srovnání hlavních prognostických parametrů u jednotlivých stadií je uvedeno v tabulce 5.

DISKUSE

Problematika nádorových onemocnění ústní dutiny je výjimečná tím, že kromě destrukční části operace se vyžaduje ve většině případů i přiměřená rekonstrukční fáze. Vzhledem k tomu je kladen značný důraz na přesné posouzení nejrůznějších histopatologických faktorů, které mají značný vliv na další prognózu pacienta. Jejich správné zhodnocení umožňuje modifikovat eventuální následnou chirurgickou terapii (rereseke, v případě peroperačního vyšetření dokonce ještě během primárního chirurgického výkonu) i komplexní onkologickou terapii (radiotherapie, chemoterapie).

Velikost a hloubka invaze nádoru představují důležitý prognostický ukazatel, ale také rozhodují o operabilitě nádoru. Jak dokládají zahraniční práce, úspěšnost přežití nemocných klesá s velikostí nádoru, se kterou je spojen nejen zvýšený počet pozitivních resekcí okrajů, ale i četnost uzlin s metastázou

Tab. 5 Srovnání prognostických faktorů podle klinických stadií

Tab. 5 Comparison of prognostic factors according to clinical stages

Stadium nemoci	Průměr. max. hloubka invaze	G1	G2	G3	Res. okraj volný	Res. okraj těsný	Res. okraj pozit.	Peri-neur. šíření	Meta LU	ECS	Recidiva	Úmrtí na pokroč. nádoru
II	8 mm	54,54 %	36,36 %	9,09 %	63,63 %	18,18 %	18,18 %	0 %	0 %	0 %	27,27 %	18,18 %
III	9,4 mm	0 %	62,50 %	37,50 %	25 %	62,50 %	12,50 %	37,50 %	87,50 %	0 %	25 %	12,50 %
IV	17 mm	4,34 %	39,13 %	56,52 %	21,73 %	13,04 %	65,21 %	34,78 %	73,91 %	39,13 %	56,52 %	60,86 %

[17–19]. Zejména hloubka invaze se ukazuje jako faktor, který značně ovlivňuje prognózu pacientů. Její význam dokládá i zavedení tohoto parametru do nejnovější osmé edice TNM klasifikace zhoubných nádorů dutiny ústní, přičemž v předchozí sedmé edici byla kritériem stadií pT1 až pT3 pouze největší velikost nádoru, bez ohledu na hloubku invaze [13]. Naše studie také potvrdila trend stoupající maximální hloubky invaze se vzrůstajícím stadiem nemoci (průměrně 8 mm ve II. stadiu; 9,4 mm ve III. stadiu a 17 mm ve IV. stadiu). Během předoperační klinické diagnostiky je často problematické přesně stanovit hloubku invaze. V současnosti probíhají v zahraničí studie, které porovnávají hloubku invaze určenou pomocí zobrazovacích metod (SONO, MR) s finální histologií. Zdá se, že přesnější a méně zatěžující je stanovení hloubky invaze pomocí speciální ultrazvukové sondy, kdy autoři uvádějí až 95% shodu s histopatologickým vyšetřením [20].

Nádorový grade je mnohdy podceňovaný ukazatel vzhledem k jeho subjektivnímu vyhodnocování, dnes však existují standardní kritéria jeho hodnocení [21]. Grading samotný může být nezávislým prognostickým

faktorem OSCC, ale níže diferencované nádory jsou také častěji spojeny s perineurální a lymfovaskulární invazí. Navíc, níže diferencované nádory rostou spíše v podobě prstovitých výběžků, malých ostrůvků nebo disperzních jednotlivých buněk v invazivním čele nádoru a tento způsob růstu se ukazuje jako prognosticky nepříznivý [21, 22]. V naší studii byla zjištěna velmi silná asociace mezi vyšším nádorovým gradem a vyšším stadiem nádorového onemocnění ($p = 0,001$), která potvrzuje neprávem podceňovanou roli nádorového gradu jako prognostického ukazatele.

Positivita resekcího okraje nádoru je jedním z nejdůležitějších histopatologických prognostických znaků. Základním předpokladem úspěchu chirurgické léčby orálních karcinomů je radikální odstranění nádoru s bezpečnostním lemlem zdravé tkáně o rozsahu pěti milimetrů a více. Okraj nádoru s lemlem zdravé tkáně menším než pět milimetrů a větším než jeden milimetr se označuje jako těsný; kompletní odstranění tumoru je v tomto případě nejisté. O pozitivním okraji mluvíme v případech, kdy nádorová tkáň dosahuje do okraje resektátu, eventuálně vzdálenost nádorových buněk od okraje resektátu je

Tab. 6 Statistická významnost vybraných histopatologických a klinicko-patologických parametrů ve vztahu ke stadiu nádorového onemocnění

*označuje statistickou signifikanci $p < 0,05$,

**označuje statistickou signifikanci $p < 0,01$

Tab. 6 Statistical significance of selected histopathological and clinical parameters in relation to the stage of cancer

*indicates statistical significance $p < 0.05$,

**indicates statistical significance $p < 0.01$

Sledovaný parametr	Hodnota p
Pozitivní/těsný resekcího okraj**	0,005
Nádorový grade**	0,001
Přítomnost uzlinových metastáz**	0,00004
Extrakapsulární šíření v metastatických LU**	0,004
Perineurální šíření	0,07
Výskyt recidivy*	0,039
Přežití**	0,003
Komplikace po chirurgickém výkonu	0,998

méně než jeden milimetr [23]. Pooperační recidiva tumoru je v těchto případech velmi pravděpodobná a úspěch operace nejistý. Pozitivní resekční okraje jsou nejčastější příčinou lokálních recidiv tumoru. V sestavě našich nemocných převažuje pozitivita resekčních okrajů u pacientů léčených ve IV. klinickém stadiu, která signifikantně převyšuje nad pozitivitou okrajů v III. a II. stadiu ($p = 0,005$). To ukazuje, že výskyt nádorových struktur v blízkosti resekčního okraje může být považován za indikátor agresivnější nemoci, jak vyplývá i ze studie Sutton a kol. [24].

Četnost recidiv nádoru byla statisticky významně vyšší ($p = 0,039$) ve IV. stadiu onemocnění proti stadiím nižším. Současně se ukázalo, že lokální recidiva nádoru, která byla v naprosté většině případů spojena s předchozím pozitivním resekčním okrajem, byla u pacientů ve IV. stadiu onemocnění až v 92,85 % případů asociována s úmrtím na vlastní nádorové onemocnění. Lze tak usuzovat, že předpokladem přežití nemocných ve IV. stadiu onemocnění je zejména dosažení negativního (volného) resekčního okraje a s tím související pokles výskytu recidivy.

Lokální recidiva souvisí ve většině případů s těsným nebo pozitivním resekčním okrajem,

může však hrát roli i perineurální šíření nádorových buněk [25]. U většiny nádorů je možné šíření nádorových buněk podél perineurálního prostoru až do délky dvou centimetrů, takže maligní buňky nejsou odstraněny při chirurgické resekci a radioterapii a dochází k lokální recidivě [11]. V našem souboru byla perineurální invaze ve vyšší frekvenci zjištěna ve III. stadiu (37,5 %) a IV. stadiu nemoci (34,78 %) ve srovnání s II. stadiem (0 %), statistická signifikance nebyla významná ($p = 0,07$).

Metastázy v regionálních lymfatických uzlinách představují jeden z nejvýznamnějších prognostických údajů, ovšem nejde jen o samotnou pozitivitu uzlin, ale i o další faktory, jako je počet postižených lymfatických uzlin, anatomická lokalizace uzlin, velikost metastáz a zejména extrakapsulární šíření nádorových buněk do extranodálních měkkých tkání (ECS). ECS je významným determinantem prognózy vzhledem k jeho spojení se zvýšeným rizikem recidivy a vzdálenými metastázami [26] a byl začleněn do TNM klasifikace jako další determinant složky pN [13]. Naše práce je v souladu s předpokladem, že se zvyšujícím se stadiem onemocnění výrazně signifikantně stoupá četnost uzlinových metastáz ($p = 0,00004$), průměrný počet postižených lymfatických

LITERATURA

1. Wong RJ, Keel SB, Glynn RJ, Varvares MA.

Histological pattern of mandibular invasion by oral squamous cell carcinoma. *Laryngoscope*. 2000; 110: 65–72.

2. Warnakulasuriya S.

Global epidemiology of oral and oropharyngeal cancer. *Oral Oncol*. 2009; 45: 309–316.

3. Institute of Health Information and Statistics of the Czech Republic:

Cancer incidence in the Czech Republic, 2016 [cit. 10.6.2019]

Dostupné z: <http://www.uzis.cz/katalog/zdravotnicka-statistika/novotvary>.

4. Jimi E, Furuta H, Matsuo K,

Tominaga K, Takahashi T, Nakanishi O.

The cellular and molecular mechanisms of bone invasion by oral squamous cell carcinoma. *Oral Dis*. 2011; 17(5): 462–468.

5. Karaca IR, Ozturk DN.

Oral cancer: Etiology and risk factors. *J Cancer Res Ther*. 2019; 15(3): 739.

6. Castellsagué X, Alemany L, Quer M, et al.

HPV involvement in head and neck cancers: comprehensive assessment of biomarkers in 3680 patients. *J Natl Cancer Inst*. 2016; 108: djv403.

7. Sehnal B, Podlešák T, Kmoníčková E, Nipčová M, Driák D, Sláma J, Zikán M.

Anogenital HPV infection as the potential risk factor for oropharyngeal carcinoma. *Klin Onkol*. 2018; 31(2): 103–109.

8. Slávik M, Kazda T, Selingerová I, Šána J, Ahmad P, Gurín D, Hermanová M, Novotný T, Červená R, Dymáčková R, Burkoň P, Slabý O, Šlampa P.

Vliv velikosti nádorové masy a stavu p16 na léčebné výsledky – dosažení kompletní remise u prospektivně sledovaných pacientů s nádory orofaryngu. *Klin Onkol*. 2019; 32(1): 58–65.

9. Kumar M, Nanavati R, Modi TG, Dobariya C.

Oral cancer: Etiology and risk factors: A review. *J Cancer Res Ther*. 2016; 12(2): 458–463.

10. Rivera C.

Essentials of oral cancer. *Int J Clin Exp Pathol*. 2015; 8(9): 11884–11894.

11. Jadhav KB, Gupta N.

Clinicopathological prognostic implicators of oral squamous cell carcinoma: need to understand and revise. *N Am J Med Sci*. 2013; 5(12): 671–679.

12. Shah J, Lydiatt WM.

Buccal mucosa, alveolus, retromolar trigone, floor of mouth, hard palate and tongue tumors. In: Thawley SE, ed. *Comprehensive management of head and neck tumors*. 2nd ed. WB Saunders: Philadelphia, 1999: 686–693.

13. Brierley JD, Gospodarowicz MK, Wittekind C.

TNM Classification of Malignant Tumours. 8th ed. Wiley Blackwell; 2017.

14. Totsuka Y, Usui Y, Tei K, Fukuda H, Shindo M, Iizuka T, Amemiya A.

Mandibular involvement by squamous cell

uzlin u jednoho pacienta a extrakapsulární šíření nádoru v postižených uzlinách ($p = 0,004$). ECS bylo prokázáno pouze u pacientů s pokročilými nádory IV. stadia, a je tedy jednoznačným ukazatelem velice špatné prognózy.

Invaze do kosti mandibuly/maxilly je známou IV. stadia nemoci (pT4a podle TNM klasifikace). Tato klasifikace však nerozlišuje typ kostní invaze (erozivní, infiltrativní, smíšený), přičemž existují důkazy o tom, že prognóza jednotlivých typů kostní invaze se může lišit. Infiltrativní léze mají větší pravděpodobnost lokoregionální nebo vzdálené recidivy nádoru [4]. Tato hypotéza je v souladu s výsledky naší studie, kde v případě infiltrativního typu kostní invaze byla četnost recidiv vyšší ve srovnání s erozivním typem (57 % vs. 0 %).

V případě následných komplikací po rekonstrukčních výkonech nebyly zaznamenány významné rozdíly mezi jednotlivými stadii nádorového onemocnění ($p = 0,998$), což asi spíše souvisí se zdravotním stavem pacienta a úspěšností provedení rekonstrukčního výkonu.

ZÁVĚR

Z histopatologického hlediska se zdají být prognosticky nejdůležitější následující parametry (**tab. 5 a 6**):

- pozitivní nebo těsný resekcční okraj,
- nádorový grade,
- počet uzlinových metastáz, zejména ve spojení s extrakapsulárním šířením,
- hloubka invaze nádoru.

Dobře provedený kurabilní chirurgický výkon v orofaciální onkologii znamená kompletní odstranění nádoru do zdravé tkáně. Destruktivní část výkonu by neměla být svazována obavami chirurga, zda a jakým způsobem bude možné defekt rekonstruovat. Proto je třeba před chirurgickým výkonem přihlídnout k několika hlediskům a najít mezi nimi co nejlepší rovnováhu, jejímž výsledkem musí být i dobrá funkčnost (schopnost vyslovovat, žvýkat a polykat) a estetika. Proto můžeme konstatovat, že v moderní onkologii hlavy a krku představuje radikální odstranění nádoru s následnou rekonstrukcí dvě spojené nádoby.

MUDr. Jaroslav Michálek

Ústav klinické a molekulární patologie

LF UP a FN

Hněvotínská 3

775 15 Olomouc

e-mail: michalek.j@centrum.cz

carcinoma of the lower alveolus: analysis and comparative study of histologic and radiologic features. *Head Neck*. 1991; 13 (1): 40–50.

15. Slootweg PJ, Müller H.

Mandibular invasion by oral squamous cell carcinoma. *J Craniomaxillofac Surg*. 1989; 17(2): 69–74.

16. Carter RL, Tsao SW, Burman JF, Pittam MR, Clifford P, Shaw, HJ.

Patterns and mechanisms of bone invasion by squamous carcinomas of the head and neck. *Am J Surg*. 1983; 146(4): 451–455.

17. Shah JP, Gil Z.

Current concepts in management of oral cancer-surgery. *Oral Oncol*. 2009; 45(4–5): 394–401.

18. Mohit-Tabatabai MA, Sobel HJ, Rush BF, Mashberg A.

Relation of thickness of floor of mouth stage I and II cancers to regional metastasis. *Am J Surg*. 1986; 152: 351–353.

19. Urist MM, O'Brien CJ, Soong SJ,

Visscher DW, Maddox WA.

Squamous cell carcinoma of the buccal mucosa: analysis of prognostic factors. *Am J Surg*. 1987; 154: 411–414.

20. Lodder WL, Teertstra HJ, Tan IB, Pameijer FA, Smeele LE, van Velthuysen ML, van den Brekel MW.

Tumour thickness in oral cancer using an intra-oral ultrasound probe. *Eur Radiol*. 2011; 21(1): 98–106.

21. Akhter M, Hossain S, Rahman QB, Molla MR.

A study on histological grading of oral squamous cell carcinoma and its co-relationship with regional metastasis. *J Oral Maxillofac Pathol*. 2011; 15(2): 168–176.

22. Thomas B, Stedman M, Davies L.

Grade as a prognostic factor in oral squamous cell carcinoma: a population-based analysis of the data. *Laryngoscope*. 2014; 124(3): 688–694.

23. Shah AK.

Postoperative pathologic assessment of surgical margins in oral cancer: A contemporary review. *J Oral Maxillofac Pathol*. 2018; 22(1): 78–85.

24. Sutton DN, Brown JS, Rogers SN, Vaughan ED, Woolgar JA.

The prognostic implications of the surgical margin in oral squamous cell carcinoma. *Int J Oral Maxillofac Surg*. 2003; 32(1): 30–34.

25. Binmadi NO, Basile JR.

Perineural invasion in oral squamous cell carcinoma: a discussion of significance and review of the literature. *Oral Oncol*. 2011; 47(11): 1005–1010.

26. Agarwal JP, Kane S, Ghosh-Laskar S, Pilar A, Manik V, Oza N, Wagle P, Gupta T, Budrukkar A, Murthy V, Swain M.

Extranodal extension in resected oral cavity squamous cell carcinoma: more to it than meets the eye. *Laryngoscope*. 2019; 129(5): 1130–1136.