

# Reziduální natální zub

(Kazuistika)

## Residual Natal Tooth

(Case Report)

ČESKÁ  
STOMATOLOGIE  
ročník 117,  
2017, 4,  
s. 85-89

Merglová V.

Stomatologická klinika LF UK a FN, Plzeň

### SOUHRN

**Úvod:** Natální zuby jsou přítomné v dutině ústní při narození, zatímco zuby neonatální prořezávají během novorozeneckého období. Natální či neonatální zuby mohou působit problémy při výživě, jsou rizikové z hlediska aspirace nebo polknutí a mohou být příčinou poranění podjazykové uzdičky. Mezi velmi vzácné komplikace, které mohou nastat po extrakci nebo spontánní exfoliaci natálního či neonatálního zubu je pokračující tvorba dentinu a cementu způsobená činností zubní papily a Hertwigovy epiteliální pochvy. Tento stav je spojen s erupcí útvaru připomínajícího zub. Pro uvedený klinický nález byl navržen termín „reziduální natální nebo neonatální zub“.

**Cíl:** Cílem kazuistiky bylo popsat klinický nález u novorozence s dvěma natálními zuby, léčení, komplikaci po extrakci natálního zubu a dlouhodobé sledování dítěte.

**Vlastní sdělení:** Dvoudenní novorozenec ženského pohlaví byl vyšetřen pro přítomnost dvou částečně prořezaných zubů ve frontálním úseku dolní čelisti. Tyto zuby byly již prořezány při narození. Dva týdny později byly oba natální zuby extrahovány pro jejich značnou viklavost. Extrahované zuby měly hypoplastickou a hypomineralizovanou sklovinu a byly zcela bez radixů. Dítě bylo vyšetřeno za šest měsíců po extrakcích a v místě levého extrahovaného natálního zubu byla nalezena žlutavě zbarvená zubní tkáň. Stejný klinický nález byl během pravidelných kontrolních návštěv a i během dosud poslední kontroly ve věku dítěte pět roků a šest měsíců. Na základě anamnestických údajů a klinického vyšetření byla stanovena diagnóza reziduální natální zub.

**Závěr:** Reziduální natální či neonatální zub je velmi vzácná komplikace, která může vzniknout po spontánní exfoliaci nebo extrakci natálního případně neonatálního zubu. Pravidelné dlouhodobé poextrakční kontroly jsou nutné pro diagnostiku této komplikace a pro sledování vývoje chrupu.

**Klíčová slova:** natální zub – neonatální zub – reziduální zub

### SUMMARY

**Introduction:** The natal teeth are defined as the presence of teeth in oral cavity at birth, whereas those that erupt within the neonatal period are called neonatal teeth. The natal or neonatal teeth may cause problems in feeding, risk of aspiration or swallowing and irritation of infant's sublingual frenum. Very rare complication following extraction or spontaneous exfoliation of natal/neonatal teeth is continuous dentin and cementum formation by the remaining dental papilla and epithelial Hertwig's sheath. This condition is connected with eruption of „tooth-like structure“. The term „residual natal/neonatal tooth“ for this clinical situation was suggested.

**Aim:** The aim of the case report was to describe the clinical situation of a neonate with two natal teeth, treatment of natal teeth and complication after extractions of the natal teeth and long term follow up.

**Case report:** A caucasian two days old girl was examined due to presence of two partially erupted teeth in frontal region of mandible. The teeth were present in oral cavity at birth. Both natal teeth were extracted due to serious mobility two weeks later. The extracted teeth have hypoplastic and hypomineralised enamel and were without roots. The infant was examined six months later and the presence of yellowish hard dental tissues was noticed in frontal region of mandible in place of extracted left natal tooth. The same clinical observations were found during regular clinical recalls and during the last recall at five years

and six months of age. Based on anamnestic data and clinical observations the diagnosis of the residual natal tooth was established.

**Conclusion:** Residual natal or neonatal tooth is a very rare complication following spontaneous loss or extraction of natal or neonatal tooth. The longitudinal regular postextraction recalls are required to diagnose this complication and to observe the status of developing dentition.

**Keywords:** *natal tooth - neonatal tooth - residual tooth*

Čes. Stomat., roč. 117, 2017, č. 4, s. 85–89

## ÚVOD

Prořezávání dočasných zubů probíhá obvykle od šestého měsíce do 24. až 30. měsíce věku dítěte. Urychlené prořezávání zubů (*dentitio praecox*) je možné z celé řady lokálních i celkových příčin. Uvádí se, že *dentitio praecox* může být způsobeno primárním povrchovému uložením zubního zárodku vlivem hereditárních faktorů, horečnatými stavy, některými chorobami v těhotenství, vlivem žláz s vnitřní sekrecí a dietní karencí [17]. Významnou roli má i dědičnost [17]. V některých případech může být erupce dočasných zubů urychlena tak, že jsou prořezány již při narození nebo se objevují v dutině ústní v novorozeneckém věku. Výskyt prořezaných zubů je popsán dokonce u předčasně narozených dětí [7].

Pro přítomnost prořezaných zubů u novorozenců se používá mnoho termínů, ale nejčastěji je v odborné literatuře uváděno rozdělení a terminologie podle Masslera a Savary [17]. Podle těchto autorů se zub přítomný v dutině ústní již při narození označuje jako natální a zub prořezaný mezi prvním až 30. dnem po narození jako neonatální. Výskyt natálních zubů je častější než neonatálních v poměru asi 3 : 1 [8, 9, 16, 25]. Zřídka se u jednoho dítěte setkáme se zuby natálními i neonatálními. Natální či neonatální zuby se řadí mezi vzácnější anomálie erupce. Většinou se uvádí jedno dítě s prořezanými zuby v době narození nebo v novorozeneckém období na dva až tři tisíce porodů [16]. Signifikantní rozdíl ve výskytu této anomálie u dívek a chlapců se nezjistil. Asi 90 % všech natálních nebo neonatálních zubů se nachází v dolní čelisti a v 85 % se jedná o dolní střední řezák [2, 16]. Vzácněji je prořezán horní řezák a velmi vzácně se můžeme setkat s natálními či neonatálními moláry a špičáky [2, 15]. Nejčastěji nacházíme u novorozence nebo v novorozeneckém období prořezán jeden nebo dva zuby. Větší počet zubů je prořezán zcela výjimečně. Natální nebo neonatální zuby mohou náležet k dočasné dentici nebo vzácně to mohou být zuby přespočetné, tzv. *dentis praelactales* [18]. Vztah natálních a neonatálních zubů k okolním tkáním či nepřítomnost zárodku dočasného zubu lze teore-

ticky stanovit na základě rentgenového vyšetření. Z praktického hlediska je však zhotovení rentgenového snímku u novorozence obtížně proveditelné, diagnosticky nespolehlivé a zejména neetické [12]. Prořezání natálních či neonatálních zubů může předcházet nález erupčních cyst [22].

Natální či neonatální zuby jsou obvykle pohyblivé ve všech směrech, což je způsobeno tím, že zuby mají velice krátký kořen nebo kořen není vůbec vytvořen [1, 2]. Dalším znakem těchto zubů je značná nezralost tvrdých zubních tkání, které nemají odolnost vůči kyselinám v ústním prostředí, a proto někdy podléhají rychle kazivé destrukci. Jindy lze pozorovat u těchto zubů předčasnou abrazi. Natální či neonatální zuby jsou obvykle menší než zuby dočasné, kónického tvaru, mohou být nažloutlé nebo mají hypoplastické či hypomineralizační změny na sklovině [2, 4, 30]. Tyto zuby se častěji vyskytují u dětí s rozštěpovými anomáliemi [20, 21] a mohou být součástí mnoha syndromů sdružujících i další poruchy ektodermo-mezenchymální interakce [12, 16].

Natální či neonatální zuby představují možný zdroj komplikací jak pro dítě, tak i pro matku [2, 8, 18, 26]. Problémy při kojení mohou způsobit uvolněné kongenitální zuby, protože dítě při tlaku na ně pociťuje bolest. Další komplikace při kojení může vzniknout poraněním prsu matky ostrými řezacími hranami prořezaných zubů. O incizní hrany zubů si dítě může poranit hrot jazyka nebo podjazykovou uzdičku. Pro tuto komplikaci se používá název Riga-Fede onemocnění a doporučuje se řešit šetrným zábrusem ostrých řezacích hran natálních či neonatálních zubů spíše než jejich extrakcí [6, 9, 25]. U uvolněných natálních či neonatálních zubů je riziko aspirace případně polknutí. Extrakce natálních či neonatálních zubů je indikována v případech, kdy hrozí komplikace nebo již komplikace vznikly [8]. Vzácně lze pozorovat po extrakci neonatálního nebo natálního zubu pokračující vývoj kořene extrahovaného zubu [13, 23]. Pro tento stav byl navržen termín reziduální natální nebo neonatální zub. Další velmi vzácnou komplikaci popsal Hodgson

a kol. [11], a to tvorbu pulpálního polypu po extrakci natálního zubu.

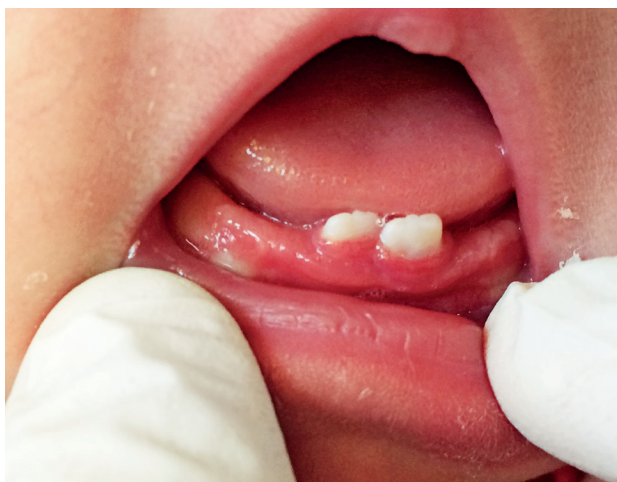### VLASTNÍ POZOROVÁNÍ

Na neonatologickém oddělení Fakultní nemocnice v Plzni jsme měli možnost vyšetřit dvoudenního novorozence ženského pohlaví, u kterého byly v době porodu zjištěny prořezávající se dva zuby ve frontálním úseku dolní čelisti. Dítě bylo z první fyziologické gravidity, narozeno spontánně hlavičkou ve 40. týdnu gestace. Novorozenec měl hmotnost 2840 g, délku 51 cm a dobrou poporodní adaptaci. Matka dítěte se léčila s hypertenzí, otec byl zdravý a v rodině se nevyskytovaly geneticky podmíněné syndromy ani malformace.

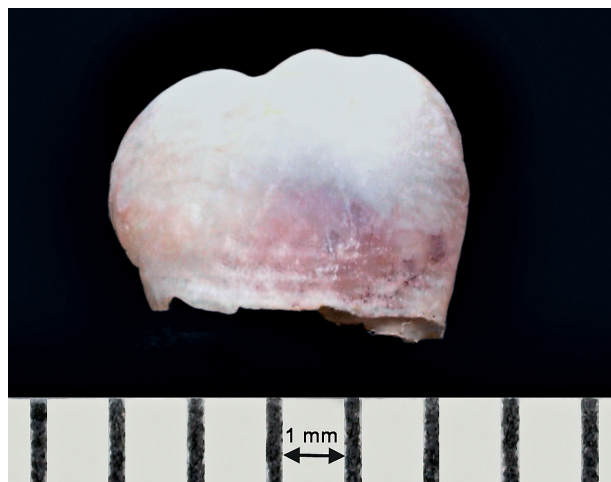
Při vyšetření dítěte jsme našli dva prořezávající se zuby v místě dolních středních řezáků. V době vyšetření byly částečně prořezány řezací hrany a sliznice v jejich okolí byla mírně zarudlá. Kromě nálezu prořezávajících se zubů byla dutina ústní novorozence bez patologického nálezu. Dítě ani matka neměly potíže při kojení. Vzhledem ke klinickému obrazu a době erupce zubů jsme stanovili diagnózu natální dolní střední řezáky.

Vzhledem k počínající erupci natálních zubů jsme dítě opakovaně vyšetřili za dva týdny. V době druhého vyšetření měly již oba natální řezáky prořezané asi poloviny klinických korunek, gingiva v jejich okolí byla zduřelá a zarudlá (obr. 1). Pro značnou viklavost natálních zubů jsme indikovali jejich extrakci. Krvácení po extrakci jsme zastavili

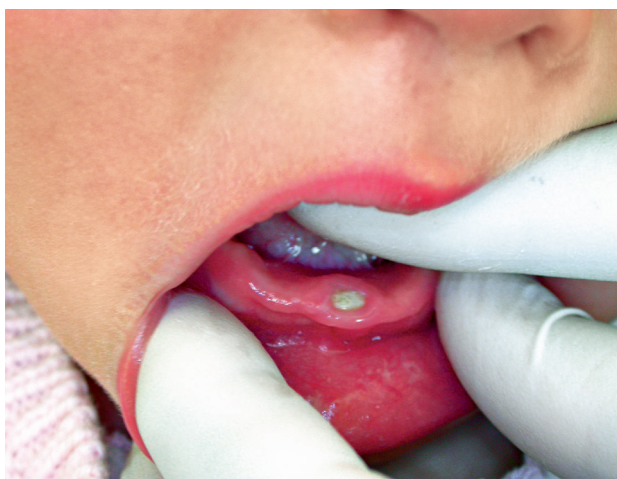ČESKÁ  
STOMATOLOGIE  
ročník 117,  
2017, 4,  
s. 85-89



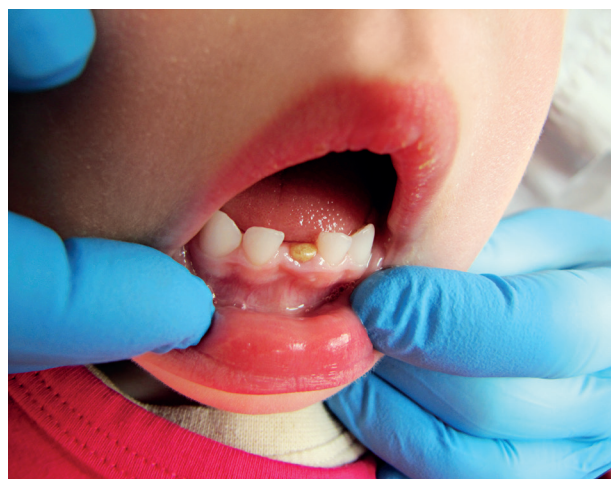**Obr. 1** Dva natální zuby v dolní čelisti u novorozence ve věku dva týdny



**Obr. 2** Extrahovaný natální zub prořezaný v místě levého dolního středního řezáku



**Obr. 3** Reziduální natální zub



**Obr. 4** Klinický nálezu u dítěte ve věku pět let a šest měsíců



kompresí. Extrahované zuby měly vyvinutou pouze klinickou korunku, na které byla sklovina hypoplastická a hypomineralizovaná (obr. 2). Dále jsme měli možnost dítě vyšetřit ve věku šest měsíců. Na místě extrahovaného levého natálního zuby byla patrná v úrovni gingivy se nacházející kalcifikovaná tkáň žlutavě zbarvená (obr. 3). Měkké tkáně v okolí útvaru byly bez patologických změn. Stejný nález byl i při následujících kontrolách. Dítěti, které bylo zcela bez potíží, prořezaly zuby 82 a 62 i ostatní dočasné zuby ve fyziologickém rozmezí. Podle anamnestického a klinického nálezu jsme nález uzavřeli jako reziduální natální zub. Rentgenové vyšetření jsme dosud neprovedli pro omezenou spolupráci dítěte. Rovněž ani extrakci reziduálního natálního zuby jsme neindikovali, dítě po dohodě s rodiči pouze pravidelně sledujeme. Při poslední kontrole ve věku dítěte pět roků a šest měsíců byl reziduální zub zcela asymptomatický, mezera po extrahovaném natálním pravém dolním řezáku byla téměř uzavřená (obr. 4).

## DISKUSE

V roce 2002 Tsubone a kol. [30] navrhli pro mineralizovanou tkáň, která se může vytvořit po extrakci neonatálního nebo natálního zuby, termín reziduální natální nebo neonatální zub. Do té doby se pro uvedený nález používalo označení „tumour-like masses“, „tooth-like structures“, „irregular masses of dentine“, „odontogenic remnants“ a „pearls of hard tissue“ [3, 24, 27]. V české odborné literatuře nebyl dosud tento jev popsán. Doporučuje se sice používat termín reziduální neonatální nebo natální zub, ale jedná se spíše o reziduální radix.

Na vývoji zuby se uplatňují dvě zárodečné tkáně: dentální ektoderm, jehož derivátem jsou ameloblasty, a dentální mezenchym, jehož derivátem jsou buňky zubní pulpy, odontoblasty, cementoblasty a buňky vytvářející periodoncium. Vývoj kořene zuby začíná až po tvorbě zubní korunky a probíhá za aktivní účasti sklovinného orgánu. Orgán skloviny překrývá zubní papilu v oblasti budoucí korunky a částečně krčku. Zubní papilu tvoří mezenchymové buňky, které se postupně diferencují ve hvězdicovité fibroblasty zubní dřevě. Těsně před prořezáním zuby se vytváří tzv. cervikální klička spojením vnitřního a zevního sklovinného epitelu v oblasti krčku zuby. Proliferací buněk v oblasti cervikální kličky vyrůstá Hertwigova epitelová pochva. Vlivem buněk Hertwigovy pochvy se diferencují odontoblasty produkující kořenový dentin. Poté, co odontoblasty vytvoří první vrstvičku dentinu, Hertwigova pochva se rozpadá. Přímý kontakt nediferencovaných mezenchymových buněk dentálního vaku s vrstvičkou

kořenového dentinu je impulsem pro diferenciaci těchto buněk v cementoblasty a následně zahájení produkce organické matrix, která po mineralizaci vytváří zubní cement. U novorozence jsou sklovina a dentin dočasných řezáků vytvořeny pouze v rozsahu zubní korunky a části krčku. Dentin a později cement v oblasti krčku a zejména kořene zuby se objevuje až postnatálně [19].

Podle Southama a kol. [28] po extrakci značně nezralých neonatálních nebo natálních zubů, které nemají vytvořeny radixy, se povrch dentální papily exponovaný ústnímu prostředí infikuje a nekrotizuje společně s buňkami cervikální kličky a Hertwigovy epitelální pochvy. Ve vzácných případech mohou buňky vytvářející tvrdé zubní tkáně zůstat vitální a uchovat si své funkce. Výsledkem činnosti těchto buněk je tvorba tkání formujících radix. Reziduální radix může vzniknout nejen po extrakci neonatálního či natálního zuby, ale také po jeho spontánní exfoliaci.

King a Lee [14] sledovali 44 dětí s natálními a neonatálními zuby. U čtyř těchto dětí (9,1 %) po extrakci neonatálních či natálních zubů zjistili tvorbu reziduálního radixu. Z uvedeného je zřejmé, že se jedná o velmi vzácný patologický nález.

Někteří autoři [6, 10, 14] navrhuje jako prevenci vzniku reziduálních zubů po extrakci natálního či neonatálního zuby provést kyretáž a odstranit zubní papilu a přilehlé tkáně. Vzhledem k raritnímu výskytu reziduálních natálních či neonatálních zubů tento krok nepovažujeme za adekvátní. Dymnt a kol. [10] doporučují každé dítě po extrakci natálního či neonatálního zuby sledovat a v případě vzniku reziduálního zuby navrhuje jeho extrakci. Extrakce reziduálního zuby je zcela jistě indikovaná v případě vzniku komplikací spojených s tímto patologickým nálezem. U dětí bez komplikací je vhodnější zvolit konzervativní postup a dítě s reziduálním zubem pravidelně sledovat. Ke stejnému závěru dospěli i Berendsen a Walkermann [3], kteří popsali erupci reziduálních zubů po extrakci dvou zubů neonatálních. Reziduální zuby se eliminovaly v pěti letech věku dítěte.

Komplikace spojené s reziduálním zubem popsali Tsubone et al. [30] u dítěte ve věku šesti měsíců. Jednalo se o gingivální absces ve spojitosti s reziduálním natálním zubem. Prořezání reziduálního zuby předcházela spontánní exfoliace natálního zuby, když byly dítěti dva týdny. Reziduální zub byl extrahován a histologicky vyšetřen. Z histologického hlediska byl tvořen tubulárním dentinem, zanícenou a částečně nekrotickou zubní dřeví a cementem s periodontálními vazami. Sklovina nebyla v popsaném případě histologicky zjištěna.

## ZÁVĚR

S natálními a neonatálními zuby se pojí řada komplikací. Za vzácnou se považuje erupce reziduálního zubu po extrakci nebo spontánní exfoliaci natálního či neonatálního zubu. V případě indikované extrakce natálního nebo neonatálního zubu jsou nutné pravidelné kontroly dítěte pro včasnou diagnostiku komplikací a sledování vývoje chrupu.

## LITERATURA

- Anegundi, R. T., Sudha, P., Kaveri, H., Sadanand, K.:** Natal and neonatal teeth: A report of four cases. *J. Indian Soc. Pedo. Prev. Dent.*, roč. 20, 2002, č. 3, s. 86–92.
- Basavanthappa, N. N., Kagathur, U., Basavanthappa, R. N., Suryaprakash, S. T.:** Natal and neonatal teeth: A retrospective study of 15 cases. *Eur. J. Dent.*, roč. 5, 2011, č. 2, s. 168–172.
- Berendsen, W. J. H., Wakkerman, H. L.:** Continued growth of the dentinal papillae after extraction of neonatal teeth: report of case. *ASDC J. Dent. Child.*, roč. 55, 1988, č. 2, s. 139–141.
- Bigear, L., Hemmerle, J., Sommermater, J. I.:** Clinical and ultrastructural study of the natal tooth: enamel and dentin assessments. *ASDC J. Dent. Child.*, roč. 63, 1996, č. 1, s. 23–31.
- Brandt, S. K., Shapiro, S. D., Kittle, P. E.:** Immature primary molar in the newborn. *Pediatr. Dent.*, roč. 5, 1983, č. 3, s. 210–213.
- Buchanan, S., Jenkins, C. R.:** Riga-Fedes syndrome: Natal or neonatal teeth associated with tongue ulceration. *Case report. Aust. Dent. J.*, roč. 42, 1997, č. 4, s. 225–227.
- Cizmec, M. N., Kanboruglu, M. K., Uzun, F. K., Tatli, M. M.:** Neonatal tooth in a preterm infant. *Eur. J. Pediatr.*, roč. 172, 2013, s. 279.
- Cunha, R. F., Boer, F. A. C., Torriani, D. D., Frossard, W. T. G.:** Natal and neonatal teeth: review of the literature. *Pediatr. Dent.*, roč. 23, 2001, s. 158–162.
- Deep, S. B., Ranadheer, E., Rohan, B.:** Riga-Fede disease: Report of a case with literature review. *J. Adv. Oral Res.*, roč. 2, 2011, č. 2, s. 27–30.
- Dyment, H., Anderson, R., Humphrey, J., Chase, I.:** Residual neonatal teeth: A case report. *J. Can. Dent. Assoc.*, roč. 71, 2005, č. 6, s. 394–397.
- Hodgson, B., Vergotine, R., Lambert, L.:** Pulp polyp associated with a natal tooth: Case report. *J. Clin. Pediatr. Dent.*, roč. 34, 2009, č. 2, s. 161–164.
- Ivančáková, R., Seminario, A. L.:** Problematika natálních a neonatálních zubů. *Pediatr. praxi*, roč. 5, 2004, č. 1, s. 20–21.
- Kim, S. H., Cho, Y. A., Nam, O. H., Kim, M. S., Choi, S. C., Lee, H. S.:** Complication after extraction of natal teeth with continued growth of a dental papilla. *Pediatr. Dent.*, roč. 38, 2016, č. 7, s. 137–142.
- King, N. M., Lee, A. M.:** Prematurely erupted teeth in newborn infants. *J. Pediatr.*, roč. 114, 1989, č. 5, s. 807–809.
- Kumar, A., Grewal, H., Verma, M.:** Posterior neonatal teeth. *J. Indian Soc. Pedod. Prev. Dent.*, roč. 29, 2012, s. 68–70.
- Leung, A. K. C., Robson, W. L. M.:** Natal teeth: a review. *J. Natl. Med. Assoc.*, roč. 98, 2006, č. 2, s. 226–228.
- Massler, M., Savara, B. S.:** Natal and neonatal teeth: a review of 24 cases reported in literature. *J. Pediatr.*, roč. 36, 1950, s. 349–359.
- Merglová, V., Kilian, J.:** Kongenitální zuby. *Čes. Stomatol.*, roč. 83, 1984, č. 1, s. 195–202.
- Merglová, V., Ivančáková, R.:** Zubní kaz a jeho prevence v časném dětském věku. Praha, nakl. Havlíček Brain team, 2009, 111 s. ISBN: 978-80-87109-16-8.
- Motoyama, L. C. J., Lopes, L. D., Watanabe, I. S.:** Natal teeth in cleft lip and palate patients: A scanning electron microscopy study. *Braz. Dent. J.*, roč. 7, 1996, č. 2, s. 115–119.
- Nandikonda, S., Jairamdas, N. D. K.:** Natal teeth with cleft palate: A case report. *Int. J. Contemp. Dent.*, roč. 1, 2010, č. 3, s. 124–126.
- Navas, R. M. A., Mendoza, M. G. M.:** Congenital eruption cyst. *Pediatr. Dermatol.*, roč. 27, 2010, č. 6, s. 671–672.
- Nedley, M. P., Stanley, R. T., Cohen, D. M.:** Extraction of natal and neonatal teeth can leave odontogenic remnants. *Pediatr. Dent.*, roč. 17, 1995, č. 7, s. 457.
- Ooshima, T., Mihara, J., Saito, T., Sobue, S.:** Eruption of tooth-like structure following the exfoliation of natal tooth: report of case. *ASDC J. Dent. Child.*, roč. 53, 1986, č. 4, s. 275–278.
- Padmanabhan, M. Y., Pandey, R. K., Aparna, R., Radhakrishnan, V.:** Neonatal sublingual traumatic ulceration – case report & review of the literature. *Dental Traumatol.*, roč. 26, 2010, s. 490–495.
- Rao, R. S., Mathad, S. V.:** Natal teeth: case report and review of literature. *J. Oral Maxillofac. Pathol.*, roč. 13, 2009, č. 1, s. 41–46.
- Ruschel, H. C., Spiguel, M. H., Piccinini, D. D., Ferreira, S. H., Feldens, E. G.:** Natal primary molar: clinical and histological aspects. *J. Oral Sci.*, roč. 52, 2010, č. 2, s. 313–317.
- Southam, J. C.:** Retained dentine papillae in the newborn. A clinical and histopathological study. *Brit. Dent. J.*, roč. 125, 1968, č. 12, s. 34–38.
- Štamfelj, I., Jan, J., Cvetko, E., Gašperšič, D.:** Size, ultrastructure, and microhardness of natal teeth with agenesis of permanent successors. *Ann. Anat.*, roč. 192, 2010, s. 220–226.
- Tsubone, H., Onishi, T., Hayashibara, T., Sobue, S., Ooshima, T.:** Clinicopathological aspects of a residual tooth: a case report. *J. Oral Pathol. Med.*, roč. 31, 2002, č. 4, s. 239–241.

Podpořeno projektem institucionálního výzkumu MZČR – FNPl, 00669806.

**Doc. MUDr. Vlasta Merglová, CSc.**  
Stomatologická klinika LF UK a FN  
Alej Svobody 80  
304 60 Plzeň  
e-mail: merglovav@fnplzen.cz

ČESKÁ  
STOMATOLOGIE  
ročník 117,  
2017, 4,  
s. 85–89