

# Leukoplakia slizníc ústnej dutiny

(Prehľadový článok)

## Leukoplakia of Oral Mucosa

(Review)

PRAKTICKÉ  
ZUBNÍ  
LÉKARSTVÍ,  
ročník 65,  
2017, 2,  
s. 19-25

Riznič M., Konečná A., Ďurovič E.

SKZL – Regionálna komora zubných lekárov, výbor pre vzdelávanie, Košice

### SÚHRN

**Obsah oznámenia:** Autori v odbornej práci predkladajú najpotrebnejšie poznatky pre diagnostiku leukoplakií a erytroplakií, ako prekancerózných stavov dutiny ústnej. Autori opisujú ich definíciu a charakteristiky a konštatujú, že tieto stavy sú zaradované aj medzi biele plochy ústnych slizníc. V rámci toho článok predkladá prehľady o výskyte leukoplakií a erytroplakií.

Klinický obraz, príčinné súvislosti tvorby, subjektívne ťažkosti pacientov, prehľad najpotrebnejších diagnostických metód a odporúčania pre prax a diferenciálnu diagnostiku, sú v článku podrobne zdokumentované a popísané. Záverom autori upozorňujú lekárov v praxi, aby poruchám rohovatenia na ústnych slizniciach venovali patričnú pozornosť

**Kľúčové slová:** leukoplakia – erytroplakia – biele plochy slizníc

### SUMMARY

**Background:** The authors presented the professional work of the most necessary knowledge to diagnose leukoplakia and erythroplakia as precancerous conditions of the oral cavity. The authors describe their definition and characteristics, and note that these conditions are rated among the white lesions of oral mucosa. Part of this article presents an overview of the occurrence of leukoplakia and erythroplakia. Clinical picture, process of creation, subjective complaints of patients, an overview of the most needed diagnostic methods and recommendations for practice and differential diagnosis are documented and described in detail in the article. The authors warn doctors in practice to pay attention to a keratinization disorder of the oral mucosa.

**Keywords:** leukoplakia – erythroplakia – white surface lesions

Prakt. zub. lék., roč. 65, 2017, č. 2, s. 19-25

### DEFINÍCIA A CHARAKTERISTIKA

Leukoplakiu (ďalej len lpl.) definujeme ako bielu plochu na ústnych slizniciach, ktorá sa nedá zotrieť, dosahuje v priemere aspoň päť milimetrov a je vyvolaná zhrubnutím a hyperkeratózou sliznice. Okrem toho sa nedá zaradiť do žiadneho iného opísateľného klinického obrazu. Experti WHO od roku 1984 odporúčajú z bielych plôch vyňať leukoplakie a erytroplakie a radiť ich medzi prekancerózne stavy. Z hľadiska etiologického medzi leukoplakie zaraďujeme:

- Lpl. neznámeho pôvodu, tzv. idiopatické alebo kryptogenné.
- Lpl., ktoré vznikajú ako následok fajčenia.
- Lpl., ktoré vznikajú ako následok mechanického, tepelného, chemického, fyzikálneho a vzácne galvanického dráždenia.
- Lpl. ako následok dlhodobého zápalu vyvolaného *Candida albicans*, ako kandidová lpl.
- Lpl. ako následok anemických a imunodeficientných stavov [8, 9].

Sú lpl., ktoré sa klinicky najčastejšie prejavujú bielu plochu a tvoria sa z porúch rohovatenia kry-

**Tab. 1** Prevalencia erytroplakie oris v ostatných troch rokoch

Rok, autor	Země	Počet	N	%
2016 Tortorici et al.	Taliansko	1495	13–35	0,1 %
2016 Ferreira et al.	Brazil	1385	45–60	0,3 %
2015 Kumar et al.	India	1241	nad 18	0,24 %
2014 Kumar Srivastava V.	India	872	do 18	0,3 %
2014 Al-Attas et al.	Saudská Arábia	599	nad 18	0,7 %
2013 Patil et al.	India	India	India	8,2 %

V tomto stručnom prehľade malé súbory zohľadňujú nálezy histologických vyšetrení.

cieho epitelu. Tieto stavy sú charakteristické týmito zvláštnosťami:

- porucha rohovania pevne prilieha ku povrchu sliznice,
- má dlhé trvanie, čo zistíme z anamnestických údajov a z opakovaných kontrolných vyšetrení,
- postupne sa mení, čo do rozsahu, veľkosti, plošného šírenia, hustotou bielej plochy, farebnými zmenami a zmenou subjektívnych ťažkostí,
- z hľadiska histologického obrazu experti odporúčajú rešpektovať nálezy výraznej hyperkeratózy, parakeratózy, akantózy a odporúčajú plne rešpektovať bunkovú dyspláziu.

Podľa týchto kritérií sa v súčasnosti konajú aj epidemiologické štúdie, na základe ktorých sa výskyt lpl. pohybuje od 0,1 do 10,6 % vo svetovom meradle. Ich najväčší výskyt je v krajinách Ázie. Tieto údaje boli platné do konca dvadsiateho storočia. V súčasnosti, kedy pravidelné hodnotenie orálneho zdravia členské štáty WHO pojali do svojich národných programov, sa spracúvajú novšie údaje na základe výsledkov z hromadných vyšetrení pacientov [2, 7, 13, 18, 27].

Prevalenciu erytroplakie oris v ostatných troch rokoch ukazuje tab. 1.

Vyhodnotenia orálneho zdravia poukazujú na to, že najvyšší výskyt leukoplakií a erytroplakií je pozorovaný v krajinách Ázie a v starších vekových skupinách.

### KLINICKÝ OBRAZ

V súčasnosti, na základe dlhodobých štúdií rozoznávame tieto klinické formy porúch keratinizácie, ako prekancerózných stavov:

- preleukoplakiu,
- lpl. homogennú (lpl. simplex),
- lpl. škvritú (nehomogennú),
- erytroplakiu (lpl. erózná, lpl. nodulárna, lpl. verukózná).

V týchto klinických formách sú zohľadnené aj ich možné prechody z jednej formy do druhej, pri transformácii do karcinómov [1, 3, 23].

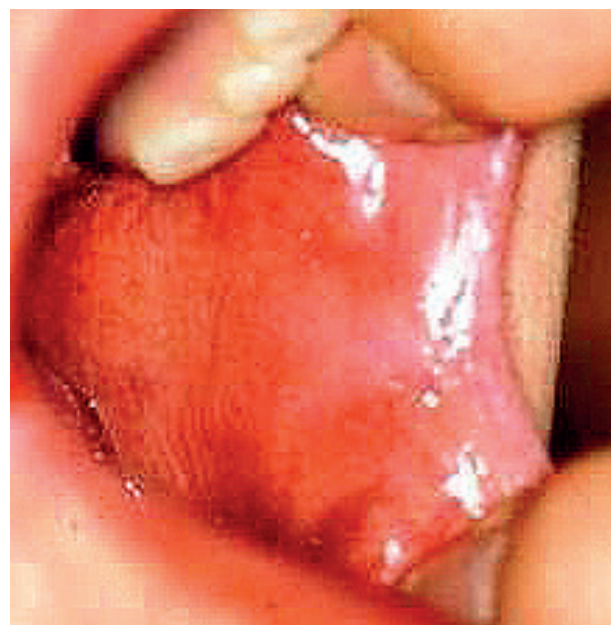### PRELEUKOPLAKIA

Je to mierna reakcia ústnej sliznice, ktorá sa môže prejavíť ako šedá alebo sivá, nie kompletne biela plocha s ľahkým laterálnym vzorom a s nezreteľnými okrajmi, ktoré sa miešajú a strácajú vo farbe príľahlej normálnej sliznice. Väčšinou je lokalizovaná na sliznici dolnej pery a u silných fajčiarov v ústnych kútikoch [5, 12].

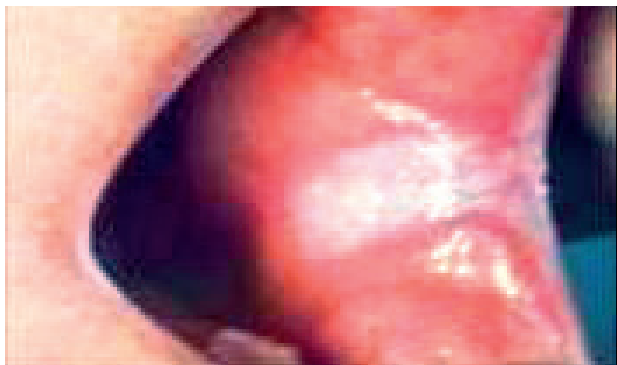Nevyvoláva žiadne ťažkosti a väčšina pacientov o tomto stave ani nevie. Objavuje sa obyčajne náhodne a po vysadení predpokladanej príčiny mizne vo farbe normálnej zdravej sliznice (obr. 1).

### HOMOGENNÁ LEUKOPLAKIA

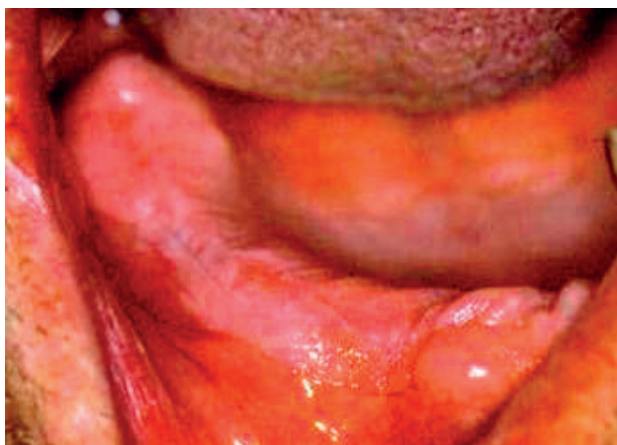Predstavuje súrodý rohovejúci plát. Hyperkeratóza na sliznici nie je prerušovaná úsekmi zdravej slizni-



**Obr. 1** Preleukoplakia bukálnej sliznice. Sliznica je jemne mliečne zakalená a belavá farba sa postupne stráca vo farbe normálnej sliznice (Ďurovič)



**Obr. 2** Homogenná leukoplakia na ľavej bukálnej sliznici. Leukoplakický plát začína v ústnom kútiku, veľarovite sa rozširuje distálne a končí na hranici anteriórnej plochy bukálnej sliznice (Đurovič)

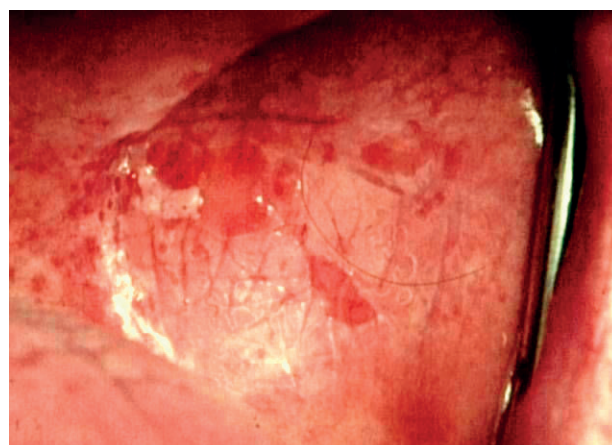

**Obr. 3** Homogenná leukoplakia na pravom alveolárnom hrebenei v rozsahu od prvého premolára až po tretí molár. Ide o následok uvoľnenej fixnej náhrady a jej mechanického dráždenia (Đurovič)

давковým výrastkom hyperkeratoticky zmeneného tkaniva. Túto lpl. klinicky často označujeme termínom lpl. verucosa. Tieto útvary však v tomto type nemajú nadobudnúť takú veľkosť, že by dochádzalo v brázdach k tvorbe väčších priestorov alebo vredov.

### ŠKVRNITÁ LEUKOPLAKIA

Ide o stav, kedy úseky hyperkeratoticky zmeneného tkaniva sú striedané eróziami alebo vredmi. Sem zaraďujeme aj stavy, kde sú ulcerácie medzi verrucami. Inou lokalizáciou fajčiarskych zmien môže byť dolná pera. Tu možno pozorovať stav preleukoplakie na sliznici, kombinovane s olupovaním sa pery. Tieto stavy môžu byť mierne zafarbené do žltá alebo žltá-hneda (obr. 4-6) [20].



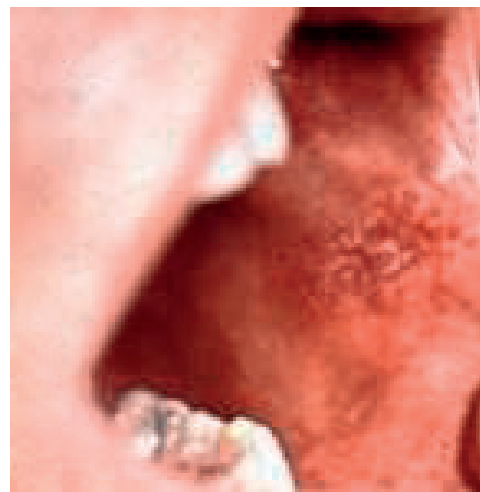
**Obr. 4** Škvrnitá leukoplakia na ľavej bukálnej sliznici. Hyperkeratotické úseky sa v malých políčkach odlupujú a zanechávajú povrchové erózie červenej farby (Đurovič)

ce. Biela plocha je v jednej úrovni na sliznici a ne tvorí bradavkové výrastky.

Homogénna lpl. sa môže vyskytovať iba na podklade samotnej hyperkeratózy, ktorú môžeme vidieť a hmatať, bez belavého zafarbenia. Často sa pridružuje zafarbenie postihnutej časti sliznice v rozsahu hyperkeratotického úseku.

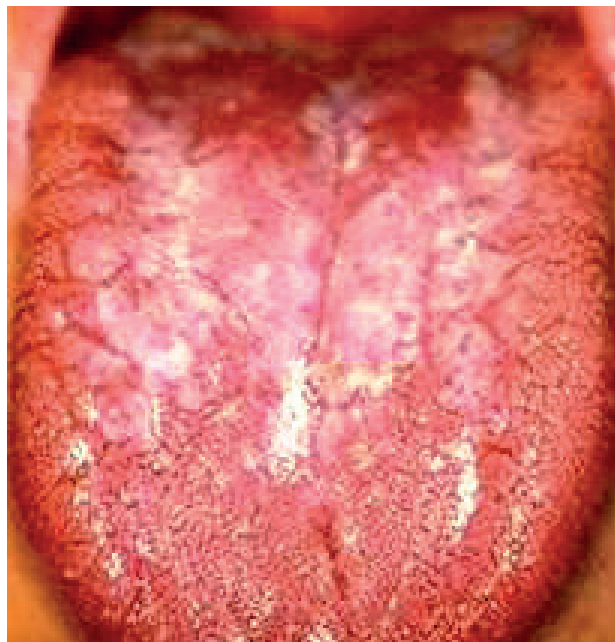Inokedy je lpl. plát okrem svojej rozsiahlosti, celistvosti a kompaktnosti charakterizovaný tým, že je nad úrovňou sliznice alebo vytvára skupinu plátov menších rozmerov a rôzneho počtu, s nepravidelnými okrajmi. Tento typ je predovšetkým bielej farby, ale niekedy môže byť aj sivo-žltej farby (obr. 2, 3) [2, 4, 6].

Ak je lpl. plát rozsiahlejší a plošný, má tendenciu hrubnúť. Následkom nakopenia hyperkeratoticky zmeneného tkaniva v ňom môžeme pozorovať trhliny a ragády rôznym smerom. V prípade, že sa tieto afekcie hromadia, dochádza medzi nimi k bra-

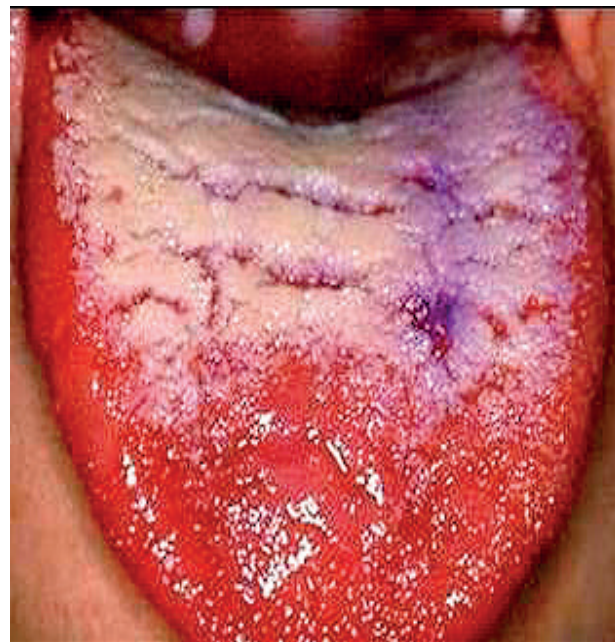

**Obr. 5** Škvrnitá leukoplakia na ľavej bukálnej sliznici. Začína v ústnom kútiku, rozširuje sa distálne, nie je dobre ohraničená a v jej okolí je prítomný zápalový dvorec (Đurovič)

**PRAKTICKÉ  
ZUBNÍ  
LÉKAŘSTVÍ,**  
ročník 65,  
2017, 2,  
s. 19–25



**Obr. 6** Škvrnitá leukoplakia na povrchu jazyka. Olupovanie keratotických plátov je v oblasti koreňa jazyka. V prednej časti tela jazyka je homogenná hyperkeratóza (Ďurovič)



**Obr. 7** Verukózna leukoplakia na povrchu jazyka. Rozsiahly leukoplakický plát je radiálne prerušený prasklinami, čím vznikajú veruky (Ďurovič)

## ERYTROPLAKIA

Definujeme ju ako dobre ohraničenú červenú až ohnivo-červenú škvrnu, ktorá nemôže byť prejavom inej choroby. Lézie erytroplakie majú zamatovo hladký povrch, ale môžu mať aj iné prejavy. Môže sa vyskytovať ako nepravidelná lézia s červeným zrnitým povrchom, v ktorej sú biele alebo žlté bodovité tvary sliznice. Táto forma sa označuje ako granulárna erytroplakia.

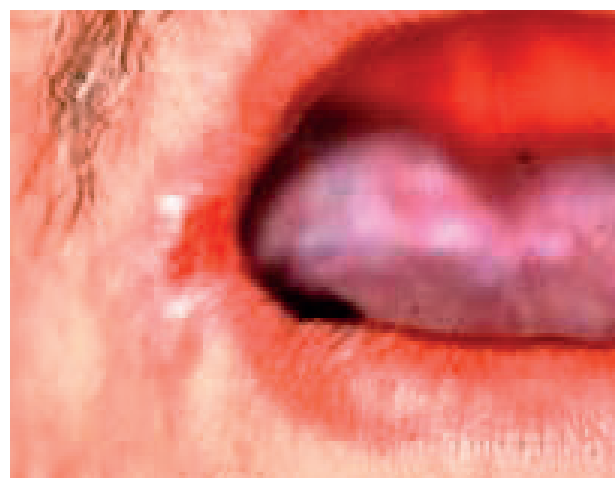Inokedy môže obsahovať malé nepravidelné ložiská lpl., ktoré sú rozptýlené v erytroplakicky zmenenej lézii. Ak je lpl. ložisk viacej, môže prechádzať do škvrnitej lpl. Dôležitým príznakom erytroplakie sú značné epiteliálne atýpie a výrazné zhrubnutie epitelu. Odporúčame delenie erytroplakie podľa Sheara, ktoré sme podrobne opísali v učebnici o chorobách ústnych slizníc [23].

### Klinickú erytroplakiu delíme na:

- homogennú erytroplakiu,
- erytroplakiu, v ktorej sú rozptýlené zhluky leukoplakie,
- granulárnu alebo škvrnitú erytroplakiu.

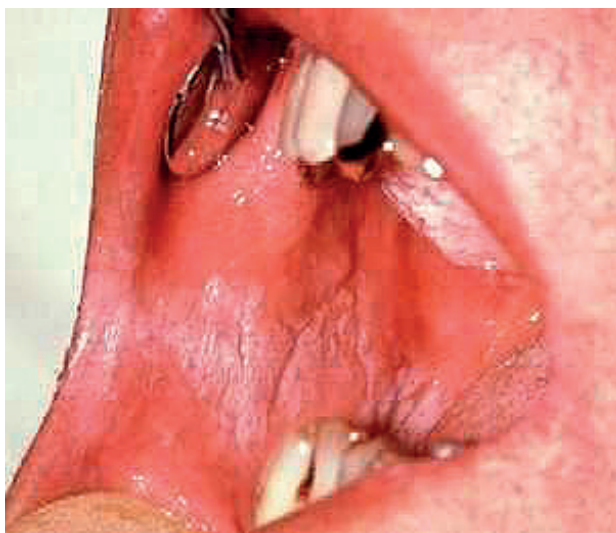### SUBJEKTÍVNE ŤAŽKOSTI PACIENTOV

Subjektívne ťažkosti pacientov sú značne individuálne a najviac závisia na klinickej forme leuko-

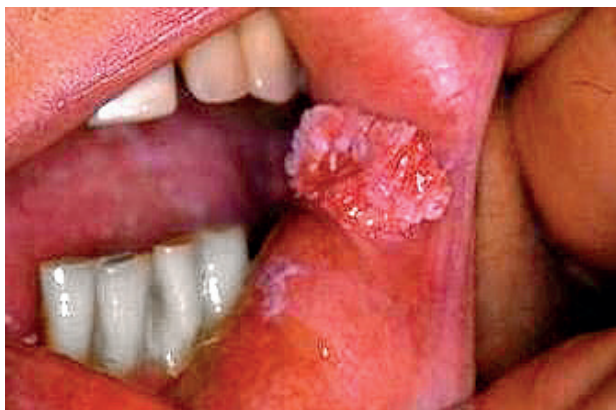

**Obr. 8** Škvrnitá leukoplakia ústneho kútiku, prechádza do erytroplakie (Ďurovič)

plakie a erytroplakie, ako aj na známych príčinách. Okrem toho, prax dokazuje, že ťažkosti ovplyvňujú aj veľkosť a lokalizácia lézie. Preleukoplakie žiadne subjektívne ťažkosti nevyvolávajú. U fajčiarov na krátku dobu môžu vyvolať symptóm olupovania, ktorý však závisí na intenzite fajčenia. Homogenná lpl. na bukálnych slizniciach môže vyvolať pocit cudzieho tela. Na povrchu jazyka a na jeho koreni vyvoláva poruchy chuti. Pachute lpl. nevyvolávajú.



**Obr. 9** Verukózná leukoplakia na bukálnej sliznici v okluzálnej línii (Đurovič)



**Obr. 10** Verukózná leukoplakia v ústnom kútku ( Đurovič)

Subjektívne ťažkosti sú prítomné pri škvrtnej lpl. a erytroplakii. Pacienti udávajú pálenie slizníc pri stravovaní a inom mechanickom dráždení. Fajčiarom nechutí cigareta a často pálenie prechádza do ostrej krátkej bolesti. Štípanie a pálenie je prítomné aj po kyslých jedlách.

Pri verukózných formách sa pocit cudzieho telesa zväčšuje a postupne sa strácajú chuťové vnemy. Tieto formy môžu podliehať aj druhotnej infekcii. Sliznice ústnej dutiny sú často poškodzované žuvaním a okrajmi zubov, výplní a protetickými prácami.

### PRÍČINNÉ SÚVISLOSTI

Ako najstaršie príčiny rohovania krycích buniek sliznice ústnej dutiny poznáme ich sústavné dráž-

denie mechanickými, fyzikálnymi a chemickými prostriedkami. Účinok týchto dráždení je tak silný, že spomalí alebo zastaví výmenu buniek krycieho epitelu sliznice. Výsledok je ten, že zrohovatené krycie bunky sa nedostatočne odlupujú, hromadia sa alebo z neznámych príčin od začiatku rohovatejú a neodlupujú sa. Vedúcimi príčinami lpl. sú fajčenie, pitie alkoholu, ich pomalé pôsobenie alebo ich kombinácia. K tejto súhre príčin sa pridružuje aj žuvanie tabaku, čo účinne zastupuje mechanické dráždenie. Klinická prax dokazuje, že najhoršou kombináciou sú splodiny horenia a leptacie účinky tvrdého alkoholu [11, 18, 21, 22].

Ďalšou známou príčinou lpl. a erytroplakii v Indii a v krajinách Ázie je žuvanie betelového listia, ktoré má špeciálnu prípravu a jeho účinok sa stáva zlozvykom v širokých vrstvách obyvateľstva. V krajinách Ázie erytroplakie vyvolávajú popáleniny ústnej sliznice domácou výrobou fajok. Z minulosti vieme, že k takýmto silným popáleninám tvrdého podnebia dochádza od fajčenia cigariet horiacim koncom do úst, čo je zlozvykom u domorodých indiánov v Karibskej oblasti.

Princíp galvanického dráždenia rohovania epitelálnych buniek je na silnom ústupe, nakoľko súčasné stomatologické umelé hmoty netvoria akčné potenciály, ktorých katabolity by zasahovali do rohovania buniek.

Chronické anemické syndrómy pravdepodobne brzdia okysličovanie procesu výmeny buniek krycieho epitelu a dochádza k hromadeniu zrohovatených buniek, k tvorbe homogénnej lpl. a hrubnutiu sliznice.

Sledovanie príčinných súvislostí ukázalo, že imunodeficientné infekčné ochorenia vírusového pôvodu vyvolávajú lpl. podobné poruchy rohovania buniek krycieho epitelu v ústnej dutine, ktorých reprezentantom je vlasová leukoplakia. Táto lézia nemá malígnu náboj a určuje vlastne prítomnosť infekčného agens. Vytvára sa na jazyku a objavuje sa po infekcii retrovírusom HIV. Inokedy signalizuje postup infekcie a nástup klinickej manifestácie AIDS. Pokles imunity sa však prejaví aj po prekonaní infekčnej mononukleózy, kedy pozorujeme intenzívne začervenanie tvrdého podnebia, ktoré je podobné erytroplakii.

Chronické stavy orálnych kandidóz, ktorých následok je chronický povrchový zápal sliznice, môžu vyvolať poruchy rohovania a tvorbu kandidových lpl. V tomto smere aplikovaný výskum v orálnej medicíne pokračuje. Z posledných poznatkov výskumov sa hovorí najmä o vzťahu vírusov HPV k nádorovým ochoreniam a poruchám rohovania buniek.

**PRAKTICKÉ  
ZUBNÍ  
LÉKAŘSTVÍ,**  
ročník 65,  
2017, 2,  
s. 19-25

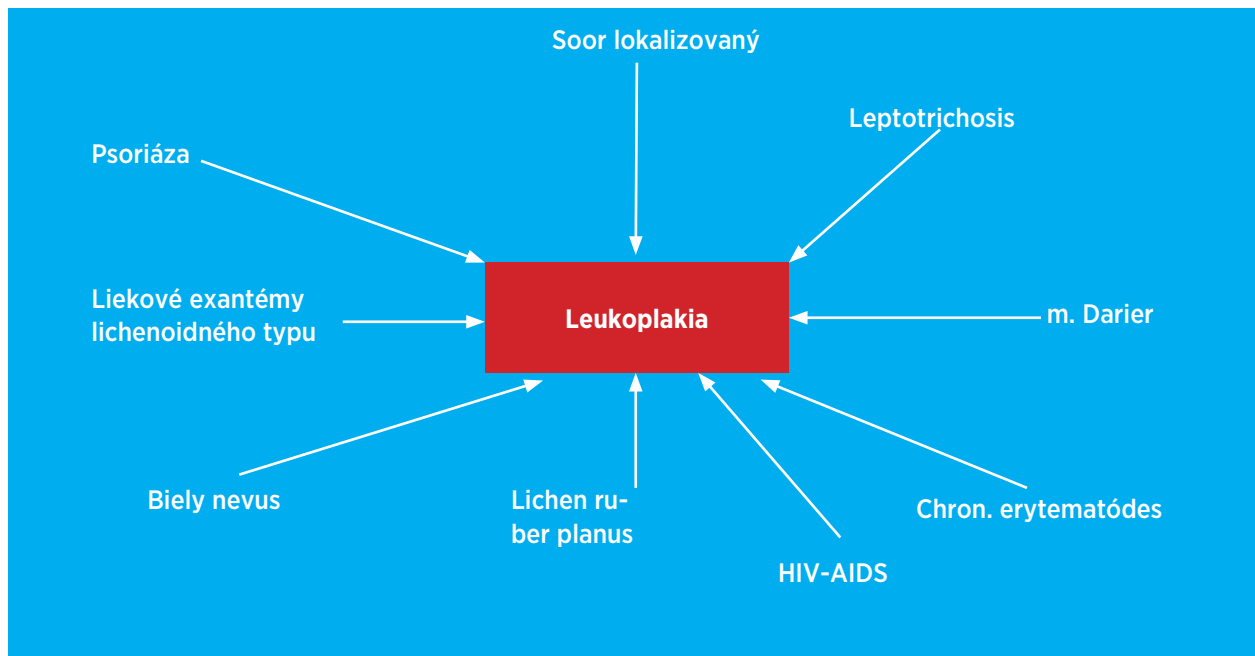


Schéma 1 Diferenciálna diagnostika leukoplakii podľa Škacha

## DIAGNOSTIKA A DIFERENCIÁLNA DIAGNOSTIKA

Diagnostika lpl. a erytroplakie nerobí v praxi ťažkosti. Dôležitá je včasná a správna klinická diagnostika, ktorá vyžaduje dobré teoretické znalosti vyšetrojúceho a podrobnú anamnézu. Pri získavaní anamnestických údajov je potrebné získať dôveru pacientov. Z pomocných vyšetrovacích metód sa osvedčila aplikácia keratinizačnej cytologie. Je to orientačná a neinvazívna metóda a odporúča sa, aby ju vykonávali patológovia [19].

Najspoľahlivejšia metóda je histologické vyšetrenie. V súčasnosti sa odporúča po správnej klinickej diagnostike u indikovaných stavov vykonať terapeutickú histológiu. Je to chirurgický zákrok, ktorým eliminujeme chorobne zmenený úsek sliznice dutiny ústnej. Sú aj iné pomocné vyšetrovacie metódy, ktoré sa však v bežnej praxi požívajú málo.

Nezastupiteľné miesto v správnej diagnostike má aj diferenciálna diagnostika. Ako praktickú pomôcku odporúčame schému návodu diferenciálnej diagnostiky podľa Škacha, ktorú sme doplnili o HIV-AIDS (schéma 1).

## ZÁVER

Leukoplakie sú v strednom a staršom veku najčastejšími poruchami rohovania krycieho epitelu

ústnych slizníc a prekancerózných stavov. V rámci boja proti novotvarom je potrebné im venovať podrobnú a opakovanú pozornosť. Je potrebné po ich diagnostike včas započat konzervačnú alebo chirurgickú terapiu. Chirurgickú metódu je potrebné bez odkladu aplikovať u erytroplakií.

## LITERATÚRA

1. Abidullah, M., Raghunath, V., Karpe, T., Akifuddin, S., Imran, S., Dhurjati, V. N., Aleem, M. A., Khatoun, F.: Clinicopathologic correlation of white, non scrapable oral mucosal surface lesions: a study of 100 cases. J. Clin. Diagn. Res., roč. 10, 2016, č. 2, s. ZC38–41.
2. Al-Attas, S. A., Ibrahim, S. S., Amer, H. A., Darwish, Zel-S., Hassan, M. H.: Prevalence of potentially malignant oral mucosal lesions among tobacco users in Jeddah, Saudi Arabia. Asian Pac. J. Cancer Prev., roč. 15, 2014, č. 2, s. 757–762.
3. Aljabab, M. A., Aljabab, A. A., Patil, S. R.: Evaluation of oral changes among tobacco users of Aljouf Province, Saudi Arabia. J. Clin. Diagn. Res., roč. 9, 2015, č. 5, s. ZC58–61.
4. Ďurovič, E., Minčík, J.: Ochorenia jazyka. Košice, R-UPJŠ, 1991.
5. Ďurovič, E., Vodrážka, J., Ďurovičová, J., Vincze, K.: Choroby slizníc ústnej dutiny. Prešov, Vydavateľstvo Michala Vaška, 2009.
6. Ďurovič, E., Vodrážka, J., Timková, S.: Klinický obraz bielych plôch a predrakovinných stavov ústnej dutiny. Bratislava, Herba, 2015.
7. Ferreira, A. M., de Souza Lucena, E. E., de Oliveira, T. C., da Silveira, É., de Oliveira, P. T., de Lima, K. C.: Prevalence and factors associated with oral potentially malignant disorders in Brazil's rural workers. Oral Dis., roč. 22, 2016, č. 6, s. 536–542.
8. Greenspan, J. S., Greenspan, D., Webster-Cyriaque, J.: Hairy

- leukoplakia; lessons learned: 30-plus years. *Oral Dis.*, roč. 22, 2016, Suppl. 1, s. 120–127.
9. **Gupta, S., Gupta, S.:** Role of human papillomavirus in oral squamous cell carcinoma and oral potentially malignant disorders: A review of the literature. *Indian J. Dent.*, roč. 6, 2015, č. 2, s. 91–98.
  10. **Hassona, Y., Scully, C., Almangush, A., Baqain, Z., Sawair, F.:** Oral potentially malignant disorders among dental patients: a pilot study in Jordan. *Asian Pac. J. Cancer Prev.*, roč. 15, 2014, č. 23, s. 10427–10431.
  11. **Hongal, B. P., Kulkarni, V. V., Deshmukh, R. S., Joshi, P. S., Karande, P. P., Shroff, A. S.:** Prevalence of fungal hyphae in potentially malignant lesions and conditions-does its occurrence play a role in epithelial dysplasia? *J. Oral Maxillofac. Pathol.*, roč. 19, 2015, č. 1, s. 10–17.
  12. **Jenča, A., Ďurovič, E., Javorka, V., Vodrážka, J.:** Atlas chorôb ústnej dutiny a orofacialnej oblasti. Prešov, Vydavateľstvo Michala Vaška, 2007.
  13. **Kaswan, S., Patil, S., Maheshwari, S., Wadhawan, R.:** Prevalence of oral lesions in kidney transplant patients: A single center experience. *Saudi J. Kidney Dis. Transpl.*, roč. 26, 2015, č. 4, s. 678–683.
  14. **Katsanos, K. H., Roda, G., Brygo, A., Delaporte, E., Colombel, J. F.:** Oral cancer and oral precancerous lesions in inflammatory bowel diseases: A systematic review. *J. Crohns Colitis*, roč. 9, 2015, č. 11, s. 1043–1052.
  15. **Khammissa, R. A., Fourie, J., Chandran, R., Lemmer, J., Feller, L.:** Epstein-Barr virus and its association with oral hairy leukoplakia: A short review. *Int. J. Dent.*, 2016, 4, 941783.
  16. **Khan, S. U., O'Connor, T. E., Keogh, I. J.:** A series of oral lesions presenting to an otolaryngology department. *Ir. Med. J.*, roč. 108, 2015, č. 6, s. 177–179.
  17. **Kumar, S., Debnath, N., Ismail, M. B., Kumar, A., Kumar, A., Badiyani, B. K., Dubey, P. K., Sukhtankar, L.V.:** Prevalence and risk factors for oral potentially malignant disorders in indian population. *Adv. Prev. Med.*, roč. 20, 2015, 8519.
  18. **Kumar Srivastava, V.:** To study the prevalence of premalignancies in teenagers having betel, gutkha, khaini, tobacco chewing, beedi and ganja smoking habit and their association with social class and education status. *Int. J. Clin. Pediatr. Dent.*, roč. 7, 2014, č. 2, s. 86–92.
  19. **Lodi, G., Franchini, R., Warnakulasuriya, S., Varoni, E. M., Sardella, A., Kerr, A. R., Carrassi, A., MacDonald, L. C., Worthington, H. V.:** Interventions for treating oral leukoplakia to prevent oral cancer. *Cochrane Database Syst Rev.*, 29, 2016, 7:CD001829.
  20. **Munde, A., Karle, R.:** Proliferative verrucous leukoplakia: An update. *J. Cancer Res. Ther.*, roč. 12, 2016, č. 2, s. 469–473.
  21. **Reddy, S. S., Prashanth, R., Yashodha Devi, B. K., Chugh, N., Kaur, A., Thomas, N.:** Prevalence of oral mucosal lesions among chewing tobacco users: A cross-sectional study. *Indian J. Dent. Res.*, roč. 26, 2015, č. 5, s. 537–541.
  22. **Samatha, Y., Sankar, A. J., Ganapathy, K. S., Srinivas, K., Ankineedu, D., Choudary, A. L.:** Clinicopathologic evaluation of lesions associated with tobacco usage. *J. Contemp. Dent. Pract.*, roč. 15, 2014, č. 4, s. 466–472.
  23. **Slezák, R., Dřízhal, I.:** Atlas chorob ústní sliznice. Praha, Quintessens, 2004.
  24. **Tortorici, S., Corrao, S., Natoli, G., Difalco, P.:** Prevalence and distribution of oral mucosal non-malignant lesions in the western sicilian population. *Minerva Stomatol.*, roč. 65, 2016, č. 4, s. 191–206.

**PRAKTICKÉ  
ZUBNÍ  
LÉKÁŘSTVÍ,**  
ročník 65,  
2017, 2,  
s. 19–25

**Doc. MUDr. Eugen Ďurovič, Dr.Sc.**

Hlinkova 12  
040 01 Košice  
Slovenská republika  
e-mail: durovic.eugen@gmail.com