

Význam registrace centrálního vztahu čelistí u pacientů s celkovou snímací náhradou

(Praktické sdělení)

Importance of Centric Relation Registration by the Patients with Complete Dentures

(Practical Report)

Voborná I., Foltasová L., Francová K., Harvan L.

Klinika zubního lékařství LF UP a FN, Olomouc

SOUHRN

Úvod a cíl: Přesná registrace centrálního vztahu čelistí u bezzubého pacienta je jedním z nosných pilířů stability a retence snímacích náhrad. Tato registrace je možná konvenčním způsobem, a to za pomoci skusových šablon metodou podle Walkhofa nebo její modifikací, či metodou instrumentální – metoda šípového hrotu.

Cílem našeho sdělení je porovnání metody konvenční s metodou instrumentální a statistické vyjádření přesnosti jednotlivých metod.

Metodika: Byl sestaven soubor 267 pacientů s horní, dolní a nebo oběma totálními snímacími náhradami. Pacienti byli vyšetřeni klinicky a byl zhotoven panoramatický snímek (ortopantomogram). Z daného souboru byla u 201 pacientů (75,3 %) indikována horní i dolní totální snímací náhrada, jednalo se tedy o bezzubou horní i dolní čelist. Soubor pacientů byl rozdělen do dvou skupin. Do první skupiny byli zařazeni pacienti, kterým byly zhotoveny náhrady konvenčním způsobem, a do druhé skupiny pacienti, kterým byly zhotoveny náhrady za pomoci registrace centrálního vztahu čelistí metodou šípového hrotu a registrace sklonu kloubní dráhy za použití Gerberova obličejového oblouku.

Výsledky: Výzkum byl statisticky vyhodnocen a bylo prokázáno, že přesnější je registrace centrálního vztahu čelistí metodou šípového hrotu.

Závěr: Z našeho zkoumání je tedy patrné, že při zhotovení horní a dolní totální snímací náhrady je doporučena registrace centrálního vztahu čelistí pomocí metody instrumentální.

Klíčové slova: *metoda šípového hrotu – centrální vztah čelistí – Gerberův obličejový oblouk*

SUMMARY

Introduction and aims: Exact registration of the centric relation by the edentulous patient is one of the main pillars of dentures stability and retention. This registration is possible using the conventional method with the occlusal rims according to Walkhof, or modification of it, or instrumental method - a gothic arch tracing. The aim of this paper is to compare conventional with the instrumental method and statistical accuracy of them.

Methods: It was set the file of 267 patients with upper or lower complete denture. The patients were examined clinically and the panoramic X-ray (orthopantomogram) was done. By 201 patients (75.3%) from our file was indicated upper and lower complete denture, both jaws were edentulous. Patients from our file were divided into two groups. The first group includes the patients where the registration was done using the conventional method, and the second group of patients where the registration was done by using the gothic arch method and Gerber's facebow registration.

Results: The results of the examination were evaluated statistically and it was shown that registration of centric relation is more accurate using the gothic arch method.

Conclusion: From our investigation it is apparent that during the procedure of upper and lower complete denture is recommended to set the centric relation registration using instrumental methods.

KEYWORDS: *gothic arch – centric relation – Gerber face bow*

ČESKÁ
STOMATOLOGIE
ročník 116,
2016, 2,
s. 40-46

Čes. Stomat., roč. 116, 2016, č. 2, s. 40-46

ÚVOD

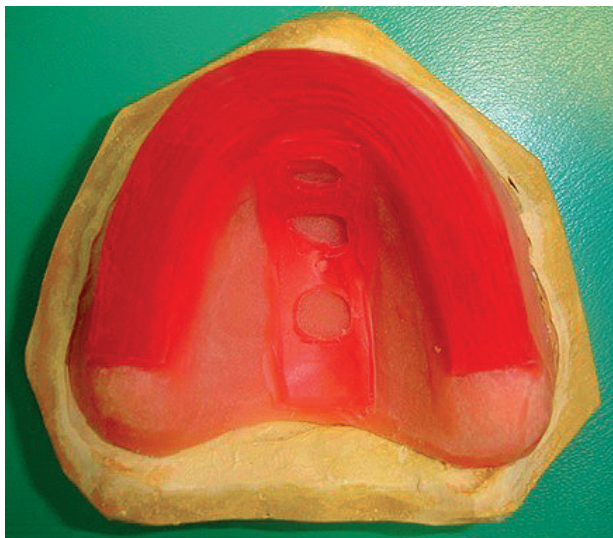
Centrální vztah čelistí – centric relation (CR) je vztah, jehož registrace má významné postavení v procesu zhotovení protetických náhrad. V české i světové literatuře má mnoho synonym: retrudovaná poloha mandibuly, terminální kyvná poloha (terminal hinge position) nebo vazová poloha (ligamentous position). Vzhledem k jeho ústřednímu postavení v mnoha odvětvích stomatologie je nutné pro zubního lékaře tento vztah dobře znát a být schopen ho správně registrovat. K tomu je nutná orientace lékaře v gnatologických registračních pomůckách a erudovaný zubní technik s adekvátním vybavením zubní laboratoře. Při zhotovování náhrad je třeba základní vzájemný vztah obou čelistí dodržet a zachovat.

Správnou funkci celého žvýkacího aparátu u přirozeného intaktního chrupu určuje interkuspídace zubů. Již pouhé konzervační ošetření jednotlivých zubů výplněmi však může tento stav změnit. Kloubní faktor určující požadované neměnné a funkčně významné postavení mandibuly vůči maxile, kterým je právě centrální vztah čelistí, je daleko stálejší a méně podléhá vlivům spojeným s běžným životem člověka [3, 7]. Interkuspidační poloha čelistí se může měnit během života vlivem erupce zubů, výměnou dentice, funkčním opotřebením, ortodontickou léčbou, ztrátou jednoho nebo více zubů, posunem a sklonem zubů do mezer i působením různých typů nevhodně zhotovených náhrad. Svaly se mohou přizpůsobit nově vzniklým poměrům; tedy odchylka od původního stavu nemusí být při pohybech dolní čelisti vůbec zjevná. Pro možnost častého zevního ovlivnění dentálních faktorů je nutno v gnatologii a současném protetickém zubním lékařství využít jako základu takový vztah čelistí, kde by byla mandibula v původní, zuby a svaly neovlivněné, časově konstantní, opakovaně reprodukovatelné fyziologické poloze. Tato poloha je pak výchozí pro rekonstrukci okluze a umožňuje ošetřujícímu lékaři realizovat stanovený plán ošetření. Tento mezičelistní vztah musí být opakovaně registrovatelný se stejnou přesností u ozubených i bezzubých čelistí. Za takový je považován centrální vztah čelistí [2, 3, 5, 9, 10], kdy přirozený vztah mandibuly a maxily je

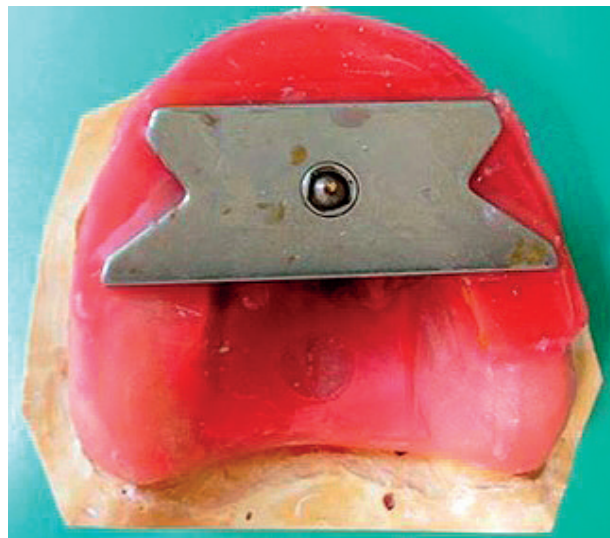
vlastní každému jedinci a je daný anatomíí kloubu, je vrozený, a tedy se nemění u pacienta ve stavu plné ozubenosti či bezzubosti. Ošetřující lékař daný vztah tedy neurčuje, ale pouze registruje.

Centrální okluze by vždy měla být v souladu s centrálním vztahem čelistí. Léčebný plán realizuje zubní lékař se zubním technikem po přesné montáži modelů v individuálně programovatelném artikulátoru [3, 7]. Centrální vztah čelistí můžeme anatomicky definovat jako vztah mandibuly k maxile, ve kterém jsou kloubní hlavičky centrovány ve svých jamkách v nejkraniálnější a nejventrálnejší fyziologicky dosažitelné poloze [1, 7]. V praxi by bylo obtížné bez rentgenologického vyšetření temporomandibulárního kloubu určit, kdy je této vycentrované polohy dosaženo. Užíváme proto častěji definice klinické, podle níž je centrální vztah čelistí vztahem mezi mandibulou a maxilou, kdy mandibula je v dorzálním postavení, ze kterého lze při vzpřímené poloze těla a hlavy provádět bez obtíží laterotruze [3]. Z hlediska kinetiky je centrální vztah čelistí definován jako specifický vztah středů rotace vertikálních a horizontálních kývavých pohybů mandibuly. V každé kloubní hlavičce je totiž střed vertikálního kyvného pohybu (addukce a abdukce). Spojíme-li středy obou hlaviček pomyslnou spojnicí, dostaneme interkondylární osu, která je osou svislého kývání mandibuly [7]. Na této ose vertikálního pohybu se nachází taktéž osa horizontálního pohybu mandibuly – laterotruze. Jestliže se osy vertikálního a horizontálního pohybu shodují, mandibula je vůči maxile v centrálním vztahu čelistí. Případná abdukce mandibuly nesmí překročit rozsah terminálního kyvného pohybu, z čehož vyplývá, že při pořizování záznamu centrálního vztahu čelistí musí být předem stanovena fyziologická výška skusu [3, 7]. Mandibula je při centrálním vztahu čelistí v retrudované poloze, někdy označované jako „terminální kyvná poloha“. Pojem „terminální“ v dané situaci znamená, že poloha je konečnou a nejdorzálnější fyziologicky dosažitelnou polohou. Pomyslná spojnice středů kloubních hlaviček, kolem kterých vykonává mandibula v retrudované poloze kývavý, tj. otevírací a zavírací pohyb, udává polohu tzv. terminální kyvné osy (terminal hinge axis) [3, 7]. Kolem terminální kyvné osy provádí mandibula čistě rotační kývavý

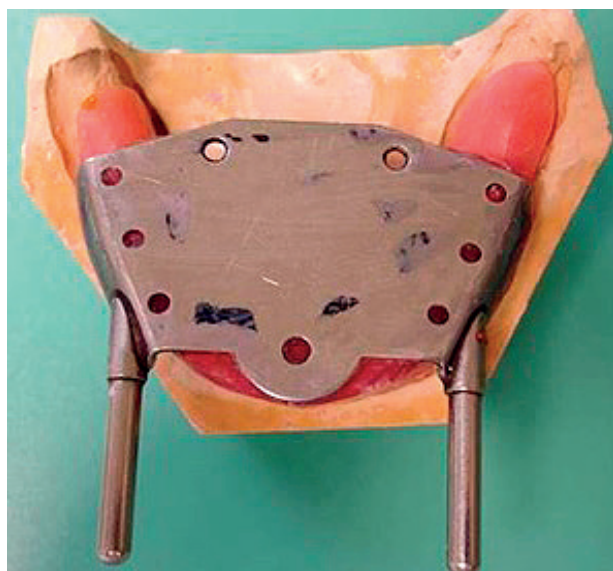
ČESKÁ
STOMATOLOGIE
ročník 116,
2016, 2,
s. 40-46




Obr. 1 Modifikovaná metoda dle Walkhoffa



Obr. 2 Upravené skusové šablony



Obr. 3 Upravené skusové šablony




Obr. 4 Upravené skusové šablony v kondylátoru

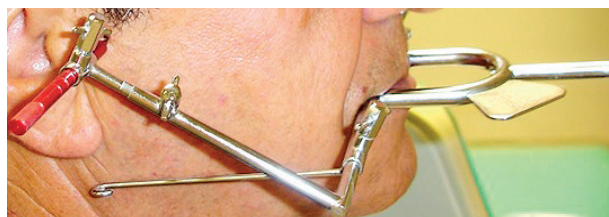pohyb bez doprovodných translací v maximálním rozsahu dvou centimetrů. Pouze terminální pohyb dokážeme dokonale a přesně napodobit v artikulačním přístroji, a to pouze za předpokladu, že vzdálenost modelů od terminální kyvné osy artikulátoru je stejná jako vzdálenost zubních oblouků pacienta od terminální kyvné osy kondylů mandibuly. Proto se při práci s artikulátory klade velký důraz na vyhledání skutečné terminální kyvné osy a určení u pacienta individuální velikosti Bonwillova trojúhelníku [3].

Sledujeme-li vztah zubů mandibuly a maxily v centrálním vztahu čelistí, zjistíme, že u 10 % populace při maximální interkuspidaci zubů dochází


Význam registrace centrálního vztahu čelistí u pacientů s celkovou snímací náhradou



Obr. 5 Lokalizace arbitrálního bodu



Obr. 6 Nasazený obličejový oblouk



Obr. 7 Grafická registrace úhlu podélného sklonu kloubní dráhy na registrační papír s milimetrovým síťovým měřítkem

k centrální okluzi (CO), hovoříme tedy o takzvané bodové okluzi – point centric [7]; zatímco u 90 % populace se zubní oblouky v klidu symetricky celoplošně nedotýkají. Frontální zuby se nedotýkají vůbec, dolní laterální zuby se dotýkají horních antagonistů na svazích jejich hrbolků v poloze zvané retrudovaná kontaktní poloha – retruded contact position (RCP). K maximální interkuspidaci dochází u této skupiny populace ventrálním skluzem z retrudované kontaktní polohy – tzv. hit and slide-slide in centric. Dráha tohoto skluzu se nazývá long centric, je dlouhá 0,3–1 mm, a poskytuje tím určitou volnost pohybu v centrální okluzi bez změny výšky skusu [3, 7, 11]. Z dané problematiky vyplývá, že u pacienta s horní a dolní totální snímací náhradou je výhodné dodržení stavu bodové okluzi – point centric, kdy centrální vztah čelistí je roven centrální okluzi, zvyšuje stabilitu náhrad, a tím i spokojenost pacienta.

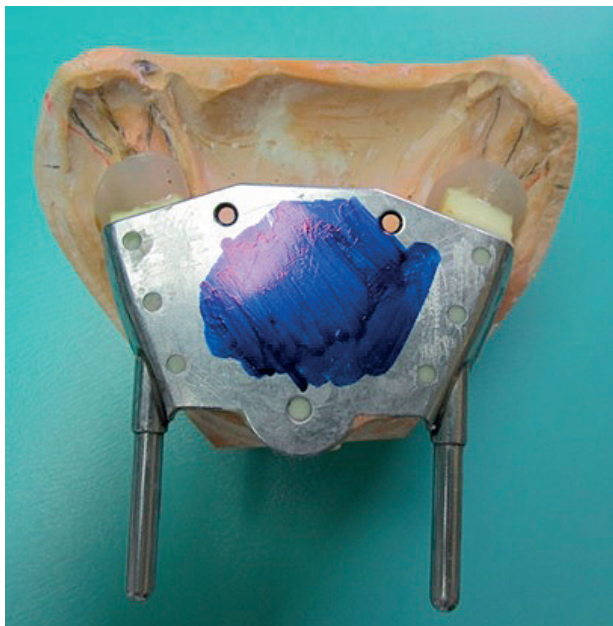
Registraci centrálního vztahu čelistí je možno provést postupem konvenčním nebo instrumentálním. Jako konvenční je brána metoda registrace skusovými šablonami, kdy dolní čelist uvedeme do centrálního vztahu čelistí pomocí voskového proužku s otvory, který je umístěn sagitálně ve středu patrové desky horní skusové šablony (tzv. modifikovaná metoda podle Walkhoffa) (obr. 1). Instrumentální je pak metoda registrace metodou šípového hrotu [9] a obličejového oblouku podle Gerbera, která obnáší úpravu skusových šablon v zubní laboratoři. Zubní technik nejprve musí zaznamenat lékařem změřený

vertikální vztah čelistí a polohu horního řezákového bodu registrovanou skusovou šablonou na modelech. Poté od sebe skusové šablony opatrně oddělí a horní voskový val sníží o pět milimetrů. Na horní skusový val připevní kovový hrot se závitem, který vyšroubuje přesně na výšku námi registrovaného vertikálního vztahu [6] (obr. 4). Na dolní val skusové šablony do vosku zanoří kovovou ploténku, jejíž součástí je retenční zařízení pro fixaci k obličejovému oblouku. Vertikální mezičelistní vztah a okluzní rovina musí zůstat neporušeny (obr. 2, 3). Zubní lékař provede grafickou registraci horizontálního mezičelistního vztahu, individualizaci Bonwillova trojúhelníku a registruje úhel podélného sklonu kloubní dráhy pravého i levého kondylu dolní čelisti [5, 6].

Pacient je při registraci posazen tak, že hlavu drží vzpřímeně a frankfurtská horizontála je rovnoběžná s vodorovnou rovinou. Nejprve na kůži pacienta zakreslíme arbitrální body, které se nacházejí na spojnici horního okraje tragu a zevního koutku oka ve vzdálenosti 13 mm před tragem (obr. 5). Následně vložíme skusové šablony do úst pacienta a fixujeme ke Gerberovu obličejovému oblouku (obr. 6). Hroty směřující do arbitrálních bodů nám individualizují Bonwillův trojúhelník. Následně vyměníme kovové hroty umístěné v arbitrálních bodech za psací zařízení a provedeme grafickou registraci úhlu podélného sklonu kloubní dráhy na registrační papír s milimetrovým síťovým měřítkem, který je vložen mezi kůži a hrotem psacího zařízení (obr. 7).

ČESKÁ
STOMATOLOGIE
ročník 116,
2016, 2,
s. 40–46

ČESKÁ
STOMATOLOGIE
ročník 116,
2016, 2,
s. 40-46



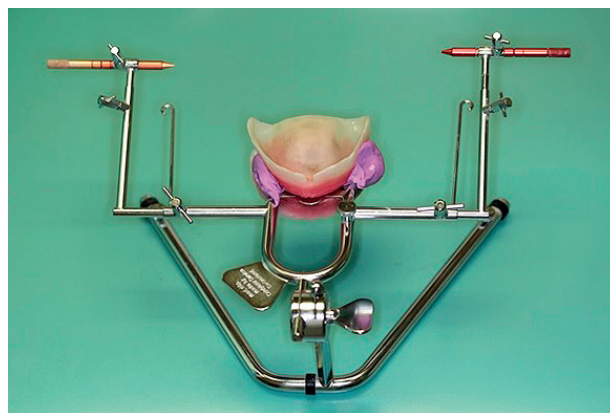
Obr. 8 Kovová ploténka zabarvená markerem



Obr. 9 Obrázek šípového hrotu

Osa X musí být vždy rovnoběžná s okluzní rovinou. Následně pacienta vyzveme, aby prováděl protruzní pohyb. Tento pohyb je vhodné před nasazením obličejového oblouku s pacientem vždy nacvičit. Pokud pacient není tohoto pohybu schopen, tato metoda registrace centrálního vztahu čelistí je kontraindikována. Měření opakujeme ideálně třikrát, přičemž registrační kartičku vždy posuneme tak, aby se jednotlivé křivky nepřekrývaly, a to ani na pravém, ani na levém kloubu. Po ukončení měření psací zařízení vyměníme zpět za kovové hroty a opatrně sejmemo obličejový oblouk. Na registrační kartě proložíme oběma body ohraničujícími zakreslenou křivku přímkou a úhломěrem změříme ostrý úhel,

který svírá přímka s osou X. Jeho hodnota, kterou zapíšeme do karty, vyjadřuje úhel podélného sklonu kloubní dráhy. Naměřené hodnoty zubní technik nastaví v semiadaptabilním artikulátoru - kondylátoru po montáži modelů. S velikostí úhlu podélného sklonu kloubní dráhy koresponduje strmost hrbolků distálních umělých zubů. Čím vyšší je hodnota úhlu podélného sklonu kloubní dráhy, tím strmější jsou tyto hrbolky v sagitálním směru. Dalším krokem je grafická registrace horizontálních mezičelistních vztahů a vyhledání centrálního vztahu čelistí metodou šípového hrotu, neboli gotického oblouku (gothic arch tracing) [5]. Kovovou ploténku na dolní skusové šabloně zabarvíme markerem (obr. 8). Skusové šablony vložíme do úst pacienta a požádáme ho, aby opakovaně imitoval skus. Tím se dostane do kontaktu hrot upevněný na horní skusové šabloně s destičkou na šabloně dolní. Pak pacient provádí protruzní a lateropulzní pohyby - postupně na obě strany. Tyto pohyby je vhodné opět s pacientem nacvičit před započítím registrace. Hrot umístěný v horní skusové šabloně vyryje do destičky obrazec šípového hrotu (gotického oblouku). V jeho vrcholu se nalézá centrální vztah čelistí (obr. 9). Na vrchol registrované šipky nalepíme ideálně transparentní oboustranně lepicí pásku a po vodící tyčince, kterou umístíme do vrcholu dané šipky, spustíme k tomu určenou ploténku s otvorem. Ta se fixuje na oboustranně lepicí pásku. Pro přesnou fixaci upevníme ploténku po obvodu lepicím voskem. Skusové šablony následně vložíme zpět do úst pacienta a požádáme ho, aby zavřel ústa. Hrot registračního zařízení musí zapadnout do otvoru v ploténce, takže se dolní čelist nalézá v centrálním vztahu čelistí. V této pozici jsou skusové šablony v ústech pacienta fixovány. Dříve byla k této fixaci používána otiskovací sádra, která byla nahrazena registrační A silikonovou hmotou.



Obr. 10 Oblouk upevněn ve stojanu před transportem do zubní laboratoře

Význam registrace centrálního vztahu čelistí u pacientů s celkovou snímací náhradou

Pevně k sobě spojené šablony vyjmeme z úst pacienta a fixujeme do obličejového oblouku, který je upevněn na stojanu (obr. 10). Zubní technik následně provede definitivní montáž modelů a nastavení úhlu podélného sklonu kloubní dráhy na semiadaptabilním non-arcon artikulátoru - kondylátoru.

METODIKA

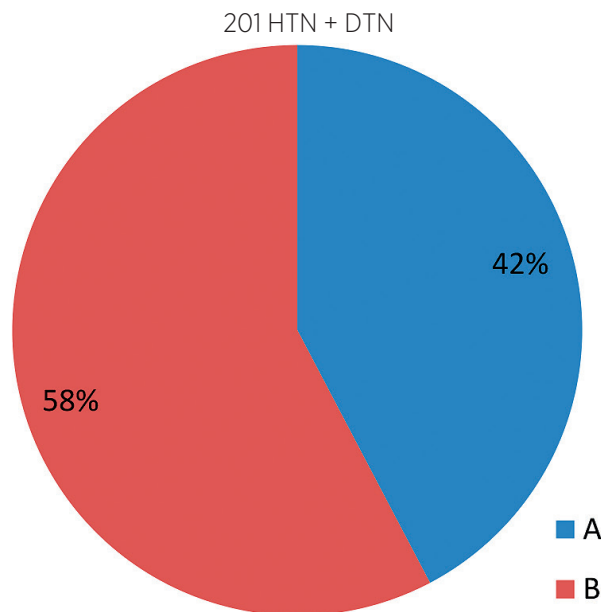
Byl sestaven soubor 201 pacientů, u kterých byla zhotovena horní a dolní celková náhrada, obě čelisti byly bezzubé. Soubor pacientů s horní i dolní snímací náhradou byl rozdělen do dvou skupin:

- Pacienti, kterým byly zhotoveny náhrady standardním způsobem z praxe zubního lékaře, tedy bez použití fáze registrace centrálního vztahu čelistí metodou šípového hrotu a registrace sklonu kloubní dráhy podle Gerbera - 85 pacientů ze souboru (42,3 %).
- Pacienti, kterým byly zhotoveny náhrady se zavzetím fáze registrace centrálního vztahu čelistí metodou šípového hrotu a registrace sklonu kloubní dráhy dle Gerbera jako součást procesu zhotovení náhrad - 116 pacientů ze souboru (57,7 %) (graf 1).

Do souboru pacientů, u kterých nebyla realizována fáze registrace metodou šípového hrotu a registrace sklonu kloubní dráhy podle Gerbera, byly zahrnuty dvě skupiny pacientů:

- pacienti, u kterých nebylo možno danou fází provést (28 pacientů),
- pacienti, kteří byli do skupiny zařazeni pro srovnání procesu zhotovení náhrad se začleněním fáze registrace metodou šípového hrotu a registrace sklonu kloubní dráhy podle Gerbera (57 pacientů).

Vyšetření bylo provedeno vždy nejméně dvěma vyšetřujícími - ošetřujícími lékaři z Kliniky zubního lékařství LF UP a FN v Olomouci a studentem 5. ročníku oboru Zubní lékařství LF UP Olomouc. Kontrola shody centrálního vztahu čelistí s centrální okluzí byla provedena nejprve Dawsonovým hmatem a následně



Graf 1 Procentuální zastoupení pacientů v souboru

A - Pacienti, kterým byly zhotoveny náhrady standardním způsobem z praxe zubního lékaře bez zavzetí fáze registrace centrálního vztahu čelistí metodou šípového hrotu a registrace sklonu kloubní dráhy podle Gerbera;
B - Pacienti, kterým byly zhotoveny náhrady se zavzetím fáze registrace centrálního vztahu čelistí metodou šípového hrotu a registrace sklonu kloubní dráhy podle Gerbera jako součást procesu zhotovení náhrad

instrukcí pacienta, aby otevřel a zavřel ústa do polohy maximální interkuspidace náhrad. Bylo kontrolováno, zda náhrady jsou zhotoveny v bodové okluzi (point centric), tedy centrální vztah čelistí je roven centrální okluzi, nebo dochází k pohybu mezi centrálním vztahem čelistí a centrální okluzí (long centric).

VÝSLEDKY

U všech pacientů ze souboru (201 pacientů) byla zhotovena horní a dolní celková snímací náhrada a bylo zkontrolováno, zda centrální vztah čelistí (CR)

Tab. 1 Statistické vyhodnocení

KONTINGENČNÍ TABULKA

		CO se nerovná CVČ	CO se rovná CVČ	Total
Registrace mezičelistních vztahů konvenčním způsobem	Počet %	48 56,5 %	37 43,5 %	85 100 %
Registrace mezičelistních vztahů instrumentálním způsobem	Počet %	5 4,3 %	111 95,7 %	116 100 %
Total	Počet %	63 26,4 %	148 73,6 %	201 100 %

CO - centrální okluze, CVČ - centrální vztah čelistí

Fisherovým přesným testem bylo prokázáno, že ve skupině Gothic arch je významně vyšší podíl (95,7 %) pacientů, kteří mají CO = CR, než ve skupině Walkhoff. Zde je podíl pacientů, u nichž je CO = CR, 78,8 %, $p = 0,0003$.

a centrální okluze (CO) se shodují. U 23 pacientů z uvedeného souboru se při vyšetření CO nerovnilo CVČ. Osmnáct pacientů patřilo do skupiny A - konvenční registrace centrálního vztahu čelistí a pět pacientů do skupiny B - instrumentální registrace centrálního vztahu čelistí (tab. 1).

Z daného výsledku vyplývá, že instrumentální registrace mezičelistních vztahů metodou šípového hrotu zvyšuje pravděpodobnost shody centrálního vztahu čelistí a centrální okluze při procesu zhotovení celkových náhrad v horní a dolní čelisti. Dané výsledky byly statisticky zpracovány Fisherovým přesným testem (tab. 1).

ZÁVĚR

Zhotovení funkční totální snímací náhrady je možné pouze za předpokladu, že spolupracuje erudovaný dentální tým s adekvátním vybavením ordinace, zubní laboratoře a se spolupracujícím pacientem. Při zhotovení celkových náhrad je vhodné využít vždy znalostí gnatologie a použití gnatologických pomůcek, kterými lze přesně registrovat centrální vztah čelistí a sklon kloubní dráhy [4]. Takovými jsou například Gerberův obličejový oblouk, destičky na registraci centrálního vztahu čelistí a k tomu kompatibilní semiadaptabilní artikulátor. Využití těchto pomůcek a metod by mělo zvýšit pravděpodobnost zhotovení funkčních a pacientovi vyhovujících náhrad.

LITERATURA

1. **Andrik, P., a kol.:** Stomatologická protetika. Osveta Martin, 1983.
2. **Basker, R. M., Davenport, J. C.:** Prosthetic treatment of the edentulous patient. Blackwell Publishing company UK, 2002.
3. **Borkovec, S.:** Možnosti využití poznatků gnatologie při racionalizaci protetického ošetření. Část II : Základní gnatologické pojmy a jejich význam v protetice. Prakt. zub. lék., 1986, č. 7, s. 8-14.
4. **Daher, T., Lobel, W. A., Massad, J., Ahuja, S., Danilov, Z. J.:** Predictable technique to register retruded contact position (RCP) using a disposable jaw relation recording device. Compend. Contin. Educ. Dent., roč. 36, 2015, č. 5, s. 323-329.
5. **Eber, M.:** Úvod do Gerberovy koncepce zhotovení celkových náhrad. Progresdent, 2002, č. 3, s. 46-50.
6. **Gerber, A.:** Herstellung und Vertrieb der Gerber - Condylatoren und Registrierungstensielen nach Prof. Dr. A. Gerber. Condylator - Service, Zürich. 1986.
7. **Kadlec, Z.:** Okluzní koncepce celkových zubních náhrad. Doktorandská disertační práce. Olomouc, 2010.
8. **Rubel, B., Hill, E. E.:** Intraoral gothic arch tracing, NY State Dent. J., roč. 77, 2011, č. 5, s. 40-43.
9. **Tvrdoň, M.:** Stomatologická protetika. Bratislava, Science, 1999.
10. **Vacek, M., Bittner, J.:** Gnatologie. Praha, Avicenum, 1986.
11. **Weber, T.:** Memorix zubního lékařství. Praha, Grada Publishing, 2006.

MDDr. Iva Voborná

Klinika zubního lékařství LF UP a FN
Palackého 12
772 00 Olomouc
i.voborna@seznam.cz