

## Původní práce – statistická studie

ČESKÁ  
STOMATOLOGIE  
ročník 115,  
2015, 2,  
s. 28–35

# Přespočetné zuby v dětském věku

(Původní práce – statistická studie)

## Supernumerary Teeth in the Childhood

(Original Article – Statistic Study)

Hippmann R.<sup>1</sup>, Feberová J.<sup>2</sup>, Beznosková Seydlová M.<sup>2</sup>

<sup>1</sup>Stomatologické centrum Praha s.r.o., Praha

<sup>2</sup>Stomatologická klinika dětí a dospělých 2. LF UK a FN Motol, Praha

### SOUHRN

**Úvod:** Výskyt přespočetných zubů v dentici pacienta je poměrně častá abnormalita, která se vztahuje k formaci zubů nad rámec normálního počtu. Vznik přespočetných zubů může být součástí komplexního genetického syndromového onemocnění nebo se jedná o „náhodný“ výskyt s určitou familiární predispozicí. Meziodens může způsobovat mnoho komplikací (nejčastěji ortodontického charakteru – retence stálých zubů, anomální poloha atd.). K diagnóze dochází většinou při fyzikálním nebo RTG (CT) vyšetření. Při terapii je důležité načasování výkonu, kterým je téměř vždy vybavení přespočetného zubu.

**Materiál a metody:** V naší práci bylo sledováno a statisticky vyhodnoceno zastoupení jednotlivých typů přespočetných zubů a varianty terapie u 61 pacientů, kteří byli ambulantně ošetřeni na Stomatologické klinice dětí a dospělých 2. LF UK a FN Motol v období let 2010–2012.

**Výsledky:** Zjištěný poměr pacientů byl 4:1 ve prospěch chlapců. Výkon byl nejčastěji prováděn mezi 9. a 11. rokem života pacienta s průměrem 9,7 roku. V 88 % se jednalo o jeden přespočetný zub a v 66 % z těchto případů byl zub dokonce retinován. V 10 % případů byla diagnostikována přítomnost dvou a v jednom případě dokonce tří přespočetných zubů. Nejčastěji (v 83 %) šlo o meziodenty v horním frontálním úseku. Výkony byly prováděny přednostně v lokální anestezii, ale vzhledem k věku a spolupráci pacientů muselo být 17 výkonů provedeno v celkové anestezii ambulantně.

**Závěr:** Výskyt přespočetných zubů v dentici patří mezi nejčastější stomatologické anomálie. Většinou nedochází ke komplikacím a stav je poměrně dobře řešitelný. Velice důležité jsou včasná diagnostika a vhodný termín a technika odstranění meziodentu. V některých případech je nutná navazující ortodontická terapie.

**Klíčová slova:** *prespočetný zub – meziodens – extrakce – chirurgické vybavení*

### SUMMARY

**Introduction:** The occurrence of the supernumerary teeth in the patient's dentition is relatively frequent abnormality, which refers to the teeth formation above the normal number. The supernumerary teeth formation can be part of a complex genetic syndromic disorder or deals with „random“ presence, which usually requires certain familiar predisposition. Mesiodens can cause many complications (most often of an orthodontic character – such as permanent teeth retention, anomalous position etc.). The diagnosis is, in the most cases, stated during physical or x-ray (CT) examination. During the therapy, the most essential issue, is the timing of the procedure, which is almost always extraction of this particular supernumerary tooth.

**Materials and methods:** In the period of 2010–2012 altogether 61 patients with supernumerary teeth were ambulatory treated in the Department of Stomatology 2nd Medical Faculty Charles University in Prague and Faculty Hospital Motol.

**Results:** The ratio of boys and girls with supernumerary teeth amounted to 4:1 in the favour of boys. The treatment was most frequently done within 9–11 years (mean 9.7 years). In 88% of cases one supernumerary tooth was present, 66% of teeth being unerupted. In 10% of cases two and in one case

even three supernumerary teeth were present. The mesiodens in the upper frontal segment was the most common (83%). The procedures had been executed preferentially in the local anaesthesia, but with regard to the patient's age and ability to cooperate, 17 treatments had to be done in the ambulatory general anaesthesia.

**Conclusion:** The incidence of supernumerary teeth belongs to the most frequent dental anomalies. Complications mostly do not occur and cases are relatively easy to solve. Early diagnosis, setting appropriate term and the mesiodens removal technique are crucial. In some cases a consequential orthodontic therapy is necessary.

**Keywords:** *supernumerary tooth - mesiodens - extraction - surgical extraction*

Čes. Stomat., roč. 115, 2015, č. 2, s. 28-35

## ÚVOD A PŘEHLED PROBLEMATIKY PŘESPOČETNÝCH ZUBŮ

Odontogeneze lidských zubů začíná okolo pátého týdne intrauterinního vývoje, kdy dochází k interakci mezi dentální lištou ektodermálního původu a mezenchymem. Tato vzájemná interakce vede k iniciaci, morfogenezi a diferenciaci buněk zubu [7, 28]. Přespočetné zuby nebo hyperodontie se vztahují k formaci zubů nad rámec normálního počtu příslušné dentice [11, 17] a mohou se vyskytovat jednotlivě nebo mnohočetně, v obou čelistech a v různých regionech. Nejčastěji bývá v maxile uložený unilaterální meziodens [25]. Meziodens může být součástí komplexních syndromů nebo jde o „nesyndromový“ náhodný výskyt, ovšem velice často s určitou familiární predispozicí [13, 18].

### Prevalence

Údaje o prevalenci přespočetných zubů v populaci nejsou v literatuře jednotné a jsou udávány v poměrně širokých mezích. Je na nich patrný i velký vliv demografických a environmentálních faktorů. Obecně jsou přespočetné zuby ve stálé dentici považovány za nejčastější dentální abnormalitu [37].

### Rozdělení přespočetných zubů a jejich incidence

Přespočetné zuby mají různé uložení ve vztahu k normální dentici a také různé tvary a morfologii. Mohou mít i různý vývoj kořene a může dojít k jejich spontánnímu prořezání nebo zůstanou retinované.

V dočasné dentici mají většinou normální nebo kónický tvar. Naproti tomu ve stálé dentici je paleta tvarů daleko různorodější. Mají normální morfologii nebo mohou být rudimentální s větší či menší podobností svému ekvivalentu v dané oblasti [6]. Právě na základě své morfologie se rozdělují přespočetné zuby do čtyř základních skupin – přespočetný zub kónického tvaru nebo zub s hrbolky, dále doplňkový zub a odontom [18].

Nejčastější jsou přespočetné zuby kónického typu s tvarem korunky připomínající poupě. Většinou mají normální vývoj kořene, nebo dokonce vývoj kořene v pokročilejším stadiu než zuby v okolí. Velice často dochází k jejich spontánnímu prořezání a jsou lokalizovány ve frontální oblasti horní čelisti. Jsou označovány jako meziodens. Méně běžné jsou přespočetné zuby s hrbolky, které jsou poměrně velké, hranaté a nepravidelných tvarů. Vývoj kořene je často výrazně opožděn. Nejčastěji jsou lokalizovány palatinálně, kde dochází k jejich retenci a obvykle brání prořezání normálních zubů v dané oblasti frontálního úseku horní čelisti [4, 33, 40]. Doplňkové zuby jsou kopie nebo duplikáty zubu z přirozené dentice bez alterace tvaru a kořene. Nejčastěji se vyskytují v oblasti horních postranních řezáků a premolárů. Jsou nejčastějším typem přespočetných zubů v dočasném chrupu. Většinou dojde k jejich samovolnému prořezání, ale někdy mohou způsobit i retenci zubů ve svém okolí [18]. Poslední variantou je odontom, který je považován za benigní nádor nebo hamartom. Obsahuje všechny složky zubních tkání (dentin, sklovina, cement, pulpa). Nejčastěji jsou lokalizovány ve frontálním úseku maxily nebo v oblasti premolárů a molárů mandibuly.

### Etiologie

Etiologie vzniku přespočetných zubů je stále nejasná a existuje několik teorií. Většinu přespočetných zubů můžeme zařadit mezi izolované případy, ale některé mohou mít familiárně podmíněný výskyt a některé jsou součástí syndromů [6, 13].

Mezi základní teorie tvorby přespočetných zubů patří teorie atavismu. Ta spočívá obecně ve výskytu biologického znaku, který už během vývoje vymizel, ale u předků se běžně vyskytoval. U pravěkých savců se vyskytovalo více zubů – tři řezáky, jeden špičák, čtyři premoláry a tři moláry [3].

Další možnou příčinou je teorie dichotomie zárodka zubu, kdy během počátečních fází vývoje do-

jde k rozdělení zubní lišty na dva stejné nebo různě velké celky, a tím k vývoji dvou stejně velkých zubů nebo jednoho normálního a jednoho dysmorfického [18].

Hyperaktivita zubní lišty je další široce akceptovanou teorií [13, 41]. Během vývoje dočasné dentice dochází lingválně, respektive palatinálně a distálně od zárodků dočasných zubů k tvorbě zubní lišty pro stálou dentici [27]. V okamžiku zformování korunky stálých zubů lze pozorovat apoptotický zánik buněk zubní lišty, a tím její degeneraci. Rezidua epiteliálních buněk zubní lišty, které nezdegenerovaly, mohou být základem pro pozdější vývoj cyst [18]. Větší proliferace a delší doba zachování epiteliálních buněk zubní lišty může způsobit zformování přespočetných zubů [18, 27].

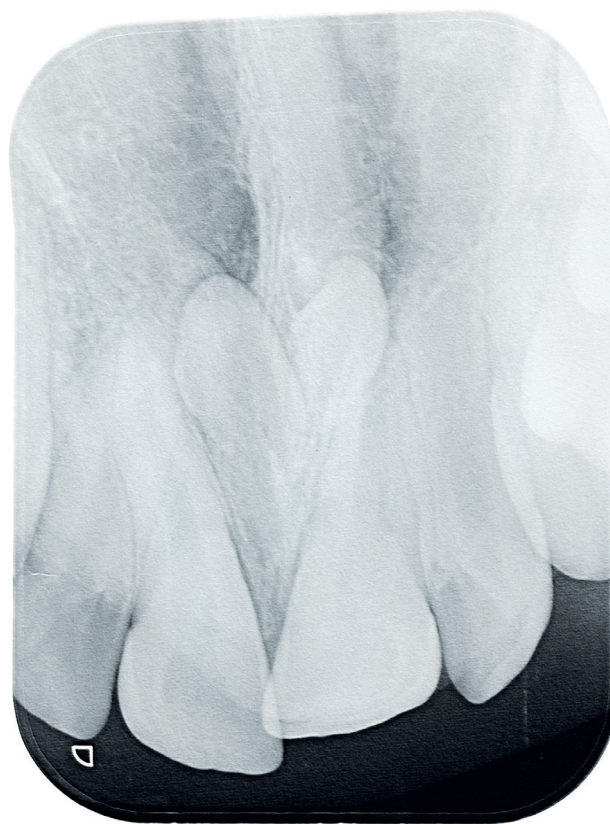Geneticky podmíněný familiární výskyt je také velice častý. Výskyt přespočetných zubů u dětí stejně postižených rodičů je častější než v normální populaci [3, 18]. Tento znak může být přenášen autozomálně recesivně, případně autozomálně dominantně s neúplnou penetrací nebo je vázán na chromozom X [6, 10, 19].

### Syndromy spojené s výskytem přespočetných zubů

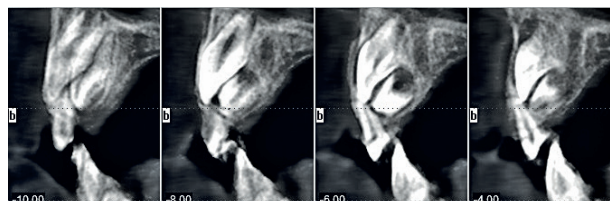
Přítomnost mnohočetných přespočetných zubů u jedince může být náhodný jev bez vazby na systémové onemocnění nebo syndrom [13, 35]. Jedná se ovšem o ojedinělé případy a většina těchto mnohočetných hyperodoncií je spojena s komplexním syndromem u pacienta nebo s defekty, jako je např. rozštěp rtu a patra. Nejčastějšími syndromy jsou kleidokraniální dysplazie [2, 12], familiární adenomatózní polypóza (včetně Gardnerova syndromu) [8, 20, 26], Nanceův-Horanův syndrom [22], Ehlersův-Danlosův syndrom [15], Fabryho nemoc [9].

### Komplikace

Přítomnost přespočetného zubu, respektive meziodentu může způsobit mnoho různých komplikací s prořezáváním a retencí stálých zubů [5], ortodontické anomálie (diastema, stěsnání, rotace) [38], resorpce kořenů stálých zubů [41], vznik cystických útvarů [1] atd. Právě opoždění až znemožnění erupce stálého řezáku nebo jeho posun z normální polohy patří mezi nejčastější. Udává se, že opožděná erupce je přítomna asi ve 26–52 % případů a anomálie polohy (rotace, inklinace) až ve 28–63 % případů, kdy je přítomen přespočetný zub v čelisti [31]. Z těchto důvodů je při těchto anomáliích vždy nutno pomýšlet na přítomnost meziodentu a pacienta rentgenologicky vyšetřit.



Obr. 1 Intraorální snímek



Obr. 2 CT vyšetření

### Diagnostika

V diagnostice přespočetných zubů platí stejné pravidlo jako v celé medicíně. Čím dřívější diagnóza, tím lépe pro další terapii a výsledek. Základem je obecná znalost stomatologie, prořezávání zubů a předvídatost.

V dočasné dentici je přítomnost přespočetných zubů někdy přehlédnuta. Je to zapříčiněno hlavně jejich normální erupcí a tvarem. Často také nezpůsobují na první pohled patrnou anomálii [8, 23].

Ve stálém chrupu je situace jiná a diagnostika je jednodušší. Většinou způsobuje přespočetný zub některou z anomálií (opoždění erupce, anomálie polohy atd.) a jeho přítomnost je snadno potvrzena navazujícím RTG vyšetřením [39].

Obecně jsou tedy základem fyzikální vyšetření pacienta a poté případné RTC vyšetření. To může být ve formě intraorálního snímku (obr. 1), ortopantomogramu nebo při složitějších případech i CT vyšetřením (obr. 2).

### Terapie

Terapeutický plán při řešení přítomnosti přespočetného zubu a jeho časové rozvržení vždy velice záleží na jeho typu a lokalizaci. Velice podstatnou veličinou je i stadium, kdy se pacient dostaví k lékaři nebo kdy je tento přespočetný zub diagnostikován. Obecně lze říci, že se přistupuje k odstranění přespočetného zubu, obzvláště v následujících situacích – opoždění nebo úplné zastavení erupce stálého zubu, změna polohy stálého zubu, patologické změny (cysty apod.), spontánní erupce přespočetného zubu.

V literatuře se obecně uvádějí dva přístupy k vybavení přespočetných zubů (meziodentů). Jedním je časná extrakce před dokončením vývoje kořene stálého řezáku a druhým je odložená extrakce po dokončení vývoje kořene [36].

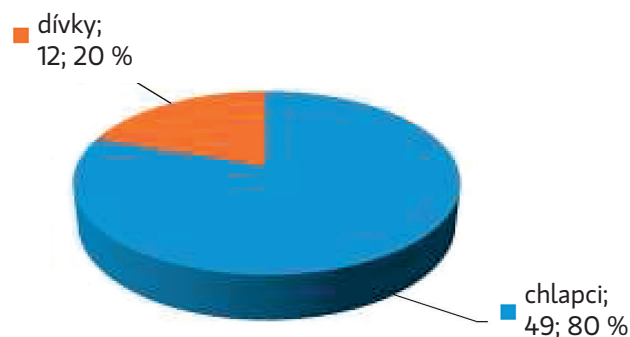
Výhodou odstranění meziodentu ve smíšené dentici je především snížení eventuálních nároků na pozdější ortodontickou terapii a zmenšení důsledků přítomnosti přespočetného zubu. Nevýhodou může být případné poškození stálých zubů a obzvláště jejich kořenů, které jsou ve fázi vývoje [34].

Naproti tomu odložená extrakce po dokončení vývoje kořenů řezáků má výhodu ve větší šetrnosti pro tyto řezáky, ale hrozí pozdější komplikovanější řešení a delší ortodontická terapie [21].

Celkově můžeme říci, že je asi výhodnější časnější řešení problému, ovšem vždy s ohledem na konkrétní situaci (prostorové uspořádání, závažnost ortodontické vady atd.).

### MATERIÁL A METODIKA

Terapie přespočetných zubů je poměrně častou problematikou i na Stomatologické klinice dětí a dospělých FN Motol a 2. lékařské fakulty UK. Většina pacientů je odeslána svými ošetřujícími praktickými stomatology. Do statistického profilu byli zahrnuti pacienti ošetření v ambulantním režimu na již zmíněné klinice během let 2010–2012. Celkem se jednalo o 61 pacientů. Podle věku, stupně spolupráce a složitosti řešení byl výkon proveden v lokální anestezii nebo ambulantní celkové anestezii. Vždy šlo o zdravé pacienty bez závažnějších onemocnění a syndromů. Do studie byly zahrnuty pouze přespočetné zuby ve stálém chrupu.



Graf 1 Pohlaví ošetřených pacientů

### Pohlaví pacientů

Prevalence výskytu přespočetných zubů v populaci se v literatuře udává v rozmezích s velkými rozdíly od 0,2 % do 0,8 % u dočasné dentice a od 0,5 % do 5,3 % u stálé dentice, s již dříve zmíněnou geografickou variabilitou [30, 36]. Přespočetný zub nebo srostlice v dočasné dentici je velice často následována i podobným jevem v dentici stálé.

Při porovnání incidence jevu u obou pohlaví je většinou udáván častější výskyt u mužů než u žen a se souhrnným poměrem od 1,18:1 až do 4,5:1 [14, 32, 40].

Při rozdělení pacientů podle pohlaví byla v naší práci zjištěna větší četnost přespočetných zubů u mužského pohlaví v poměru 4:1 (graf 1). Celkově bylo ošetřeno 12 dívek a 49 chlapců.

### Věk pacientů

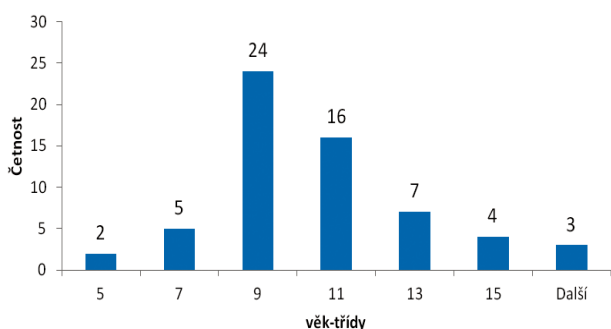
U pacientů šlo vždy o věk v době výkonu. Jak již bylo uvedeno výše, naprostá většina výkonů byla provedena na žádost ošetřujícího stomatologa a často nebyla možnost výkon dlouhodobě plánovat, takže byl výkon realizován bez velkého odkladu. Téměř všichni pacienti měli obtíže s prořezáváním stálé dentice. V poměrně velkém množství případů by bylo vhodnější uskutečnit léčebný zákrok již o mnohem dříve.

### VÝSLEDKY A DISKUSE

#### Věk pacienta při výkonu

Četnost výkonů byla největší mezi 9.–11. rokem věku pacienta (histogram 1) s celkovým průměrem 9,7 roku. Při bližším prozkoumání jednotlivých věkových kategorií bylo zjištěno, že převládajícím typem přespočetného zubu v kategorii 5–7 let byl prořezaný meziodens. V kategorii 9–11 let převládal retinovaný meziodens, který bránil erupci stálé dentice (nejčastěji horních řezáků). V kategorii nad 13 let věku

ČESKÁ  
STOMATOLOGIE  
ročník 115,  
2015, 2,  
s. 28-35



Histogram 1 Věk pacientů v době výkonu

převládaly přespočetné zuby v jiných regionech, než je frontální úsek maxily.

### Četnost přespočetných zubů u jednoho pacienta

Pokud jde o počet vyvinutých přespočetných zubů u jednoho jedince, je ve většině dostupných prací zjištěno, že jde nejčastěji o jeden unilaterálně uložený přespočetný zub, a to až v 76-86 %. Nález více zubů je diagnostikován méně - dva zuby ve 12-23 % případů, respektive více než dva u jednoho procenta pacientů [13, 14]. Tato zjištění ovšem platí především o pacientech,

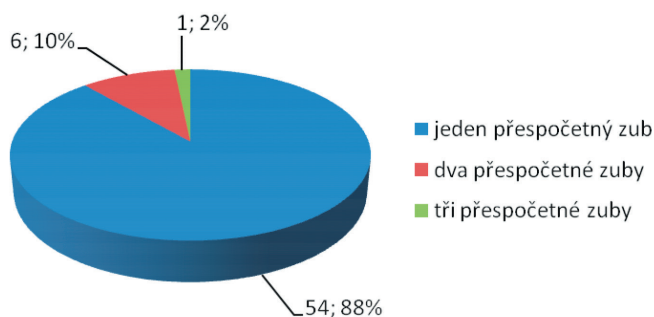
kde není výskyt přespočetných zubů spojen s komplexním syndromem či jiným celkovým onemocněním.

V naší studii se u většiny pacientů (88 %) vyskytoval pouze jeden přespočetný zub, převážně meziodens. V šesti případech (10 %) byly diagnostikovány dva přespočetné zuby, které byly opět z velké části ve frontálním úseku maxily. U jednoho pacienta byly zjištěny tři přespočetné zuby lokalizované v oblasti premolárů dolní čelisti (graf 2). Tyto četnosti odpovídají statistickým zjištěním z literatury pro zdravé pacienty bez dalších celkových onemocnění nebo syndromů.

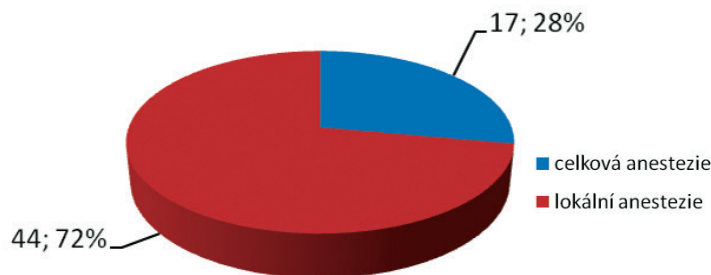
### Lokalizace přespočetných zubů

Absolutně nejčastějším přespočetným zubem je meziodens v horní čelisti [25]. Tento stav můžeme podle některých studií diagnostikovat až u 82 % případů [16]. O mnoho méně častý je výskyt v oblasti premolárů, který tvoří asi 10 % z celkové incidence přespočetných zubů. Z toho je až 75 % lokalizováno v dolní čelisti pacienta [24, 29].

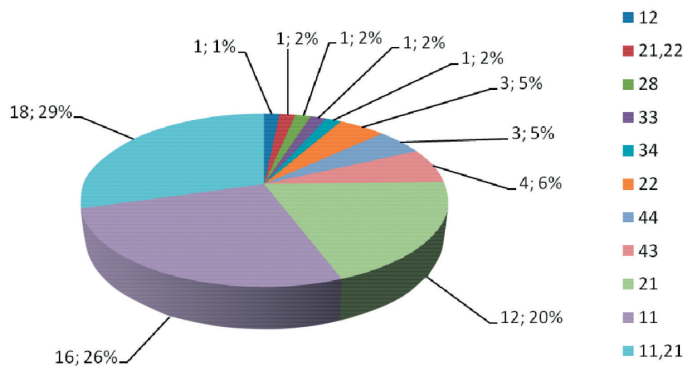
Naše práce tyto statické údaje z literatury potvrdila, protože byl meziodens nejčastěji uložen ve frontálním úseku horní čelisti. U našich pacientů se tato varianta vyskytovala celkem v 83 % případů. Dalšími lokalizacemi byly oblasti špičáků a premolárů.



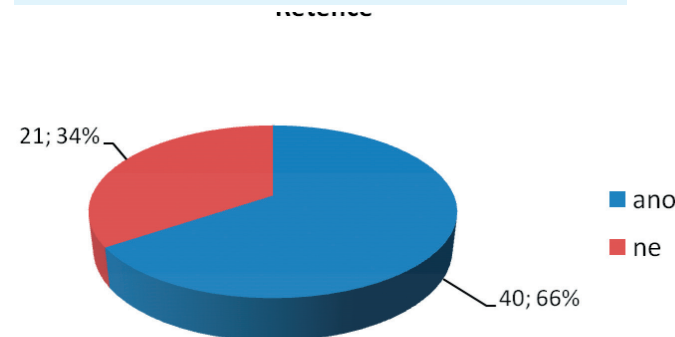
Graf 2 Počty přespočetných zubů



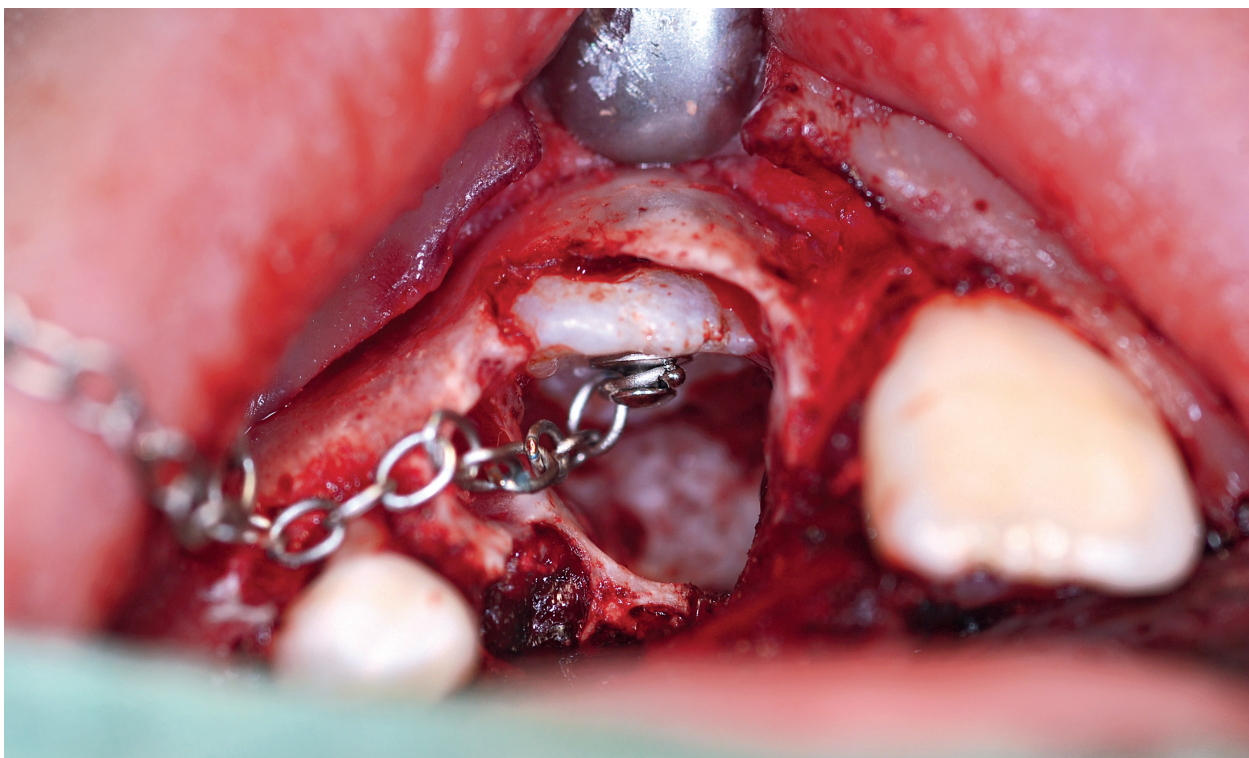
Graf 4 Typ použité anestezie



Graf 3 Lokalizace přespočetných zubů



Graf 5 Retence přespočetného zubu



ČESKÁ  
STOMATOLOGIE  
ročník 115,  
2015, 2,  
s. 28-35

Obr. 3 Aplikace aktivního tahu

rů mandibuly, a jednou i lokalizace na konci zubního oblouku v maxile (graf 3).

#### Typ aplikované anestezie

Vzhledem k věku pacientů bylo u 44 případů provedeno vybavení přespočetného zubu v lokální anestezii. Bylo tak rozhodnuto proto, že většina pacientů neměla žádné další onemocnění a byla s nimi dobrá spolupráce. V 17 případech byl výkon proveden v celkové anestezii ambulantně. Šlo o pacienty s komplikovanějším uložením přespočetných zubů a pacienty nižšího věku se zhoršenou spoluprací (graf 4).

#### Umístění přespočetných zubů

Jak již bylo uvedeno, většina pacientů byla ošetřena ve věku okolo 10 let a byla odeslána svým praktickým stomatologem. V tomto věku zpravidla jde o pacienta s retencí stálého zubu a přítomností zubu přespočetného, který brání normální erupci. Většina stomatologů provede extrakci prořezaného meziodentu samostatně a na kliniku odešle pacienta s komplikovanějším problémem. Z těchto důvodů byl větší podíl (66 %) pacientů s retinovaným přespočetným zubem (graf 5). V některých případech byla po konzultaci s ošetřujícím ortodontistou nutná

i aplikace aktivního tahu na retinovaný stálý zub (obr. 3).

Výskyt přespočetných zubů, respektive meziodentů, patří k nejčastějším anomáliím, obzvláště ve stálém chrupu [37]. K jejich tvorbě dochází u zdravých jedinců většinou náhodně, ovšem s určitou familiární predispozicí a environmentálním vlivem. U jedinců s několika určitými syndromy dochází častěji k tvorbě mnohočetných přespočetných zubů v méně typických lokalizacích [6, 13].

#### ZÁVĚR

Výskyt přespočetných zubů nebo meziodentů patří k nejčastějším anomáliím, obzvláště ve stálém chrupu [37]. K jejich tvorbě dochází u zdravých jedinců většinou náhodně, ovšem s určitou familiární predispozicí a environmentálním vlivem. U jedinců s několika určitými syndromy dochází častěji k tvorbě mnohočetných přespočetných zubů v méně typických lokalizacích [6, 13].

Při diagnostice jsou nejdůležitější znalosti a předvídatost stomaloga, na které navazuje RTG vyšetření, kde je případný přespočetný zub potvrzen. Při terapii je nejdůležitější vhodné načasování a výběr

způsobu odstranění přespočetného zubu. V případě, kdy došlo ke vzniku ortodontické anomálie, je vhodná další terapie nejčastěji fixním ortodontickým aparátem.

Závěrem lze říci, že vznik přespočetného zubu nepředstavuje ani přes svou častost velký problém pro další vývoj ortognátní soustavy pacienta. Musí být ovšem včas a vhodně léčen.

## LITERATURA

1. **Asaumi, J. I., Shibata, Y., Yanagi, Y., Hisatomi, M., Matsuzaki, H., Konouchi, H., et al.:** Radiographic examination of mesiodens and their associated complications. *Dentomaxillofac. Radiol.*, roč. 33, 2004, č. 2, s. 125–127.
2. **Atasu, M., Dumlu, A., Ozbayrak, S.:** Multiple supernumerary teeth in association with cleidocranial dysplasia. *J. Clin. Pediatr. Dent.*, roč. 21, 1996, s. 85–91.
3. **Babu, V., Nagesh, K. S., Diwakar, N. R.:** A rare case of hereditary multiple impacted normal and supernumerary teeth. *J. Clin. Pediatr. Dent.*, roč. 23, 1998, s. 59–61.
4. **Backman, B., Wahlin, Y. B.:** Variations in number and morphology of permanent teeth in 7-year-old Swedish children. *Int. J. Paediatr. Dent.*, roč. 11, 2001, s. 11–17.
5. **Bartolo, A., Camilleri, A., Camilleri, S.:** Unerupted incisors – characteristic features and associated anomalies. *Eur. J. Orthod.*, roč. 32, 2010, č. 3 s. 297–301.
6. **Batra, P., Duggal, R., Parkash, H.:** Non-syndromic multiple supernumerary teeth transmitted as an autosomal dominant trait. *J. Oral Pathol. Med.*, roč. 34, 2005, s. 621–625.
7. **Bei, M.:** Molecular genetics of tooth development. *Curr. Opin. Genet. Dev.*, roč. 19, 2009, s. 504–510.
8. **Boffano, P., Bosco, G. F., Gerbino, G.:** The surgical management of oral and maxillofacial manifestations of Gardner syndrome. *J. Oral Maxillofac. Surg.*, roč. 68, 2010, s. 2549–2554.
9. **Brindley, H. P., Archard, H. O., Alling, C. C., Jurgens, P. E., Jurgens, E. H.:** Case 11. Part 2. Angiokeratoma corporis diffusum (Fabry's disease). *J. Oral Surg.*, roč. 33, 1975, s. 199–205.
10. **Brook, A. H.:** A unifying aetiological explanation for anomalies of human tooth number and size. *Arch. Oral Biol.*, roč. 29, 1984, s. 373–378.
11. **Cobourne, M. T., Sharpe, P. T.:** Making up the numbers: The molecular control of mammalian dental formula. *Semin. Cell. Dev. Biol.*, roč. 21, 2010, s. 314–324.
12. **Cooper, S. C., Flaitz, C. M., Johnston, D. A., Lee, B., Hecht, J. T.:** A natural history of cleidocranial dysplasia. *Am. J. Med. Genet.*, roč. 104, 2001, s. 1–6.
13. **Diaz, A., Orozco, J., Fonseca, M.:** Multiple hyperodontia: Report of a case with 17 supernumerary teeth with non-syndromic association. *Med. Oral Patol. Oral Cir. Bucal.*, roč. 14, 2009, s. 229–231.
14. **Fernandez Montenegro, P., Valmasada Castellon, E., Berini Aytes, L., Gay Escoda, C.:** Retrospective study of 145 supernumerary teeth. *Med. Oral Patol. Oral Cir. Bucal.*, roč. 11, 2006, s. 339–344.
15. **Ferreira, O. Jr., Cardoso, C. L., Capelozza, A. L., Yaedu, R. Y., da Costa, A. R.:** Odontogenic keratocyst and multiple supernumerary teeth in a patient with Ehlers-Danlos syndrome – a case report and review of the literature. *Quintessence Int.*, roč. 39, 2008, s. 251–256.
16. **Ferrés-Padró, E., Prats-Armengol, J., Ferrés-Amat, E.:** A descriptive study of 113 unerupted supernumerary teeth in 79 pediatric patients in Barcelona. *Med. Oral Patol. Oral Cir. Bucal.*, roč. 14, 2009, č. 3, s. 146–152.
17. **Fleming, P. S., Xavier, G. M., DiBiase, A. T., Cobourne, M. T.:** Revisiting the supernumerary: The epidemiological and molecular basis of extra teeth. *Br. Dent. J.*, roč. 208, 2008, s. 25–30.
18. **Gallas, M. M., Garcia, A.:** Retention of permanent incisors by mesiodens: A family affair. *Br. Dent. J.*, roč. 188, 2000, s. 63–64.
19. **Garvey, M. T., Barry, H. J., Blake, M.:** Supernumerary teeth – An overview of classification, diagnosis and management. *J. Can. Dent. Assoc.*, roč. 65, 1999, s. 612–616.
20. **Half, E., Bercovich, D., Rozen, P.:** Familial adenomatous polyposis. *Orphanet. J. Rare Dis.*, roč. 4, 2009, s. 22.
21. **Henry, R. J., Post, A. C.:** A labially positioned mesiodens: case report. *Pediatr. Dent.*, roč. 11, 1989, č. 1 s. 59–63.
22. **Hibbert, S.:** A previously unreported association between Nance-Horan syndrome and spontaneous dental abscesses. *Oral Surg. Oral Med. Oral Pathol. Oral Radiol. Endod.*, roč. 99, 2005, s. 207–211.
23. **Humerfelt, D., Hurlen, B., Humerfelt, S.:** Hyperdontia in children below four years of age: a radiographic study. *ASDC J. Dent. Child.*, roč. 52, 1985, č. 2, s. 121–124.
24. **Hyun, H. K., Lee, S. J., Ahn, B. D., Lee, Z. H., Heo, M. S., Seo, B. M., Kim, J. W.:** Nonsyndromic multiple mandibular supernumerary premolars. *J. Oral Maxillofac. Surg.*, roč. 66, 2008, s. 1366–1369.
25. **Hyun, H. K., Lee, S. J., Lee, S. H., Hahn, S. H., Kim, J. W.:** Clinical characteristics and complications associated with mesiodentes. *J. Oral Maxillofac. Surg.*, roč. 67, 2009, s. 2639–2643.
26. **Chimenos-Kustner, E., Pascual, M., Blanco, I., Finestres, F.:** Hereditary familial polyposis and Gardner's syndrome: Contribution of the odonto-stomatology examination in its diagnosis and a case description. *Med. Oral Patol. Oral Cir. Bucal.*, roč. 10, 2005, s. 402–409.
27. **Jarvinen, E., Tummers, M., Thesleff, I.:** The role of the dental lamina in mammalian tooth replacement. *J. Exp. Zool. B. Mol. Dev. Evol.*, roč. 312, 2009, s. 281–291.
28. **Jernvall, J., Salazar-Ciudad, I.:** The economy of tinkering mammalian teeth. *Novartis Found. Symp.*, roč. 284, 2007, s. 207–224.
29. **Kawashita, Y., Saito, T.:** Nonsyndromic multiple mandibular supernumerary premolars: A case report. *J. Dent. Child. (Chic)*, roč. 77, 2010, s. 99–101.
30. **Leco Berrocal, M. I., Martin Morales, J. F., Martinez Gonzalez, J. M.:** An observational study of the frequency of supernumerary teeth in a population of 2000 patients. *Med. Oral Patol. Oral Cir. Bucal.*, roč. 12, 2007, s. 134–138.
31. **Leyland, L., Batra, P., Wong, F., Llewelyn, R.:** A retrospective evaluation of the eruption of impacted permanent incisors after extraction of supernumerary teeth. *J. Clin. Pediatr. Dent.*, roč. 30, 2006, č. 3 s. 225–231.
32. **Liu, D. G., Zhang, W. L., Zhang, Z. Y., Wu, Y. T., Ma, X. C.:** Three-dimensional evaluations of supernumerary teeth using cone-beam computed tomography for 487 cases. *Oral Surg. Oral Med. Oral Pathol. Oral Radiol. Endod.*, roč. 103, 2007, s. 403–411.
33. **Mitchell, L., Bennett, T. G.:** Supernumerary teeth causing delayed eruption – a retrospective study. *Br. J. Orthod.*, roč. 19, 1992, s. 41–46.
34. **Munns, D.:** Unerupted incisors. *Br. J. Orthod.*, roč. 8, 1981, č. 1, s. 39–42.
35. **Orhan, A. I., Ozer, L., Orhan, K.:** Familial occurrence of nonsyndromal multiple supernumerary teeth. A rare condition. *Angle Orthod.*, roč. 76, 2006, s. 891–897.

**36. Rajab, L. D., Hamdan, M. A.:** Supernumerary teeth: Review of the literature and a survey of 152 cases. *Int. J. Paediatr. Dent.*, roč. 12, 2002, s. 244–254.

**37. Ray, D., Bhattacharya, B., Sarkar, S.:** Das G. Erupted maxillary conical mesiodens in deciduous dentition in a Bengali girl – a case report. *J. Indian Soc. Pedod. Prev. Dent.*, roč. 23, 2005, č. 3, s. 153–155.

**38. Scheiner, M. A., Sampson, W. J.:** Supernumerary teeth: a review of the literature and four case reports. *Aust. Dent. J.*, roč. 42, 1997, č. 3 s. 160–165.

**39. Tay, F., Pang, A., Yuen, S.:** Unerupted maxillary anterior supernumerary teeth: report of 204 cases. *ASDC J. Dent. Child.*, roč. 51, 1984, č. 4, s. 289–294.

**40. Yague-Garcia, J., Berini-Aytes, L., Gay-Escoda, C.:** Multiple supernumerary teeth not associated with complex syndromes:

A retrospective study. *Med. Oral Patol. Oral Cir. Bucal.*, roč. 14, 2009, s. 331–336.

**41. Zilberman, Y., Malron, M., Shteyer, A.:** Assessment of 100 children in Jerusalem with supernumerary teeth in the premaxillary region. *ASDC J. Dent. Child.*, roč. 59, 1992, s. 44–47.

**ČESKÁ  
STOMATOLOGIE**  
ročník 115,  
2015, 2,  
s. 28–35

**MUDr. Radek Hippmann, Ph.D.**

Pod Harfou 943/36

190 00 Praha 9

e-mail: r.hipp@seznam.cz