

Přehledový článek Review

ČESKÁ
STOMATOLOGIE
ročník 115,
2015, 1,
s. 18-24

Tilted implantáty

(Praktické sdělení)

Tilted Implants

(Practical Report)

Šimůnek A.¹, Kopecká D.¹, Čapek L.²

¹Stomatologická klinika LF UK a FN, Hradec Králové

²Technická univerzita v Liberci, Katedra mechaniky, pružnosti a pevnosti, Liberec

SOUHRN

Úvod a cíl: Autoři se zabývají šikmo (tilted) zavedenými dentálními implantáty. Definují tilted a vertikální implantát a upozorňují na biomechanické výhody, které tilted implantáty mohou přinést.

Prvním předpokladem efektivity tilted implantátů je jejich vysoká odolnost vůči extraaxiálnímu okluznímu zatížení. Dřívější publikace založené na fotoelastických modelech, analýze konečných prvků i klinické studie však tuto překvapivě vysokou odolnost prokazují.

Výsledky: Autoři definují čtyři indikační skupiny tilted implantátů a ilustrují je příklady z vlastní praxe. Nejvýznamnější využití nacházejí při totálním defektu chrupu v souvislosti s koncepty All-on-4 a All-on-6.

Závěr: Ukazuje se, že pro paralelní zavádění vertikálních implantátů není důvod a že racionálně disparelní implantáty jsou efektivnější. Tuzemská implantologická praxe tento trend dosud dostatečně nesleduje. Definitivní zhodnocení efektivity tilted implantátů však bude možné až na základě dlouhodobých klinických zkušeností.

Klíčová slova: *dentální implantáty - kantilever - tilted implantáty - vertikální implantáty*

SUMMARY

Introduction and aim: The authors discuss tilted dental implants. They define the tilted and the vertical implants, and they draw attention to biomechanical advantages, which the tilted implants bring.

The first presumption of the effectivity of tilted implants is their high resistance to extra-axial occlusal loading. However, former papers based on photoelastic models, finite element analyses or clinical studies have proved this surprisingly high resistance.

Results: Four indication groups are defined and they are illustrated by implantological cases. The most important indication of the tilted implants is the edentulous jaw in connection with the All-on-4 and All-on-6 concepts.

Conclusions: The authors reveal that there is not any reason for the insertion of the vertical implants. The rationally disparallel implants are more effective. However, this trend is not followed enough in the Czech implantological practice. A definitive evaluation of the effectivity of the tilted implants will be provided on the basis of long-term clinical experience.

Keywords: *dental implants - cantilever - tilted implants - vertical implants*

Čes. stomat., roč. 115, 2015, č. 1, s. 18-24

ÚVOD

Počátek moderní dentální implantologie je datován rokem 1965, kdy Švéd P.-I. Brånemark zavedl do lidské čelisti první implantát vhojující se ose-

integrací. Do klinické praxe se tzv. oseointegrované implantáty začaly rozšiřovat o 17 let později, po památném torontském sympoziu. Až do konce tisíciletí byla světová implantologie výrazně ovlivňována Brånemarkovým týmem, takže lze mluvit

o Bránemarkově implantologické škole. Implantáty byly zaváděny kolmo k povrchu alveolárního výběžku a navzájem paralelně, aby byl dán předpoklad k jejich axiálnímu zatížení. Nyní jsou označovány termínem „vertikální“. Teprve po přelomu tisíciletí, kdy byla Bránemarkova škola podrobena zevrubné revizi, se začala nutnost axiálního zatížení zpochybňovat. Pro preferování vertikálních implantátů totiž neexistovaly evidence-based důvody.

Pokud by implantáty byly zaváděny nikoli vertikálně, ale šikmo k dlouhé ose alveolárního výběžku, přineslo by to mnohé výhody. Krčková část implantátu, která představuje místo fixace suprakonstrukce (protetické náhrady), by mohla být dislokována do biomechanicky výhodnější pozice, zatímco vlastní tělo implantátu, které umožňuje ukotvení implantátu v čelisti, by se vysunulo do oblasti s výhodnější nabídkou kosti. Implantát by byl zatěžován převážně extraaxiálními okluzními silami s výrazným horizontálním páčivým vektorem, což vedlo k domněnce, že by mohl být přetěžován.

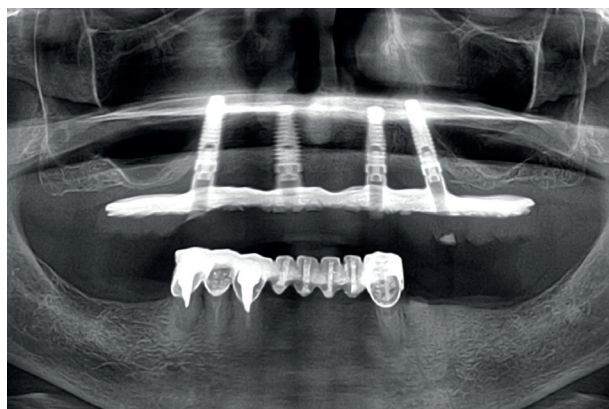
Tato úvaha je pouhou spekulací vyplývající z domnělé analogie mezi zubem a implantátem. Zatímco u zubu o škodlivosti extraaxiálního zatížení nelze pochybovat, u implantátu se podobný jev pouze předpokládal. Starší publikace založené na fotoelastických modelech [7], většina recentních prací z oblasti analýzy konečných prvků [9, 15], jakož i klinické studie [11] tento předpoklad nepotvrdily. Šikmo zavedené implantáty nejsou ohroženy extraaxiálním působením žvýkacích sil. To jim otevírá široké indikační pole, a byl pro ně vytvořen i zvláštní název - tilted implantáty (angl. tilted = nakloněný, vychýlený).

INDIKACE

Jakmile je vyřešen základní problém, zda je vůbec možné tilted implantáty bez rizika používat, naskytá se otázka, v jakých situacích je uplatnit. Autorům se nepodařilo v odborné literatuře nalézt práci, která by se touto problematikou komplexně zabývala, proto sestavili vlastní seznam indikací.

1. Totální defekt chrupu - zkrácení distálního kantileveru

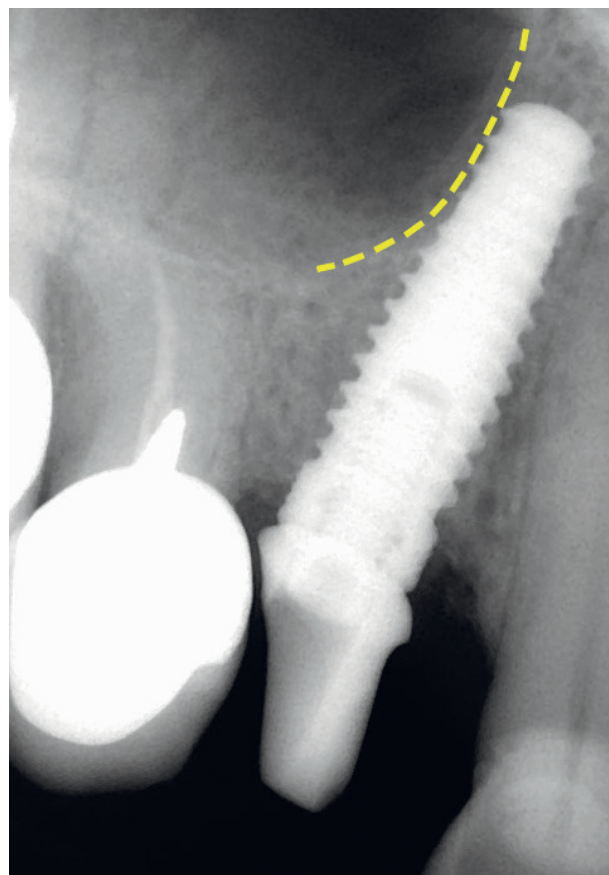
Zhotovení tzv. full arch můstků v bezzubých čelistech je komplikováno anatomickými strukturami, které redukuje nabídku alveolární kosti zejména v laterálních partiích čelistí. V maxile je to čelistní dutina, v mandibule foramen mentale a mandibulární kanál. Ve snaze vyloučit náročné augmentační zákroky (zejména sinus lift) nebo krátké a ultrakrátké implantáty se spornou spolehlivostí, se tyto situace



Obr. 1 All-on-4. Oba krajní implantáty jsou tilted

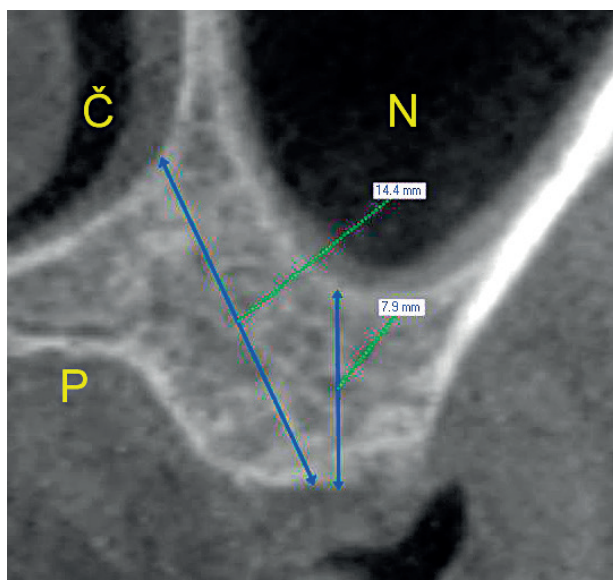
řeší nejčastěji distálními volnými členy. V implantologii se upřednostňuje výraz distální kantilever.

Kantilevery jsou zejména v horní čelisti z biomechanického hlediska škodlivé, přičemž míra rizika stoupá s jejich délkou [12]. Použití tilted implantátů může volné členy významně zkrátit, a tím redukovat napětí na suprakonstrukci i na rozhraní im-

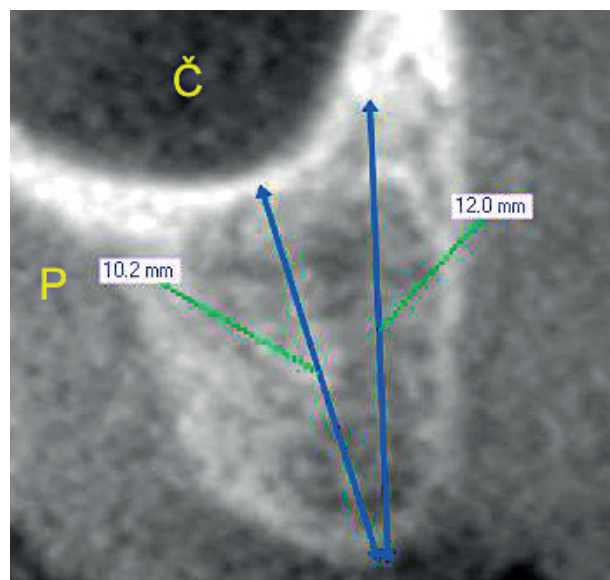


Obr. 2 Tilted implantát v „retrocanine bone triangle“. Ventrální ohraničení sinus maxillaris je zřetelně

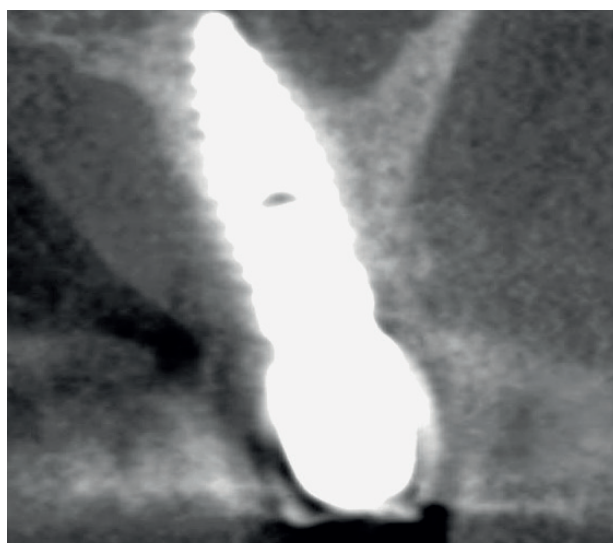
ČESKÁ
STOMATOLOGIE
ročník 115,
2015, 1,
s. 18-24



Obr. 3 Palatinální sklon apexu umožní zavést delší implantát (CBCT snímek)
N - nosní dutina, Č - čelistní dutina, P - patro



Obr. 5 Nabídka kosti se lépe využije vestibulárním sklonem apexu implantátu
Č - čelistní dutina, P - patro



Obr. 4 „Implant in palatal curvature“. Orientace jako na obr. 3.

plantát-kost. O uplatnění tohoto principu v praxi se nejvíce zasloužil implantolog P. Maló působící v Portugalsku [10]. Jeho koncepty All-on-4 a All-on-6 jsou z biomechanického i klinického hlediska bohatě dokumentovány v odborné literatuře a získávají díky své jednoduchosti stále více na popularitě (obr. 1).

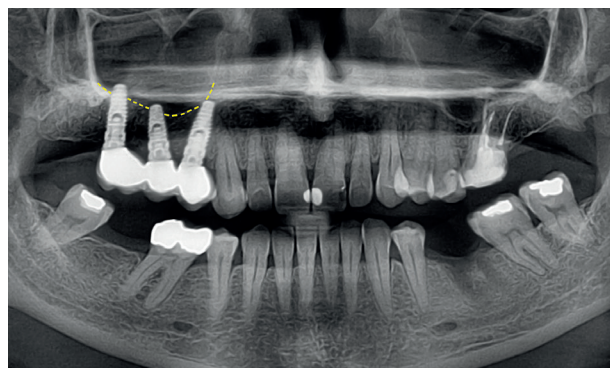
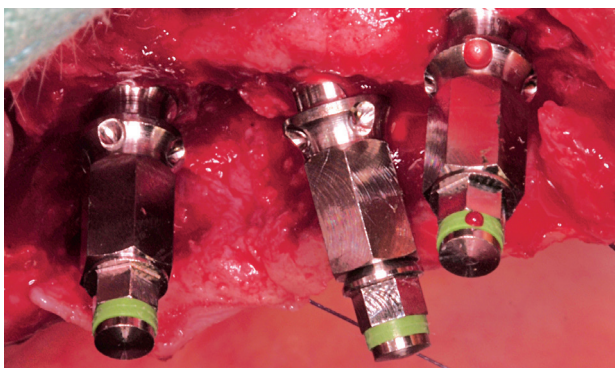
2. Parciální defekt chrupu - „vitální struktury“

I při náhradě parciálního defektu chrupu omezují nabídku alveolární kosti výše uvedené anatomické struktury, k nim se navíc řadí dutina nosní. Zejména

v anglosaské literatuře se pro ně používá název „vitální struktury“, přestože přívlastek „vitální“ je zjevně nadnesený.

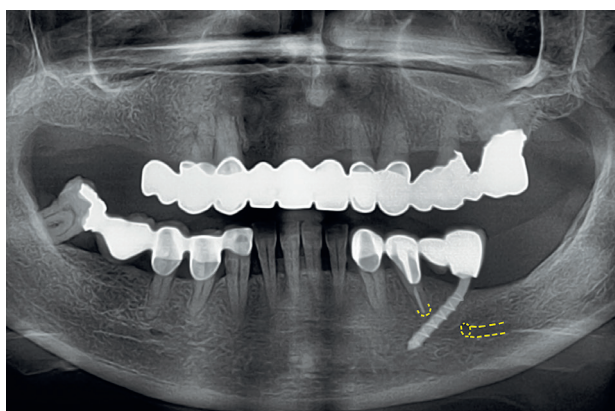
Vzhledem k tomu, že linie ventrálního okraje čelistní dutiny většinou zasahuje do krajiny prvního premoláru a zde strmě vystupuje kranialním směrem [8], v oblasti prvního premoláru i malé meziální sklonění apexu implantátu mnohdy umožní jeho výrazné prodloužení (obr. 2). Prostor, který implantolog využívá, se nazývá „retrocane bone triangle“. Tilted implantát má vysokou stabilitu a je schopen okamžitého zatížení.

Implantát může být pod čelistní dutinou skloněn i v transversální rovině. Tuto možnost popsal již v roce 1980 Krekmanov [5]. Spodina čelistní dutiny nebývá plochá, ale kaudálním směrem se postupně zužuje tak, že asi ve dvou třetinách případů zůstává mezi palatinální kompaktní čelistní dutiny a palatinálním svahem alveolárního výběžku dostatek kosti pro apex implantátu (obr. 3). Skloněním apexu palatinálně se implantát prodlouží, navíc je zakotven velmi kvalitně bi- nebo trikortikálně a eliminuje potřebu sinus liftu (obr. 4). Tato lokalizace implantátu se označuje termínem „implant in palatal curvature“. Méně často je spodina čelistní dutiny konfigurována tak, že nabízí větší objem kosti vestibulárně od čelistní dutiny (obr. 5), nebo dokonce poskytuje dostatek kosti na obě strany, palatinálně i vestibulárně. V posledním případě lze kotvit fixní náhradu zkráceného zubního oblouku na trojici tilted implantátů, z nichž střední je skloněn apexem

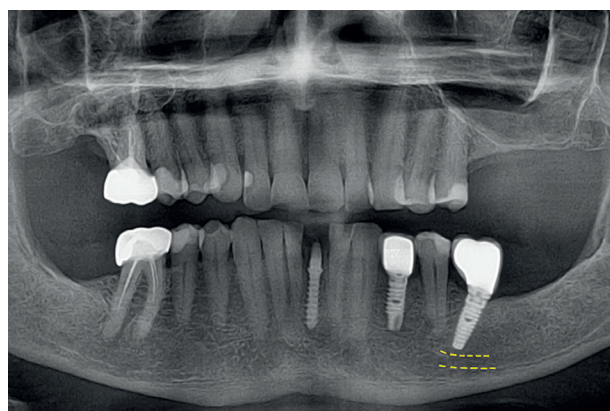


Obr. 6 Oba krajní implantáty jsou vykloněny apexem palatinálně od čelistní dutiny, střední implantát míří apexem vestibulárně.
6a – peroperační snímek, 6b – ortopantomogram

ČESKÁ
STOMATOLOGIE
ročník 115,
2015, 1,
s. 18-24



Obr. 7 „Bypass foramen mentale“



Obr. 8 Meziální sklon apexu dovolí zavedení delšího implantátu

vestibulárně a oba krajní jsou skloněny palatinálně (obr. 6). Předoperační „zmapování“ nabídky kosti pomocí cone beam CT (CBCT) je nezbytné.

Tilted implantátem se lze vyhnout foramen mentale a mandibulárnímu kanálu, implantujeme-li v místě druhého dolního premoláru nebo prvního moláru a vysuneme-li apex implantátu meziálně. Tělo implantátu prochází nepříliš širokou mezerou mezi kořenem prvního premoláru a foramen mentale. Při implantaci je nutné hluboce odklopit mukoperiostální lalok a ozřejmit výstup n. mentalis. Čím je implantát tenčí, tím je výkon bezpečnější – nejvíce se v této situaci osvědčily bikortikální šrouby (obr. 7). Metoda nese název „bypass foramen mentale“.

3. Nasměrování apexu implantátu do vhodnějších kostních struktur

Jde o heterogenní indikační skupinu. Implantát je skloněn tak, že apex směřuje do místa disponujícího příhodnější kostí. Nabízejí se následující možnosti:

a) Apex implantátu je zaveden do sousední lokality vyznačující se mohutnější kostí (nejčastěji z místa druhého horního řezáku do místa špičáku).

b) Implantát se vyhýbá cizímu tělesu v kosti, např. přetlačené kořenové výplni.

c) Implantát je třeba co nejvíce vzdálit od obtížně odstranitelného periapikálního granulomu, který ohrožuje oseointegraci.

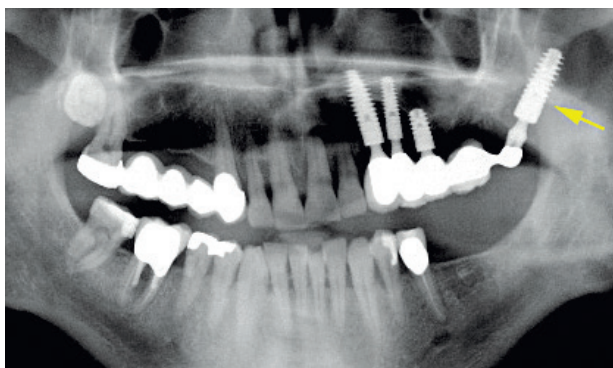
d) Sklonění implantátu zavedeného nad mandibulárním kanálem umožní prodloužit implantát na akceptovatelnou délku (obr. 8).

Využití tilted implantátů může být dovedeno ad maximum tím, že hrot implantátu je zakotven do jiné, někdy i značně vzdálené anatomické struktury, vyznačující se nabídkou mimořádně kvalitní nebo objemné kosti. Tento princip je využit u pterygoidního implantátu (obr. 9) a ještě výrazněji u zygoma implantátu, který je 30–50 mm dlouhý, prochází podél stěny čelistní dutiny a je zapuštěn do těla lící kosti.

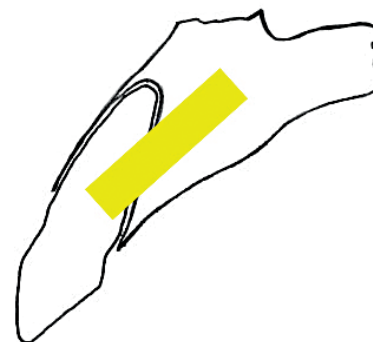
4. Technika okamžité rekonstrukce

Okamžitou rekonstrukcí se nazývá spojení okamžité implantace s okamžitým zatížením implantátu. Při tomto velmi atraktivním a pacienty vyhledávaném postupu je implantát zaveden bez-

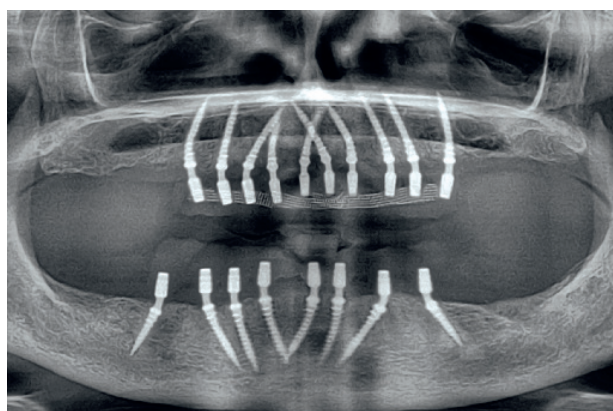
ČESKÁ
STOMATOLOGIE
ročník 115,
2015, 1,
s. 18-24



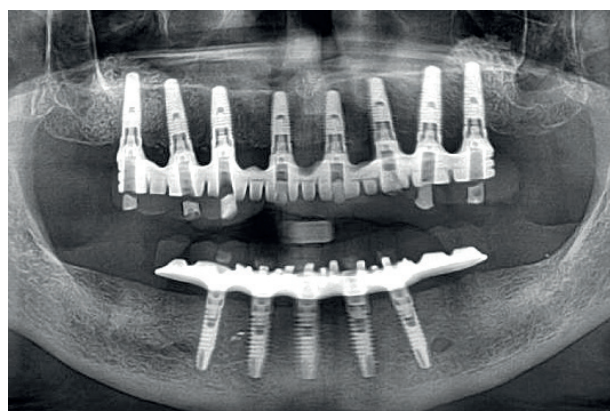
Obr. 9 Pterygoidní implantát (šipka) zakotvený v kompaktní pterygoidních výběžků kostí klínové



Obr. 10 Umístění implantátu (žlutě) při tzv. okamžité rekonstrukci. Tilted implantát směřuje do palatinální lamina dura.



Obr. 11 Tranzitorní implantáty nesoucí provizorní pryskyřičné můstky



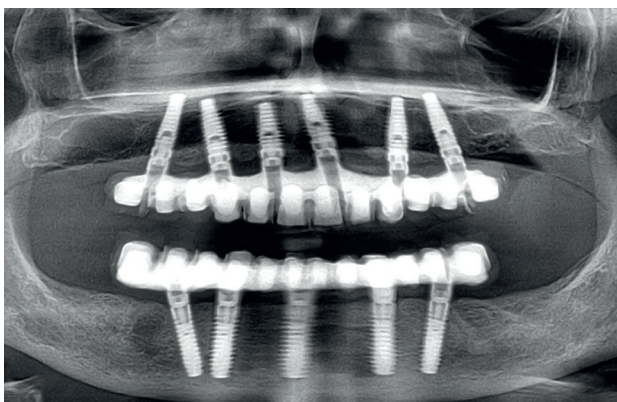
Obr. 12 Vertikální implantáty orientované paralelně

prostředně po extrakci zubu, obvykle bez odklopení mukoperiostu (flapless) a během několika hodin je zatížen provizorní protetickou náhradou. Metoda se využívá zejména v oblasti horních frontálních zubů. Implantolog není při preparaci kostní štoly veden dlouhou osou extrakční rány, ale naopak se snaží co nejvíce poextrakčnímu kostnímu defektu vyhnout. Preparaci proto směřuje do palatinální lamina dura. Implantát je zavedený tilted, apexem směrem na patro (obr. 10). Podobným způsobem se postupuje i při inzerci tranzitorních neboli provizorních implantátů. Apex tranzitorního implantátu míří většinou do meziální lamina dura (obr. 11).

DISKUSE

Stěžejní problém tilted implantátů spočívá v jejich senzitivě nebo naopak odolnosti vůči extraaxiálnímu zatížení. Zhodnotit tento parametr mohou zejména moderní studie založené na 3D analýze konečných prvků. Nejčastěji zkoumají implantace do bezzubých čelistí podle konceptu All-on-4 [15]. Jejich výsledky nejsou vždy shodné, což je patr-

ně dáno složitostí výpočtů, které výkonný počítač zpracovává i několik dnů. Většina autorů uzavírá, že i výrazně tilted zavedené implantáty (v úhlu až 45 stupňů) nevytvářejí na rozhraní implantát-kost ani v periimplantátové kosti vyšší napětí, než je tomu u vertikálních implantátů [4, 9]. Jiní autoři sice zaznamenávají zvýšené napětí, ale zkrácením kanteveru tilted implantátem je tato nevýhoda více než kompenzována [3, 15]. Pouze malá část publikací dospívá k tomu, že tilted implantáty jsou ohroženy přetížením podobně jako přirozené zuby [6]. Rozhodujícím pro vytvoření konečného názoru jsou klinické studie. Na velkých souborech tilted a vertikálních implantátů porovnávají jejich úspěšnost, resorpci marginální kosti a frekvenci tzv. technických komplikací. Z těchto publikací mají největší váhu metaanalýzy, shrnující výsledky nejkvalitnějších studií řešících příslušné téma. Současná odborná literatura disponuje dvěma metaanalýzami a ani jedna neprokázala u tilted implantátů více rizika [1, 11]. Příčina překvapivě vysoké odolnosti tilted implantátů vůči extraaxiálnímu zatížení tkví nejspíše v odlišném zakotvení zubu



Obr. 13 Disparalelní implantáty

a implantátu v alveolární kosti. Implantáty jsou oseointegrované, zuby jsou zavěšeny na periodontálních vazech.

Podpůrným argumentem ve prospěch tilted implantátů jsou dlouhodobé pozitivní zkušenosti s imediátně zavedenými a imediátně zatíženými implantáty (technika okamžité rekonstrukce). I zde se jedná o tilted implantáty a převážná většina zahraničních prací, stejně jako dlouhodobé zkušenosti autorů této publikace, potvrzují vysokou úspěšnost [14].

Šikmé zavádění implantátů má i své nevýhody. Manipulace s otiskovacími komponentami i s fixačními šrouby je pro protetika dosti náročná. I pro chirurga je práce poněkud obtížnější, zejména skláníme-li implantát apexem meziálně. S výhodou se používá strojového zavádění implantátů. Sklon implantátu vůči okluzní rovině je kompenzován angulovanými abutmenty, nebo – výhodněji – CAD/CAM konstrukcí bez účasti abutmentů. Druhá možnost s sebou přináší nejen použití silnějších, a tím bezpečnějších fixačních šroubků, ale také nemalou finanční úsporu. CAD/CAM konstrukci bez abutmentů však lze obtížně adaptovat na fixtury s velmi výraznou disparalelnitou.

Tilted implantáty jsou nejčastěji aplikovány v souvislosti s koncepty All-on-4 a All-on-6 [2, 13]. Nacházejí široké uplatnění i v situacích každodenní implantologické praxe. Prezentované indikační skupiny patrně nevystihují všechny možnosti a jistě budou časem dále rozšiřovány.

ZÁVĚR

Ukazuje se, že pro paralelní zavádění vertikálních implantátů není důvod a že racionálně disparalelní implantace, přestože nepůsobí na rentgenových snímcích příliš úhledně, jsou o poznání

efektivnější (obr. 12 a 13). V této souvislosti je na místě citovat Itala Rapaniho, který uvedl, že „tilted implantování v posledních deseti letech zásadně změnilo plánování v dentální implantologii“ [12]. Autoři se domnívají, že tuzemská implantologická praxe tento trend dosud dostatečně nenásleduje. Přes veškeré vědecké odůvodnění však nabádají k jisté opatrnosti, protože definitivní soud nad „off-axis“ (převážně extraaxiálně zatěžovanými) implantáty poskytnou až dlouhodobé klinické zkušenosti.

LITERATURA

1. **Ata-Ali, J., Penarrocha-Oltra, D., Candel-Marti, E., Penarrocha-Diago, M.:** Oral rehabilitation with tilted dental implants: A meta-analysis. *Med. Oral Patol. Oral Cir. Bucal*, roč. 17, 2012, č. 4, s. 582–587.
2. **Baggi, L., Pastore, S., Di Girolamo, M., Vairo, G.:** Implant-bone load transfer mechanisms in complete-arch prostheses supported by four implants: A three-dimensional finite element approach. *J. Prosth. Dent.*, roč. 109, 2013, č. 1, s. 9–21.
3. **Bevilacqua, M., Tealdo, T., Menini, M., Pera, F., Mossolov, A., Drago, C., Pera, P.:** The influence of cantilever length and implant inclination on stress distribution in maxillary implant-supported fixed dentures. *J. Prosth. Dent.*, roč. 105, 2011, č. 1, s. 5–13.
4. **Bevilacqua, M., Tealdo, T., Pera, F., Menini, M., Mossolov, A., Drago, C., Pera, P.:** Three-dimensional finite element analysis of load transmission using different implants inclinations and cantilever lengths. *Int. J. Prosthodont.*, roč. 21, 2008, č. 6, s. 539–542.
5. **Fortin, T., Isidori, M., Bouchet, H.:** Placement of posterior maxillary implants in partially edentulous patients with severe bone deficiency using CAD/CAM guidance to avoid sinus grafting: A clinical report of procedure. *Int. J. Oral Maxillofac. Implants*, roč. 24, 2009, č. 1, s. 96–102.
6. **Chen, Z. X., Wang, C., Wang, L. J.:** Three-dimensional finite element analysis of tilted implants in the maxillary posterior region. *Chinese J. Tissue Eng. Res.*, roč. 17, 1013, č. 33, s. 5957–5962.
7. **Kim, K. S., Kim, Y. L., Bae, J. M., Cho, H. W.:** Biomechanical comparison of axial and tilted implants for mandibular full-arch fixed prostheses. *Int. J. Oral Maxillofac. Implants*, roč. 26, 2011, č. 5, s. 976–984.
8. **Kopecka, D., Simunek, A., Brazda, T., Rota, M., Slezak, R., Capek, L.:** Relationship between subsinus bone height and bone volume requirements for dental implants: A human radiographic study. *Int. J. Oral Maxillofac. Implants*, roč. 26, 2012, č. 1, s. 48–54.
9. **Malhotra, A. O., Padmanabhan, T. V., Mohamed, K., Natarajan, S., Elavia, U.:** Load transfer in tilted implants with varying cantilever lengths in an all-on-four situation. *Aust. Dent. J.*, roč. 57, 2012, č. 4, s. 440–445.
10. **Maló, P., De Araújo Nobre, M., Lopes, A., Francischone, C., Rigolizzo, M.:** All-on-4: Immediate-function concept for completely edentulous maxillae. A clinical report on the medium (3 years) and long-term (5 years) outcomes. *Clin. Impl. Dent. Relat. Res.*, roč. 14, 2012, Suppl. 1, s. 139–150.
11. **Monje, A., Chan, H. L., Suarez, F., Galindo-Moreno, P., Wang, H. L.:** Marginal bone loss around tilted implants in comparison to straight implants: A meta-analysis. *Int. J. Oral Maxillofac. Implants*, roč. 27, 2012, č. 6, s. 1576–1583.

ČESKÁ
STOMATOLOGIE
ročník 115,
2015, 1,
s. 18–24

Šimůnek A., Kopecká D., Čapek L.

ČESKÁ
STOMATOLOGIE
ročník 115,
2015, 1,
s. 18-24

- 12. Rapani, M., Rapani, C., Di Gregorio, G., Perrotti, V., Iezzi, G.:** Impianti angolari nella pratica clinica. Ital. Oral Surg., roč. 11, 2012, Suppl. 1, s. 22–35.
- 13. Silva, C. G., Mendonca, J. A., Lopes, L. R., Landre, J.:** Stress patterns on implants in prostheses supported by four or six implants: A three-dimensional finite element analysis. Int. J. Oral Maxillofac. Implants, roč. 25, 2010, č. 2, s. 239–246.
- 14. Šimůnek, A., a kol.:** Dentální implantologie (druhé, přepracované a doplněné vydání). 1. vyd. Hradec Králové, Nucleus HK, 2008, s. 100. ISBN 978-80-87009-30-7.
- 15. Zampelis, A., Rangert, B., Heijl, L.:** Tilting of splinted implants for improved prosthodontic support: A two-dimensional finite

telement analysis. J. Prosth. Dent., roč. 97, 2007, Suppl. 6, s. 35–43.

Podpořeno programem PRVOUK P37/13/550.

Prof. MUDr. Antonín Šimůnek, CSc.
Stomatologická klinika LF UK a FN
Sokolská 581
500 05 Hradec Králové
e-mail: simunek@email.cz

Klinika estetické medicíny Mediestetik přijme do svého týmu zubního lékaře.

Požadujeme: minimálně 3 roky praxe v oboru, znalost čtyřruční práce, práce s kofferdamelem, zájem o aktuální trendy v oboru, znalost AJ a případně dalšího jazyka.

Nabízíme: motivační mzdové ohodnocení, semináře, kongresy a školení, špičkové vybavení, zaměstnanecké bonusy, příjemné pracovní prostředí a personál. Nástup možný ihned. V případě zájmu zašlete prosím svůj strukturovaný životopis.

tel.: 724 880 202, e-mail: vesely@mediest.cz, www.mediest.cz

Inzerce A151001524 ▲