

Retrospektivní vyhodnocení čtyřiceti devíti replantovaných zubů

(Původní práce – retrospektivní studie)

Retrospective Study of Forty-Nine Replanted Teeth

(Original Article – Retrospective Study)

ČESKÁ
STOMATOLOGIE
ročník 114,
2014, 5,
s. 87–92

Hecová H., Stehlíková J.

Stomatologická klinika LF UK a FN, Plzeň

Věnováno prof. MUDr. Janu Kilianovi, DrSc., k jeho významnému životnímu jubileu

SOUHRN

Úvod a cíl: Avulze představuje jedno z nejzávažnějších dentálních poranění. Replantací je možné vyražený zub za příznivých okolností dlouhodobě zachovat. Cílem studie bylo zjistit příčiny vedoucí k vyražení zubu a vyhodnotit faktory ovlivňující úspěšnost replantace.

Metody: Do studie je zařazeno 46 pacientů, kteří byli po replantaci 49 vyražených zubů (17 zubů s nedokončeným a 32 zubů s dokončeným vývojem zubního kořene) sledováni na Stomatologické klinice FN a LF UK v Plzni. U pacientů se zjišťovaly příčiny úrazu, faktory ovlivňující hojení po replantaci a výskyt komplikací. Statisticky (Fisherův exaktní test) bylo provedeno porovnání výskytu pourazových následků mezi zuby s dokončeným a nedokončeným vývojem zubního kořene.

Výsledky: Z dokumentace bylo zjištěno, že nejčastější příčinou vyražení zubu bývají pády z kola a úrazy při hře a sportu. Včasná replantace do 30 minut byla provedena pouze u pěti zubů. Ve vlhkém prostředí bylo k replantaci doneseno 14 zubů. Profylaktické endodontické ošetření ukázalo, že u všech 32 zubů s dokončeným vývojem zubního kořene došlo k nekróze zubní dřevě. Na základě rentgenového vyšetření byla zjištěna u 15 zubů (31 %) povrchová resorpce, u 21 zubů (43 %) resorpce s náhradou kosti. Zevní zánětlivá resorpce postihla celkově 13 zubů (26 %), statisticky častěji se vyskytla u zubů s nedokončeným vývojem zubního kořene ($p = 0,0383$). Zuby s nedokončeným vývojem kořene musely být z důvodu resorpce také častěji extrahovány ($p = 0,0127$).

Závěr: Studie ukázala příznivější prognózu u replantovaných zubů s dokončeným vývojem zubního kořene.

Klíčová slova: avulze – replantace – zevní resorpce

SUMMARY

Introduction, Aim: Avulsion of permanent teeth is one of the most serious dental injuries, and a prompt and correct emergency management is very important for the prognosis of replantation. The aim of this study was to find out the causes that lead to dental avulsion, and to analyze the factors that influenced the success of replantation.

Methods: In our study we analyzed the documentation of a sample of 46 patients who had a total of 49 avulsed teeth (17 teeth with open apices, 32 teeth with closed apices) and were treated in Dentistry Department of Medical Faculty in Pilsen. We looked for the causes of the dental injuries, healing after replantation and occurrence of complication. Teeth with closed and open root apices were compared using the Fisher's exact test.

Results: In our study the most common causes of the avulsion of the permanent teeth were cycling and sport or game injuries. Early replantation (within 30 minutes after injury) was performed only in

five cases. Only 14 teeth were transported to the replantation in moist transport medium. Prophylactic endodontic treatment showed necrotic pulp in all 32 teeth with closed apices. Based on the x-ray examination superficial resorption was observed in 15 replanted teeth (31%), replacement resorption was found out in 21 teeth (43%). External inflammatory resorption afflicted 13 teeth (26%), more frequently teeth with open apices ($p = 0,0383$). Extraction of tooth was more often performed in teeth with open apices ($p = 0,0127$).

Conclusions: The study showed better prognosis of the replantation of permanent teeth with closed apices.

Keywords: *avulsion – replantation – external resorption*

Čes. Stomat., roč. 114, 2014, č. 5, s. 87-92

ÚVOD

Replantační představa v dentální traumatologii ošetřovací postup, při němž je kořen vyraženého zubu zasazen zpět do zubního lůžka. Avulze patří mezi nejzávažnější dentální poranění. Při úrazu jsou zcela přerušeny a poškozeny periodontální vazy, nervově cévní svazek a cement na povrchu kořene [12]. Prognóza replantovaných zubů závisí na řadě faktorů. Jsou to zejména délka extraalveolární periody, způsob transportu vyraženého zubu, stupeň vývoje kořenového hrotu a způsob dlahování. Za příznivých okolností může být hojení replantovaného zubu dovršeno revaskularizací periodontálních vláken, spojením prasklých Sharpayových vláken a vytvořením nového gingiválního attachmentu [5, 6]. U zubů s nedokončeným vývojem zubního kořene může výjimečně nastat i revaskularizace a reinervace zubní dřeně [4, 5]. U zubů s dokončeným vývojem kořenového hrotu zubní dřeň naopak pravidelně podléhá nekróze a včasné endodontické ošetření omezí možnou kontaminaci periodontální štěrbinou bakteriemi a jejich toxiny [5, 16, 18]. Tím se zároveň snižuje i riziko rozvoje zánětlivé resorpce zubního kořene [1, 6]. Cílem prezentované studie bylo zjištění příčin vedoucích k vyražení zubu a vyhodnocení různých faktorů souvisejících s hojením periodontálních vazů po replantaci zubů.

MATERIÁL A METODIKA

V rámci studie bylo vyhodnoceno celkem 49 zubů (17 zubů s nedokončeným vývojem zubního kořene, 32 zubů s dokončeným vývojem zubního kořene), které byly replantovány u 46 pacientů. Do souboru jsou zařazeni pouze pacienti, kteří byli po úrazu ošetřeni a následujících pět let sledováni na Stomatologické klinice FN a LF UK v Plzni. Z dokumentace jsme retrospektivně zjišťovali věk pacientů v době úrazu, příči-

ny úrazu, délku extraalveolární periody, transportní médium a způsob terapie. Na základě kontrolních klinických i rentgenologických vyšetření jsme zjišťovali způsob vhojení replantovaných zubů a výskyt poúrazových následků. Ty představuje nekróza zubní dřeně, chronická periodontitis, obliterace dřeňové dutiny a kořenového kanálku, poúrazová resorpce zubního kořene a změny na marginálním parodontu. Statisticky bylo provedeno porovnání výskytu poúrazových následků mezi zuby s dokončeným a nedokončeným vývojem zubního kořene. Ke statistickému zhodnocení byl použit Fisherův exaktní test.

VÝSLEDKY

Věk pacientů v době úrazu

Věkové rozmezí našich pacientů s replantovanými zuby bylo od sedmi do 35 let. Nejčastěji byly ošetřovány děti ve věkové kategorii 12-15 let (27 pacientů, tj. 55,1 %).

Příčiny úrazu

Jako nejčastější příčinu vyražení zubu uvedli pacienti pád z kola (22 zubů; 44,9 %). Pád při hře nebo sportu byl zaznamenán jako příčina úrazu u 17 zubů

Tab. 1 Příčiny vyražení zubu

Tab. 1 Causes of dental avulsion

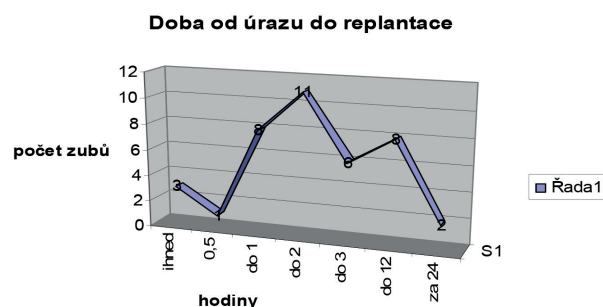
Příčiny vyražení zubu	Počet zubů	Procenta
Pád z kola	22	45
Pád při hře	15	31
Sport	5	10
Autonehoda	3	6
Školní úraz	2	4
Pád z koně	1	2
Napadení	1	2
Celkem	49	100

Retrospektivní vyhodnocení čtyřiceti devíti replantovaných zubů

(34,7 %). U dvou zubů (4,1 %) příčina poranění nebyla v dokumentaci uvedena (tab. 1).

Extraalveolární perioda

Dobu od úrazu po replantaci jsme sledovali na základě údajů v dokumentaci u 39 replantovaných zubů. Včasná replantace byla provedena pouze u čtyř zubů. Ve třech případech byl zub replantován ihned po poranění, v jednom případě do 30 minut. U osmi zubů byla replantace provedena do jedné hodiny po poranění. Delší extraorální periodu než jednu hodinu jsme zjistili u 27 zubů. Nejdelší časový interval mezi úrazem a replantací byl 24 hodin. U deseti zubů se dobu od úrazu po replantaci nepodařilo zjistit (graf 1).



Graf 1 Doba od úrazu do replantace
Graf 1 Extraoral period of the avulsed tooth

Způsob transportu vyraženého zubu

Způsob transportu se ze zápisů v dokumentaci podařilo zjistit pouze u 34 replantovaných zubů. Pacienti si na ošetření přinesli 16 zubů (33 %) v suchém prostředí (v kapesníku nebo gáze) a 13 zubů (27 %) ve vlhkém prostředí (vlhký kapesník, roztok Framykoinu, mléko). Ve čtyřech případech (8 %) byl zub převážen nejprve na sucho a později byl zubním lékařem poskytujícím první pomoc vložen do fyziologického roztoku. Jeden pacient (2 %) si při transportu umístil vyražený zub do dolního vestibula. U 12 zubů (24 %) se nepodařilo zjistit, v jakém prostředí byl zub během transportu uložen (tab. 2).

Tab. 2 Způsob transportu vyraženého zubu

Tab. 2 Type of transport of avulsed tooth

Transportní médium	Počet	Procenta
v suchu	16	33
neznámé	12	24
ve vlhku	13	27
v suchu, následně ve fyziologickém roztoku	4	8
v dolním vestibulu	1	2
Celkem hodnoceno	49	100

Dlahování replantovaných zubů

Pro dlahování replantovaných zubů byla ve většině případů použita polopružná adhezivně připevněná dlahu (36 zubů; 73,5 %). Pryskyřičnou kapničkovou dlahou bylo dlahováno 13 zubů (26,5 %) s nedokončeným vývojem kořene. Doba dlahování replantovaných zubů nepřesáhla 14 dnů. V prvním týdnu dlahování byla pacientům podávána celkově antibiotika.

Endodontické ošetření

Endodontické ošetření bylo provedeno u 43 replantovaných zubů. U všech 32 zubů (66 %) s dokončeným vývojem bylo profylaktické endodontické ošetření s hydroxidem vápenatým zahájeno 10 až 14 dnů po replantaci. U zubů s nedokončeným vývojem byly před replantací definitivně endodonticky ošetřeny čtyři zuby (8 %), u sedmi replantovaných zubů (14 %) byla endodontická léčba zahájena až po rentgenovém nálezu zevní resorpce. Bez endodontického ošetření bylo v našem souboru ponecháno šest replantovaných zubů (12 %) s nedokončeným vývojem zubního kořene (tab. 3).

Tab. 3 Endodontické ošetření

Tab. 3 Endodontic treatment

Endodontické ošetření	Počet zubů	Procenta
Ošetření před replantací	4	8
Ošetření 10 až 14 dnů po replantaci	32	66
Ošetření za delší dobu po replantaci	7	14
Bez endodontického ošetření	6	12

Způsob vhojení replantovaného zubu a výskyt následků

Vhojení replantovaného zubu jsme hodnotili na základě klinického vyšetření a kontrolních rentgenových snímků. Nekróza zubní dřevě byla zjištěna v průběhu profylaktického endodontického ošetření u všech 32 zubů s dokončeným vývojem zubního kořene. U zubů s nedokončeným vývojem kořene se nekróza zubní dřevě vyskytla u 12 ze 17 replantovaných zubů. U osmi zubů rentgenový snímek prokázal výskyt chronické periodontitis (16 %). Úspěšné vhojení zubu provázené pouze povrchovou resorpcí jsme zjistili u 15 zubů (31 %). Resorpce s náhradou kosti byla v našem souboru diagnostikována u 21 replantovaných zubů (devět zubů s nedokončeným vývojem zubního kořene a 12 zubů s dokončeným vývojem zubního kořene). Zevní zánětlivá resorpce postihla celkově 13 zubů (26 %). Ztráta alveolární kosti byla zjištěna u dvou zubů (4 %). V průběhu pětileté

ČESKÁ STOMATOLOGIE
ročník 114,
2014, 5,
s. 87-92

ČESKÁ
STOMATOLOGIE
ročník 114,
2014, 5,
s. 87-92

tého sledování bylo nutné u pacientů 19 zubů (39 %) z důvodu resorpce extrahovat (tab. 4, graf 2). Statistické porovnání ukázalo, že zánětlivá resorpce byla častější u zubů s nedokončeným vývojem ($p = 0,0383$) a že zuby s nedokončeným vývojem kořene musely být z důvodu resorpce častěji extrahovány ($p = 0,0127$).

DISKUSE

Vyražení stálého zubu představuje v dentální traumatologii velice závažnou situaci.

Řada studií uvádí, že k poranění stálých zubů dochází nejčastěji v dětském věku [9, 11, 13, 14, 19]. Stejný výsledek jsme zjistili i v našem souboru, kde 55 % pacientů postižených avulzí stálého zubu bylo ve věkové kategorii 12 až 15 let. Mezi nejčastější příčiny poranění stálých zubů patří pády při běhu, chůzi a jízdě na kole [12, 13, 19]. Tomu odpovídá i výsledek naší studie, kdy jako nejčastější příčinu vyražení stálého zubu uvedli pacienti pád z kola (45 %).

Úspěch replantace vyraženého zubu ovlivňuje řada faktorů. Za nejvýznamnější se považují délka extraalveolární periody a způsob transportu vyraženého zubu. Andreasen a kol. uvádějí, že pokud si periodontální vlákna během extraalveolární periody uchovají svojí vitalitu, může být hojení replantovaného zubu dovršeno revaskularizací periodontálních vláken a vytvořením nového gingiválního attachmentu, výjimečně může zůstat zachována i vitalita zubní pulpy [3, 4]. Takováto příznivá situace

nastává u zubů s nedokončeným vývojem kořenového hrotu, pokud doba extraalveolární periody nepřekročila 20 minut [1, 3, 4, 5, 17]. Pokud je vyražený zub po dobu transportu uložen ve vhodném prostředí, může být úspěšná replantace provedena i v případě delší extraalveolární periody. Za nejvhodnější roztok pro uchování vyražených zubů se považuje médium pro tkáňové kultury Hanks Balanced Solution [1, 4, 6, 17]. Jako další vhodné transportní médium se uvádí fyziologický roztok nebo mléko [6, 17]. V našem souboru byla včasná replantace provedena pouze u čtyř zubů. Naopak extraalveolární periodu delší než jednu hodinu jsme zjistili ve 27 případech. Pokud jde o transportní médium, bylo ve vlhkém prostředí doneseno 14 zubů.

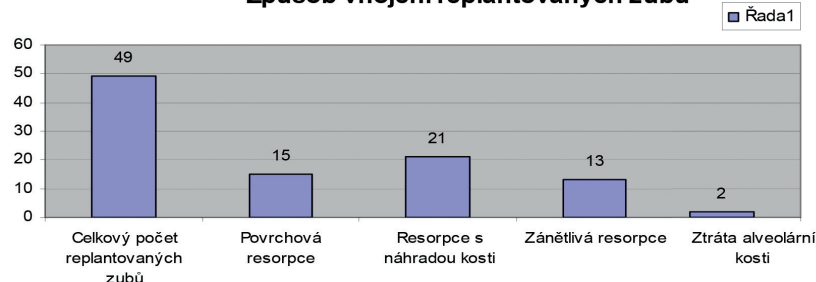
Většina autorů doporučuje dlahovat replantované zuby polopružnou fixací po dobu 10 dnů [1, 6, 8]. V našem souboru bylo dlahováno polopružnou fixací 36 replantovaných zubů. Doba dlahování nepřesáhla 14 dnů. Jako

Tab. 4 Vyhodnocení poúrazových následků

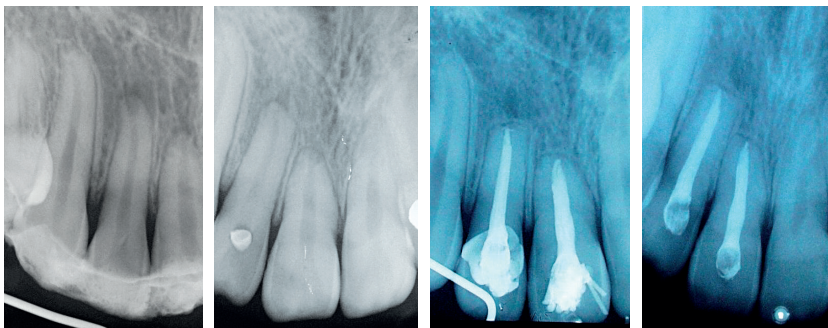
Tab. 4 Evaluation of consequences after injury

Vyhodnocení poúrazových následků					
Typ následku	Otevřený apex n = 17		Uzavřený apex n = 32		p- value
	Počet zubů	%	Počet zubů	%	
Nekróza pulpy	13	76,47	32	100	0,0112
Chronická periodontitis	3	17,65	5	15,63	1
Resorpce povrchová	0	0	15	46,9	
Resorpce s náhr. kosti	9	52,94	12	37,5	0,3697
Resorpce zánětlivá	8	47,06	5	15,63	0,0383
Extrakce zubu	11	64,71	8	25	0,0127

Způsob vhojení replantovaných zubů



Graf 2 Způsob vhojení replantovaného zubu
Graf 2 Healing after transplantation



Obr. 1a, b, c, d Průběh hojení po replantaci (povrchová resorpce apexu)
Fig. 1a, b, c, d Healing after replantation (apical surface resorption)

doplňující léčba byla pacientům po replantaci ordinována celkově antibiotika.

Endodontické ošetření u replantovaných zubů s dokončeným vývojem zubního kořene je nezbytnou podmínkou úspěšného hojení [1]. Andreasen a kol. uvádějí, že včasné odstranění nekrotické zubní dřevě omezuje kontaminaci periodontální štěrbiny bakteriemi a jejich toxiny, čímž se snižuje riziko zánětlivé resorpce kořene [5, 6]. Bylo zjištěno, že první dny hojení replantovaného zubu provází povrchová resorpce cementu, která je z počátku lokalizována na oblast poraněných periodontálních vláken. Tato resorpce se může zastavit, nebo dokonce reparovat, pokud vymizí dráždivé stimuly [1, 6, 7, 16, 18]. Jestliže nekrotická zubní dřevě není včas odstraněna, dráždění osteoklastů pokračuje. Resorptivní proces se nezastaví, ale naopak postupuje přes cementovou vrstvu do dentinu. Otevřením dentinových tubulů je umožněn přímý přestup toxinů i bakteriální infekce z kontaminovaného kořenového kanálku do periodontální štěrbiny, což stimuluje další resorpci [1, 6, 10, 13]. V našem souboru jsme endodontické ošetření zahájili do 14 dnů od úrazu u všech 32 replantovaných zubů s dokončeným vývojem zubního kořene a ve všech případech byla v kořenovém kanálku nalezena nekrotická zubní dřevě. Úspěšné vhojení zubu provázené pouze povrchovou resorpcí jsme zjistili u 15 pacientů (obr. 1a, b, c, d).

Situace je složitější, pokud je poškození vrstvy cementu a periodontálních ligament rozsáhlé. Endodontické ošetření kořenového kanálku sice odstraní škodlivý vliv bakteriální infekce, avšak do místa poškození pronikají buňky z okolní alveolární kosti a vyvolávají proces označovaný jako resorpce s náhradou kosti nebo ankylózu [2, 9, 10, 15]. V dětském věku bývají oba tyto typy resorpce většinou velice aktivní a možnost dlouhodobého zachování replantovaných zubů je proto omezena [5, 6, 11, 19]. U dospělých pacientů tento proces probíhá pomalu a replantovaný zub zůstává dlouho pevný a funkční [5, 6, 13, 14, 15].

V našem souboru byla zevní zánětlivá resorpce zjištěna u 13 ze 49 replantovaných zubů (26,5 %). Tato komplikace byla zjištěna častěji u zubů s nedokončeným vývojem kořene, u kterých nebylo provedeno profylaktické endodontické ošetření ($p = 0,0383$). Rychlý průběh zánětlivé resorpce kořene po replantaci byl pozorován též u tří pacientů s nižší úrovní ústní hygieny. Častější výskyt resorpce s náhradou kosti (21 z 49 replantovaných zubů, tj. 42,9 %) byl zjištěn u zubů s extraalveolární periodou delší než 60 minut a u zubů transportovaných v suchém prostředí. Tento typ resorpce nebylo možné terapeuticky ovlivnit. Celkově bylo z důvodu zevní

resorpce kořene extrahováno 19 replantovaných zubů (38,8 %). Statistické vyhodnocení ukázalo, že zuby s nedokončeným vývojem kořene byly extrahovány častěji než zuby s dokončeným vývojem ($p = 0,0127$)

ZÁVĚR

Naše studie ukázala, že replantované stálé zuby s dokončeným vývojem zubního kořene mají lepší prognózu na dlouhodobé uchování. Většina vyražených zubů v našem souboru byla replantována za dlouhou dobu po úrazu a transportována nevhodným způsobem. Je proto nutné zvýšit informovanost veřejnosti o těchto dentálních úrazech, a zejména pak o zásadách první pomoci při jejich ošetření.

LITERATURA

1. **Andersson, L., Andreasen, J. O., Day, P., Heithersay, G., Trope, M.:** International Association of Dental Traumatology guidelines for the management of traumatic dental injuries: 2. Avulsion of permanent teeth. *Dent. Traumatol.*, roč. 28, 2012, č. 2, s. 88–96.
2. **Andersson, L., Blomlöf, L., Lindskog, S., Feiglin, B., Hammarström, L.:** Tooth ankylosis. Clinical, radiographic and histological assessments. *Int. J. Oral Surg.*, roč. 13, 1984, s. 423–431.
3. **Andreasen, J. O., Borum, M., Jacobsen, H. L., Andreasen, F. M.:** Replantation of 400 avulsed permanent incisors. 1. Diagnosis of healing complications. *Endod. Dent. Traumatol.*, roč. 11, 1995, s. 51–58.
4. **Andreasen, J. O., Borum, M., Jacobsen, H. L., Andreasen, F. M.:** Replantation of 400 avulsed permanent incisors. 2. Factors related to pulpal healing. *Endod. Dent. Traumatol.*, roč. 11, 1995, s. 59–68.
5. **Andreasen, J. O., Borum, M., Jacobsen, H. L., Andreasen, F. M.:** Replantation of 400 avulsed permanent incisors. 3. Factors related to root growth. *Endod. Dent. Traumatol.*, roč. 11, 1995, s. 69–75.
6. **Andreasen, J. O., Borum, M. K., Jacobsen, H. L., Andreasen, F. M.:** Replantation of 400 avulsed permanent incisors. 4. Factors related to periodontal ligament healing. *Endod. Dent. Traumatol.*, roč. 11, 1995, s. 76–89.
7. **Barnett, F.:** The role of endodontics in the treatment of luxated permanent teeth. *Dent. Traumatol.*, roč. 18, 2002, č. 2, s. 47–56.
8. **Berthold, C., Thaler, A., Petschelt, A.:** Rigidity of commonly used dental trauma splints. *Dent. Traumatol.*, roč. 25, 2009, č. 3, s. 248–255.
9. **Donaldson, M., Kinirons, M. J.:** Factors affecting the time of onset of resorption in avulsed and replanted incisor teeth in children. *Dent. Traumatol.*, roč. 17, 2001, č. 5, s. 201–205.
10. **Finucane, D., Kinirons, M. J.:** External inflammatory and replacement resorption of luxated and avulsed replanted permanent incisors: a review and case presentation. *Dent. Traumatol.*, roč. 19, 2003, č. 3, s. 170–174.
11. **Friedlander, L. T., Chandler, N. P., Drummond, B. K.:** Avulsion and replantation of a primary incisor tooth. *Dent. Traumatol.*, roč. 29, 2013, č. 6, s. 494–497.
12. **Glendor, U., Marcenes, W., Andreasen, J. O.:** Classification, epidemiology and etiology. In: Andreasen, J. O., Andreasen, F. M., Andersson, L., ed. *Textbook and color atlas of traumatic inju-*

ČESKÁ
STOMATOLOGIE
ročník 114,
2014, 5,
s. 87-92

- ries to the teeth. 4. vyd. Odder, Blackwell Munksgaard, 2007, s. 217-254.
- 13. Hecová, H., Tzigkounakis, V., Merglová, V., Netolický, J.:** A retrospective study of 889 injured permanent teeth. Dent. Traumatol., roč. 26, 2010, č. 6, s. 466-475.
- 14. Chappuis, V., von Arx, T.:** Replantation of 45 avulsed permanent teeth: a 1-year follow-up study. Dent. Traumatol., roč. 21, 2005, č. 5, s. 289-296.
- 15. Kinirons, M. J., Boyd, D. H., Gregg, T. A.:** Inflammatory and replacement resorption in reimplanted permanent incisors teeth: a study of characteristics of 84 teeth. Endod. Dent. Traumatol., roč. 19, 2003, č. 5, s. 269-272.
- 16. Pohl, Y., Filippi, A., Kirschner, H.:** Results after replantation of avulsed permanent teeth. I. Endodontic considerations. Dent. Traumatol., roč. 21, 2005, č. 2, s. 80-92.
- 17. Pohl, Y., Filippi, A., Kirschner, H.:** Results after replantation of avulsed permanent teeth. II. Periodontal healing and the role of physiologic storage and antiresorptive-regenerative therapy. Dent. Traumatol., roč. 21, 2005, č. 2, s. 93-101.
- 18. Stewart, C. J., Elledge, R. O., Kiniros, M. J., Welbury, R.R.:** Factors affecting the timing of pulp extirpation in a sample of 66 replanted avulsed teeth in children and adolescents. Dent. Traumatol., roč. 24, 2008, č. 6, s. 625-627.
- 19. Tzigkounakis, V., Merglová, V., Hecová, H., Netolický, J.:** Retrospective clinical study of 90 avulsed permanent teeth in 58 children. Dent. Traumatol., roč. 24, 2008, č. 6, s. 598-602.

MUDr. Hana Hecová, Ph.D.

Stomatologická klinika LF UK a FN
Alej Svobody 80
304 60 Plzeň
e-mail: hecova@fnplzen.cz