

Okluzní interference – část druhá

(Přehledový článek)

Occlusal Interference – Part Two

(Review)

První část článku byla zveřejněna v předchozím čísle (2014, č. 1, str. 7–14)

ČESKÁ
STOMATOLOGIE
ročník 114,
2014, 2,
s. 27–34

Francová K., Eber M.

Klinika zubního lékařství LF UP a FN, Olomouc

SOUHRN

Úvod: Přehledový článek shrnuje současné poznatky o okluzních interferencích. Okluzní interference je definována jako jakýkoli kontakt zubů, který brání ostatním okludujícím plochám dosáhnout stabilních a harmonických kontaktů. V podobném významu se užívají termíny okluzní překážka, artikulační překážka, předčasný kontakt. V přehledovém článku uvádíme současný teoretický koncept, který charakterizuje stabilní a harmonické kontakty v přirozeném chrupu. V tomto konceptu jsou okluzní kontakty posuzovány z hlediska jejich vztahu k temporomandibulárním kloubům, ve statické a dynamické okluzi.

Předmět sdělení: Okluzní interference se dělí na interference ve statické a dynamické okluzi. Mezi interference ve statické okluzi se řadí interference vůči centrálnímu vztahu čelistí, interference vůči rovnoměrnému rozložení okluzních sil v maximální interkuspídaci, interference vůči long centric. Mezi interference v dynamické okluzi patří protruzní interference, interference na pracovní straně a interference na nepracovní straně. Výskyt okluzních interferencí v populaci je vysoký, ideální okluze se vyskytuje zřídka.

Okluzní interference vznikají na základě genetické informace a v průběhu vývoje jedince vlivem různých faktorů, často také iatrogenně. Okluzní interference působí jako mikrotrauma. Jejich patologické působení závisí na typu a závažnosti interference, intenzitě funkce (okluzních silách a délce jejich působení), rozsahu funkčních a parafunkčních pohybů a adaptačních schopnostech organismu. Mezi typické klinické příznaky vyvolané působením okluzních interferencí patří známky poškození parodontu (pohyblivost a migrace zubu), abrazní fazety, hypersenzitivita zubu, infrakce a fraktury hrbolků, poškození zubních náhrad (např. praskání keramiky u estetických fazet), nestabilita celkových náhrad. Okluzní interference se také mohou podílet na vzniku temporomandibulárních poruch, bruxismu, bolestí hlavy, psychické tenze a dalších obtíží.

Diagnostika okluzních interferencí se opírá o anamnézu, klinické vyšetření a případně další pomocná vyšetření. Terapie okluzních interferencí se indikuje přísně individuálně, podle situace u konkrétního pacienta. Při terapii je možné využít okluzní dlahy, zábrus zubů, ortodontickou léčbu, zákroky konzervativní a protetické, případně chirurgické.

Prevenční je vhodné zaměřit na zamezení vzniku iatrogenních okluzních interferencí. K tomu slouží vyšetření okluze před započítím jakékoli léčby s potenciálem okluzi měnit, jasný terapeutický plán (kde se rozhodne o ponechání původních okluzních parametrů, nebo jejich změně) a následná kontrola.

Klíčová slova: okluzní interference – předčasné kontakty – okluzní překážky – artikulační překážky – traumatogenní okluze – funkční okluze – okluzní koncepty – okluzní kontakty – okluze

SUMMARY

Introduction: Review summarizes current knowledge concerning occlusal interferences. Occlusal interference is defined as any tooth contact that inhibits the remaining occluding surfaces from achieving stable and harmonious contacts. Similar meaning have terms deflective occlusal contact and occlusal disturbance.

In this review, a current theoretical concept about stable and harmonious contacts in natural dentition is presented. In this concept, occlusal contacts are judged by their relationship to temporomandibular joints, and in static and dynamic occlusion.

Objectives: Occlusal interferences can be divided into interferences in static and interferences in dynamic occlusion. Interferences in static occlusion comprise interferences to centric relation (centric interferences), interferences against even distribution of occlusal forces in maximal intercuspation and interferences against long centric. Interferences in dynamic occlusion comprise protrusive interferences, working-side interferences and non-working side interferences. The prevalence of occlusal interferences in population is high, an ideal occlusion is present rarely.

Occlusal interferences arise on the basis of genetic information or during the development of an individual due to diverse factors. They may be iatrogenic as well. Occlusal interferences work as microtrauma. Their pathologic effect is dependent on the type and intensity of the interference, the intensity of function (occlusal forces and their duration), the extent of functional and parafunctional movements and adaptive capacities of the organism. Typical clinical signs caused by occlusal interferences are signs of periodontal destruction (mobility and migration of tooth), atypical occlusal wear, tooth hypersensitivity, infractions and fractures of teeth, destruction of dental restorations (eg. chopping of dental ceramics of esthetic veneers), instability of complete dentures. Occlusal interferences may contribute to the development of temporomandibular disorders, bruxism, headaches, psychical tension and other problems.

Diagnostics of occlusal interferences is based on anamnesis, clinical examination, and instrumental examination when needed. Therapy of occlusal interferences is indicated strictly on the individual basis, as the situation of the concrete patient requires. In therapy, occlusal splints, occlusal equilibration, orthodontic therapy, restorative and prosthetic therapy, surgery may be required.

In prevention, the focus should be on the prevention of iatrogenic occlusal interferences. Before any dental treatment with the potential of changing the occlusion, an examination of occlusion and the decision whether to change it or not should be made. The dental treatment should adhere to the plan and after the dental treatment, the control examination should be made.

Key words: *occlusal interferences – occlusal disturbances – deflective occlusal contact – traumatogenic occlusion – functional occlusion – occlusal concepts – occlusal contacts – occlusion*

Čes. Stomat., roč. 114, 2014, č. 2, s. 27–34

KLINICKÉ PROJEVY

Přítomnost okluzních interferencí může, ale *nemusí* vyvolávat klinické obtíže, pro jejichž vznik není důležité pouze anatomické uspořádání (přítomnost okluzních interferencí různé závažnosti), ale také způsob funkčního zatížení a adaptační schopnosti organismu.

Mezi typické klinické příznaky vyvolané okluzními interferencemi patří známky poškození parodontu (zvýšená pohyblivost zubu, rozšíření periodontální štěrbin, migrace zubu), abrazní fazety, známky poškození pulpy (hypersenzitivita zubu), infrakce zubu, fraktury hrbolků [3, 4, 11]. U zubních náhrad může docházet k jejich poškození (např. praskání keramiky), popřípadě jiným obtížím (např. nestabilita celkových náhrad). Okluzní interference se také mohou podílet na vzniku temporomandibulárních poruch, abfrakcí, bruxismu [2, 4, 18], bolestí hlavy, psychické tenze a dalších obtíží [4].

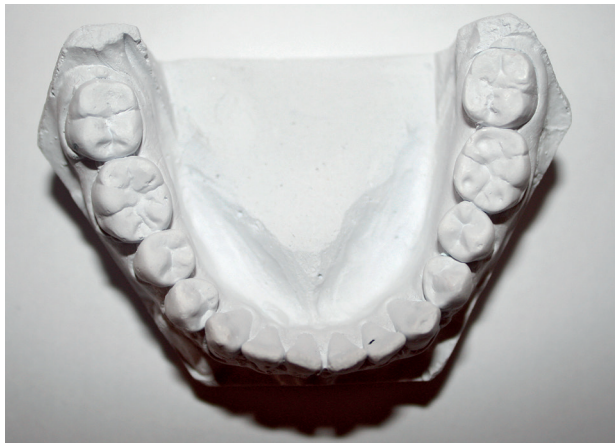Klinické příznaky vzniklé působením okluzních interferencí se mohou projevovat na různých úrov-

ních. Mohou se projevit na zubech, kde se interference nachází, na okolních zubech, na jiných částech stomatognátního systému nebo na celkovém zdravotním stavu jedince. Mohou se také projevit na všech zmiňovaných úrovních, nebo se nemusí projevit vůbec [4].

Následuje detailnější charakteristika některých klinických příznaků.

Příznaky na parodontu

Příznaky na parodontu jsou pro okluzní interference typické a projevují se zvýšenou **pohyblivostí zubu, kostními defekty, migrací zubu**. Pohyblivost zubu je potřebné vyšetřit nejen při diskluzi. Je nutné zkontrolovat, jestli se zub nepohybuje při okluzním kontaktu – při dokousnutí do maximální interkuspidace nebo při exkurzních pohybech. Migrace zubu s sebou může nést další negativní následky – například ztrátu bodů kontaktu a otevření aproximálních prostor. V souvislosti s okluzními interferencemi lze v literatuře najít i zmínku o možnosti vzniku resorp-



Obr. 1 Ztráta tvrdých zubních tkání na hrbolcích dolních molárů. Pravděpodobnou příčinou je kombinace faktorů – atrice v důsledku okluzních interferencí (klinickým vyšetřením byly zjištěny balanční a hyperbalanční kontakty na molárech) a koroze vzniklá konzumací kyselých jídel a nápojů (viz „cupping“ v oblasti hrbolků zubu 36) (pacient 25 let)

ce kořene a gingiválních recesů. Nevhodné okluzní zatížení může zhoršit průběh parodontitidy [3].

V případě, že je nevhodné nebo nadměrné okluzní zatížení přímou příčinou poškození parodontu, označuje se jako **okluzní trauma**, které může být primární nebo sekundární. Primární okluzní trauma vzniká působením nadměrných okluzních sil na zdravý parodont. Sekundární okluzní trauma vzniká u redukovaného parodontu. Pro jeho vznik stačí okluzní zatížení fyziologické, nebo i nižší, které by zdravý parodont bez potíží zvládl. Klinicky se okluzní trauma projevuje zvýšenou pohyblivostí zubu. Na rentgenovém snímku jsou přítomny změny parodontální štěrbiny (triangulace). Bez terapie dochází k adaptaci, kdy zůstávají klinické příznaky, ale nemoc nepostupuje, nebo k progresi onemocnění. Terapií může dojít k úpravě ad integrum.

Fremitus

Jde o otřesy, vibrace, které jsou palpovatelné na zubu při okluzním kontaktu [19]. V dalším stadiu je při okluzním kontaktu patrný pohyb zubu.

Abrazní fazety

Termín abrazní fazety se univerzálně používá pro ztrátu tvrdých zubních tkání na okluzních plochách v důsledku atrice i abraze. Před několika staletími byla přítomnost výrazných abrazních fazet na okluzních plochách zubů zcela běžná, jak nám dokládají kosterní pozůstatky. Se změnou stravy, kdy potra-

Tab. 1 Typy ztráty zubní tkáně na okluzních plochách zubů (occlusal wear) [4, 5, 21]

Typy „occlusal wear“
Atrice – tření zubu o zub. Významné klinické projevy atrice se objeví jen v přítomnosti parafunkcí, popřípadě okluzních interferencí. Běžné okluzní kontakty při žvýkání a polykání při optimální funkční okluzi pro vytvoření významnějších atričních fazet nestačí [1]. Atrice postihuje nejdříve sklovinu, později i dentin. V dentinu probíhá atrice v důsledku jeho menší tvrdosti až sedmkrát rychleji než ve sklovině [4].
Abraze – tření zubu o exogenní agens. Pokud je agens jídlo, jde o „mastikační abrazi“ – v minulosti typickou. Jinými příčinami mohou být žvýkání tabáku, nakusování na různé objekty (tužky, nitě, jehly).
Eroze – ztráta zubní tkáně v důsledku chemické nebo elektrochemické reakce. Zdroje eroze mohou být endogenní (zvracení, gastroezofageální reflux) nebo exogenní (potrava nebo nápoje s pH nižším než 5,5 – typicky limonády, džusy, kyselé bonbony, citrusy, nebo profesionální expozice některým chemickým látkám).
Kombinace – v případě kombinace faktorů (například atrice při bruxismu a eroze vzniklá konzumací limonád) jsou ztráty tvrdých zubních tkání na okluzních plochách rychlejší.

va současného člověka neobsahuje abrazivní složky (písek), lze přítomnost abrazních fazet považovat za nefyziologickou a je vhodné pátrat po její příčině, kterou obvykle bývají parafunkce [1], popřípadě okluzní interference [11]. Ke ztrátě zubní tkáně na okluzních plochách zubů (occlusal wear) může docházet nejen atricí a abrazí, ale také erozí nebo kombinací příčin (tab. 1, obr. 1). To je potřebné při diagnostice odlišit. Detailní popis klinického obrazu jednotlivých typů ztráty zubní tkáně na okluzních plochách zubů není předmětem tohoto sdělení, lze jej najít v jiných pracích českých [21] i zahraničních autorů [5].

V případě abrazních fazet je pro diagnostiku a terapii potřebné znát způsob jejich vzniku. Pomocí může přiložení souhlasných abrazních fazet v horní a dolní čelisti k sobě. Tím se zjistí pohyb (někdy i výrazně mimo běžnou „envelope of function“), při kterém vznikly. Spojení souhlasných fazet společně se zatížením využívá i provokační test podle autorů Krougha a Poulsena (1980). Při tomto testu se po přiložení souhlasných atričních plošek k sobě pacient vyzve, aby je na 15 až 45 sekund zatížil. V případě, že se objeví typické bolestivé symptomy, je test pozitivní [23].

Abfrakce

Jde o mikrostrukturální ztrátu tvrdé zubní tkáně v místě koncentrace zátěže, obvykle v cervikální

oblasti [21]. Často může být příčinou vzniku klínovitých defektů nevhodné okluzní zatížení [21]. Otázka etiopatogeneze abfrakcí ale není dostatečně prozkoumána, jako jedna z možných příčin se uvádí i nevhodná technika čištění zubů pomocí kartáčku a zubní pasty [4].

Hypersenzitivita zubu

Zvýšená citlivost na teplé, studené, na skus, na kyselé a sladké.

Fraktury hrbolků, infrakce zubu

Při infrakci pacient v anamnéze udává ostrou bolest projevující se občas, při určitém skousnutí [14]. Diagnostika může být obtížná. Při klinickém vyšetření lze využít transluminaci nebo nechat pacienta nakusovat na dřevěnou špátli, tak aby byl zatížen jen jeden hrbol zubu. Bolest se obvykle objeví při uvolnění stisku [14].

Temporomandibulární poruchy

Společný název pro skupinu různých onemocnění, mezi která patří myofasciální bolest, luxace kloubního disku s repozicí a bez ní, osteoartróza čelistního kloubu, artritida a další. Z temporomandibulárních poruch souvisí s okluzí nejvíce myofasciální bolest [4]. U ostatních poruch je jejich souvislost s okluzí předmětem vědecké diskuse nebo není prokázána [20].

Bruxismus, bolesti hlavy, psychické tenze

Bruxismus je důležitým faktorem, který významně přispívá ke vzniku klinických obtíží způsobených přítomností okluzních interferencí. Je to z toho důvodu, že okluzní síly jsou u bruxismu silnější, než je obvyklé, a čas, kdy jsou zuby v kontaktu, je delší, než je fyziologické. Bruxismus může působit nejen jako pomocný příčinný faktor, ale sám může být vyvolán přítomností okluzních interferencí. V těchto případech úprava okluzních poměrů může u některých jedinců vést k snížení parafunkčních aktivit [18]. Podobný vztah k okluzním interferencím má psychická tenze.

DIAGNOSTIKA

V případě podezření na problémy související s okluzí je před vlastním vyšetřením chrupu namístě alespoň orientační vyšetření na odhalení temporomandibulárních poruch [11]. Touto problematikou



Obr. 2 Millerova pinzeta

Tab. 2 Principy určení centrálního vztahu bimanuální manipulací podle Dawsona [4]

Určení centrálního vztahu metodou podle Dawsona [6]
Pacient je v lehu na zubním křesle, hlava je stabilizována mezi hrudníkem a předloktím ošetřujícího, který sedí za pacientem. Ošetřující jemně posune bradu pacienta nahoru, čtyři prsty každé ruky umístí na dolní hranu mandibuly, palec umístí do jamky pod dolním rtem. Velmi jemným dotekem chvíli pohybuje dolní čelistí (deprese a elevace v rozsahu několika milimetrů), až se dolní čelist přirozeně dostane do centrálního vztahu vůči horní čelisti a rotuje (jako dveře) kolem terminální kyvné osy. Nesmí dojít ke kontaktu zubů. Všechny pohyby jsou jemné, aby svaly pacienta zůstaly uvolněné a pohyb čelisti vedl vyšetřující. Když je centrální vztah nalezen, je nutné polohu ověřit zátěžovým testem a poté je možné čelist vést jemně ve stejném otevíracím a zavíracím pohybu úst až do polohy prvního kontaktu. Kontakt je označen na film, který musí držet asistentka, jelikož ošetřující potřebuje obě ruce pro vedení čelisti pacienta. V místě prvního kontaktu ošetřující sevře čelisti do maximální interkuspídice. Tím se označí případný skluz (slide). Posuzuje se délka a směr skluzu z centrálního vztahu.
Před tímto vyšetřením je vhodné omezit působení zatížených pohybových vzorců pomocí deprogramátoru (anterior jig).

se zabývají české [24] i zahraniční publikace [13]. Je možné také využít standardizovaného protokolu Research Diagnostic Criteria for Temporomandibular Disorders (RDC/TMD) [16] nebo podkladů Německé společnosti pro funkční diagnostiku a terapii (DGFD) [9]. V případě výskytu některé temporomandibulární poruchy u pacienta je vhodné zvážit konzultaci specialisty na tuto problematiku.

Vyšetření zaměřené na okluzní interference se skládá z anamnézy, klinického vyšetření a případného přístrojového vyšetření.

V anamnéze se zajímáme o nynější obtíže pacienta, celkový zdravotní stav, užívané léky, psychosociální anamnézu, dentální anamnézu.

V první fázi klinického vyšetření se soustředíme především na odhalení klinických potíží, které by mohly mít souvislost s okluzními interferencemi [11] – viz odstavec Klinické projevy.

Druhá fáze klinického vyšetření zahrnuje analýzu okluzních kontaktů [11]. Vyšetření okluzních kontaktů obsahuje vyšetření centrálního vztahu

Tab. 3 Možnosti označení okluzních kontaktů [4]

<p>Artikulační film nebo fólie (např. Accufilm, Bausch Arti-Fol Metallic) představuje neefektivnější způsob značení. Základem filmu může být kov, polyester nebo polyetylen. Tloušťka bývá obvykle 8 μm, 12 μm, 16 μm. Film je impregnován různými barvami inkoustu. Tenkost filmu brání rozmazávání kolem stran hrbolků a dovoluje označit jen plochy, které jsou v kontaktu. Pro práci s proužky filmu se používá pinzeta na artikulační papír Miller. Efektivní je mít několik pinzet pro různé barvy proužků pro úsporu času.</p>
<p>Artikulační papír nebo hedvábí (200 μm, 100 μm, 80 μm, 40 μm) obvykle není nejlepším materiálem, protože se z něj barva snadno stírá a rozmazává. Pokud je ale tenký a netrhá se, je akceptovatelný. Tlustý artikulační papír neoznačí jen interferenci, ale všechna místa, která jsou tak blízko kontaktu, jak tlustý je papír. Pomocí některých artikulačních papírů lze odlišit kontakty různé síly (např. Bausch Progress 100).</p>
<p>Vosky. Tenké listy tmavě zbarveného vosku mohou být umístěny přes okluzní plochy zubů jednoho oblouku. Po kontaktu s protilehlým obloukem se objeví perforace, ty lze označit tužkou. Vosk je výborný materiál pro nalezení interferencí na ostrých hranách, ostatní metody zde mohou selhat. Jako rutinně používaný materiál se nehodí, protože vyžaduje více času než artikulační filmy.</p>
<p>Existují i další materiály (pasty, spreje, barvy), které se aplikují na okluzní plochy a při kontaktu jsou perforovány. Jejich výhodou je tenkost.</p>

čelistí a jeho vztahu k maximální interkuspidaci, vyšetření statické okluze a dynamické okluze.

Při vyšetření vztahu čelistí se určuje poloha *centrálního vztahu čelistí*. Hodnotí se, jestli se maximální interkuspidace nachází v centrálním vztahu čelistí. Pokud tomu tak není, pak se hodnotí případné deviace mandibuly, které jsou na úrovni okluzních ploch označovány jako skluzy (slides) – jejich směr, velikost, a lokalizují se centrické interference. Centrální vztah čelistí je možné určit pomocí celé řady klinických i přístrojových metod [6, 7, 8]. Jednou z nejjednodušších a nejpřesnějších je metoda podle Dawsona (tab. 2) [4]. Její uplatnění je ovšem závislé na správném osvojení a klinické zkušenosti vyšetřujícího.

Pro označení okluzních kontaktů se používá artikulační papír v Millerově pinzetě (obr. 2) nebo jiná z možností (tab. 3). Při značení je nutné, aby byly okluzní plochy zubů suché. Aplikace artikulačního papíru a udržování okluzních ploch zubů v suchu je práce pro asistující personál.

Vyšetření statické okluze. Zahrnuje vyšetření okluzních kontaktů v maximální interkuspidaci a vyšetření freedom in centric. V maximální interkuspidaci hodnotíme okluzní síly, umístění, symetrii a rovnoměrnost okluzních kontaktů. Způsob ozna-

čení okluzních kontaktů je stejný jako u vyšetření centrálního vztahu čelistí (tab. 2), ale pro přehlednost se provádí jinou barvou.

- Freedom in centric lze vyšetřit třemi způsoby [2]:
1. Označením okluzních kontaktů a kontrolou, jestli jsou okluzní kontakty na frontálních zubech silnější než na laterálních.
 2. Požádáním pacienta, aby pomalu skousnul a informoval, který/é zub/zuby se dotknou jako první (frontální nebo laterální).
 3. Vyzváním pacienta, aby rychle opakovaně poklepal dolními zuby o horní v centrálním vztahu, ošetřující přitom nehem přiloženým na předních plochách horních řezáků vnímá případné otřesy (fremitus).

Vyšetření dynamické okluze. Zahrnuje vyšetření okluzních kontaktů při exkurzních pohybech mandibuly – protruzi, laterotruzi doprava a doleva. Určíme typ vedení a lokalizujeme případné interference. Exkurzní pohyby dolní čelisti může provádět sám pacient. Někteří autoři ale upřednostňují, aby exkurzní pohyby dolní čelisti vedl vyšetřující. Pokud jsou exkurzní pohyby vedeny pacientem, může se stát, že se pacient reflexně interferencím vyhne a ty zůstanou neodhaleny [4]. Exkurzní kontakty označujeme jinou barvou než kontakty ve statické okluzi. Při označování okluzních kontaktů při protruzi a laterotruzi se osvědčilo označit nejdříve kontakty v průběhu protruzního (laterotruzního) pohybu a poté jinou barvou označit kontakty v maximální interkuspidaci. Původní barva označuje exkurzní pohyb.

Klinické vyšetření je v případě potřeby možné doplnit o vyšetření pomocná. Příkladem takového vyšetření je analýza rozložení okluzních sil pomocí systému T-scan III (firmy Tekscan, Inc., South Boston, MA, USA). Využívá senzor, který detekuje okluzní kontakty na tenkém filmu, informace zpracovává počítač. Touto metodou je možné určit pořadí jednotlivých okluzních kontaktů a jejich sílu [4].

Diagnóza se stanovuje na základě souhrnu dat ze všech provedených vyšetření. Záznam vyšetření okluzních kontaktů může být proveden různým způsobem, podle potřeby konkrétního pacienta a preferencí ošetřujícího. Příklad takového záznamu je na obrázku 3.

Problémem u okluzních interferencí nemusí být ani tak jejich nalezení, jako spíše určení, zda právě ony jsou příčinou pacientových obtíží, především v případě chronického průběhu. Jak bylo zmiňováno výše, klinické potíže spojené s okluzními interferencemi jsou velmi pestré, a pokud například přímo nenavazují na umístění nové náhrady do dutiny

ČESKÁ
STOMATOLOGIE
ročník 114,
2014, 1,
s. 7-14

Základní analýza okluzních kontaktů

Jméno a příjmení pacienta: Datum:

TMP ne ano poz.: HYPERFUNKČNÍ BOLEST' BEL. OTEVŘENÝCH OKLUZNÍ JST

CV-MI

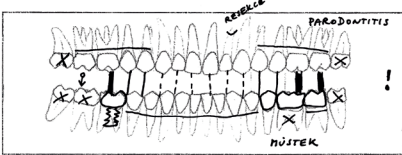
0 mm	0-2mm	>2mm
0 mm	0-0,5mm	>0,5mm


 poz.:

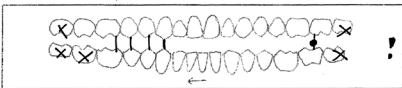
Okluzní síly malé střední velké

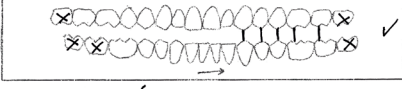
Parafunkce: -

Rozložení okluzních sil

MI  **Zaznamenat:**
 Okluzní kontakt přítomný —
 Okluzní kontakt chybí ○
 Okluzní interference →
 Opěrné zuby - moláry X!
 - premoláry ✓
 Proton in centric - ano ✓
 Biologický faktor zubů ✓
 Pílitvé zuby - třídy ✓
 Implantáty ✓
 Protetické pruce ✓
 Klinické příznaky okl.interfer. ✓

P  **Protruzní kontakty a interference** !

L-P  **Kontakty při laterotruzi doprava**
 Typ vedení - anterioní
 - spřáskové
 - špičkové
 Pracovní interference
 Nepracovní interference
 Balašní kontakty !

L-L  **Kontakty při laterotruzi doleva**
 Typ vedení - anterioní
 - spřáskové
 - špičkové
 Pracovní interference
 Nepracovní interference
 Balašní kontakty ✓

Přístrojové vyšetření ano poz.:

Terapie

Ideální: INTRUZE 17 + IMPL 43, VÝMĚNA NŮSTKŮ 35-37

Optimální pro pacienta: VÝMĚNA NŮSTKŮ 35-37 (ZUBNÍ MZ + INTERFERENCE), OSTATNÍ VIZ PLÁN TERAPIE

Obr. 3 Příklad záznamu vyšetření funkční okluzy

TMP – temporomandibulární poruchy, CV – centrální vztah čelistí, MI – maximální interkuspídace, P – protruze, L-P – laterotruze doprava, L-L – laterotruze doleva. Záznam je vhodné doplnit o fotografie a modely.

ústní, jsou i značně nespecifické. V diferenciální diagnostice je nutné vyloučit jiná onemocnění stomatognátního systému nebo celková onemocnění.

TERAPIE OKLUZNÍCH INTERFERENCÍ

Indikace terapie

Při indikaci terapie zohledňujeme typ a závažnost interferencí, klinické příznaky a jejich vývoj, adaptaci pacienta na interference, celkový stav stomatognátního systému, věk, celkový zdravotní stav, názor a možnosti pacienta, rozsah a náročnost případné terapie.

Všichni autoři se shodují na tom, že terapie čistě pro dosažení parametrů ideální okluzy, bez toho, aby měl pacient klinické potíže, není indikována [2, 4, 11, 13, 15, 17, 20]. Naopak u pacientů s výraznými klinickými potížemi prokazatelně souvisejícími s okluzními interferencemi je terapie namístě. Problematická

může být situace u pacientů, u kterých jsou klinické potíže přítomny, ale nejsou příliš výrazné, pacient si je ani neuvědomuje. U těchto pacientů někteří autoři doporučují preventivní terapii, dřív než interference způsobí větší, ireverzibilní změny [4]. Jiní autoři doporučují terapii neindikovat a ponechat okluzi takovou, na jakou je pacient adaptován a dobře ji toleruje [2, 11].

Možnosti terapie

- Okluzní dlahy (occlusal splints).
- Zábrus zubů (occlusal adjustments).
- Ortodontická terapie.
- Zákroky konzervační a protetické.
- Chirurgické zákroky.

Na pomezí diagnostiky a terapie stojí použití okluzních dlah. Mnozí autoři je využívají pro zjištění, jestli navození ideální okluzy povede ke zmírnění potíží pacienta [4, 18]. Výhodou je, že jde o způsob reverzibilní.

Ireverzibilní terapie může být malého rozsahu, např. zábrus na okluzní ploše nevhodně zhotovené výplně, nebo velkého rozsahu. Před začátkem jakékoli rozsáhlejší terapie je nutná důkladná okluzní analýza [2, 4]. Okluzní analýza probíhá na modelech namontovaných v artikulátoru v centrálním vztahu čelistí nebo maximální interkuspídaci. Přenos situace do artikulátoru se provádí pomocí obličejového oblouku. Artikulátor má být co nejpřesnější – semi-adaptabilní nebo plně adaptabilní. K modelu pro analýzu se zhotovuje jeho duplikát, slouží k uchování výchozího stavu před terapií. V rámci analýzy se rozhoduje, jaká terapie bude potřebná pro dosažení požadovaného výsledku. U některých pacientů postačuje zábrus okluzních ploch (occlusal equilibration). Provádí se ve sklovině a jen v rozsahu, který zuby nijak zvláště nepoškodí. Zábrus je nutné vyzkoušet na modelech, při zkoušce se zapisuje přesná lokalizace zábrusů i jejich pořadí, záznam pak slouží k práci přímo u pacienta. Při zkoušce na modelech může dojít ke zjištění, že pomocí zábrusů situaci nelze vyřešit a jsou nutné další zásahy ortodontické, konzervační, protetické, chirurgické apod. Všechny tyto zásahy je nutné nasimulovat na modelech. V případě zásahů konzervačních a protetických se využívá technika „wax up“. Před zhotovením definitivních náhrad je nutné mít plně vyhovující náhrady provizorní. Ve fázi provizorních náhrad je relativně snadné a levné okluzi měnit podle potřeb pacienta. Definitivní náhrady jsou pak co do tvaru pouze kopíí náhrad provizorních. Hlavním pravidlem u terapie je, že před započítím jakékoli ireverzibilní terapie je nutné přesně znát její výsledek a kroky, které k němu povedou [2, 4]. A také mít informovaný souhlas pacienta.

PREVENCE

Mnohé faktory vedoucí ke vzniku okluzních interferencí jsou jen stěží ovlivnitelné. Velmi dobře však lze zamezit vzniku iatrogenních okluzních interferencí za předpokladu, že ošetřující zná problematiku a dodržuje určitá doporučení [2]. U pacientů, u kterých plánujeme terapii zasahující okluzní plochy, je potřebné provést vyšetření okluze. Následně v terapii můžeme uplatnit dva přístupy – conformative a re-organised [2]. Conformative přístup znamená, že po zvážení všech faktorů pro a proti se ošetřující rozhodne ponechat okluzi pacienta po léčbě stejnou, jako byla před léčbou. Tento přístup lze uplatnit u většiny pacientů. Vyžaduje, aby si ošetřující před léčbou okluzi zaznamenal a po léčbě ji zkontroloval. Re-organised přístup znamená, že se ošetřující rozhodne ve větší nebo menší míře okluzi pacienta změnit, což může být velmi náročné a vyžaduje to důkladnou analýzu situace a jasný terapeutický plán – bližší postup v odstavci „terapie okluzních interferencí“. Přístup, kdy se původní okluze nezaznamená a nová okluze se vytváří bez dostatečné analýzy, s sebou nese vyšší rizika neúspěchu [2].

DISKUSE

Koncept ideální okluze se v průběhu historického vývoje měnil. Příkladem může být dříve doporučovaná bilaterálně balancovaná okluze, od které se v současnosti u přirozeného chrupu zcela upustilo a využívá se pouze při zhotovování celkových snímatelných náhrad. Jiným historickým omylem bylo přeceňování významu okluze v etiopatogenezi parodontitidy. Současné poznatky v oblasti funkční okluze jsou již lépe vědecky a klinicky prozkoumané, ale stále chybí mnoho „evidence-based“ důkazů týkajících se okluzních konceptů [10], závažnosti různých okluzních interferencí, jejich vztahu k temporomandibulárním poruchám a nemocem parodontu. Je proto namístě sledovat vývoj výzkumu v této oblasti. Zajímavým zjištěním je, že zatímco v zahraniční literatuře se někdy setkáváme až s přeceňováním významu okluzních interferencí a lze najít i varování před neindikovanou terapií [20], v české literatuře se často problematika funkční okluze zcela ignoruje, jak v kazuistických sděleních (včetně rozsáhlých rekonstrukcí), tak i v jiných pracích.

ZÁVĚR

Význam okluzních interferencí je dosud často ignorován. Základní znalosti o funkční okluzi patří do kompetence každého zubního lékaře. Jejich

uplatňování v praxi přispěje k prevenci problémů a vyššímu komfortu pacienta ošetřeného výplněmi nebo náhradami.

LITERATURA

1. **Becker, I. M.:** Comprehensive occlusal concepts in clinical practice. Wiley-Blackwell, 2011. ISBN: 978-0-470-95865-0.
2. **Davies, S. J., Gray, R. J. M.:** A clinical guide to occlusion. London, British Dental Association, 2002. ISBN: 0 904588 68 8.
3. **Diedrich, P., Mutschelknauss, R. E.:** Funkční poruchy – diagnostika, Funkční terapie – zábrusy. In Mutschelknauss, R. E.: Praktická parodontologie, klinické postupy. Praha, Quintessenz, 2002. ISBN 80-902118-8-7.
4. **Dawson, P. E.:** Functional occlusion: From TMJ to Smile Design. Mosby, 2007. ISBN 978-0-323-03371-8.
5. **Grippio, J. O., Simring, M., Schreiner, S.:** Attrition, abrasion, corrosion and abfraction revisited: a new perspective on tooth surface lesions. J. Am. Dent. Assoc., roč. 31, 2004, č. 8, s. 1109-1118.
6. **Keshvad, A., Winstanley, R. B.:** An appraisal of the literature on centric relation. Part I. J. Oral Rehab., roč. 27, 2000, č. 10, s. 823-833.
7. **Keshvad, A., Winstanley, R. B.:** An appraisal of the literature on centric relation. Part II. J. Oral Rehab., roč. 27, 2000, č. 12, s. 1013-1023.
8. **Keshvad, A., Winstanley, R. B.:** An appraisal of the literature on centric relation. Part III. J. Oral Rehab., roč. 28, 2001, č. 1, s. 55-63.
9. **Klinischer Funktionsstatus** der Deutschen Gesellschaft für Funktionsdiagnostik und -Therapie (DGFD) in der DGZMK [on line, cit. 2013-21-1] Dostupný z http://www.dgzmk.de/uploads/media/Klinischer_Funktionsstatus.pdf.
10. **Koyano, K., Tsukiyama, Y., Kuwatsuru, R.:** Rehabilitation of occlusion – science or art? J. Oral Rehab., roč. 39, 2012, č. 7, s. 513-521.
11. **Mohl, N. D., Zarb, G. A., Carlsson, G. E., Rugh, J. D.:** A textbook of occlusion. Quintessence Publishing, 1988. ISBN 0-86715-167-6.
12. **Mutschelknauss, R. E.:** Okluzní trauma. In Mutschelknauss, R. E.: Praktická parodontologie klinické postupy. Praha, Quintessenz, 2002. ISBN 80-902118-8-7.
13. **Okeson, J. P.:** Management of temporomandibular disorders and occlusion. 6. vyd., St. Louis, Elsevier Mosby, 2008. ISBN 978-0-323-04614-5.
14. **Peřinka, L.:** Základy klinické endodoncie. Praha, Quintessenz, 2003. ISBN 80-903181-2-6.
15. **Parsche, E.:** Funktionslehre [on line, cit. 2012-30-09]. Dostupný z <http://www.medunigraz.at/zahnklinik/Download/FunktionslehreBiomechanik.pdf>.
16. **Research Diagnostic Criteria** for Temporomandibular Disorders [on line, cit. 2012-23-11] Dostupný z <http://www.rdc-tmdinternational.org>.
17. **Shillingburg, H.:** Fundamentals of fixed prosthodontics. 3. vyd., Quintessence Publishing, 1997.
18. **Spear, F. M.:** Occlusal considerations for complex restorative therapy. In McNeill, C.: Science and practice of occlusion. Chicago, Quintessence, 1997, s. 437-456.
19. **The Academy of Prosthodontics.** The glossary of prosthodontic terms. 8. vyd. (GPT-8). J. Prosthet. Dent., roč. 94, 2005, č. 1, s. 10-92.
20. **Türp, J. C., Greene, C. S., Strub, J. R.:** Dental occlusion: a critical reflection on past, present and future concepts. J. Oral Rehab., roč. 35, 2008, č. 6, s. 446-453.

ČESKÁ
STOMATOLOGIE
ročník 114,
2014, 2,
s. 27-34

Francová K., Eber M.

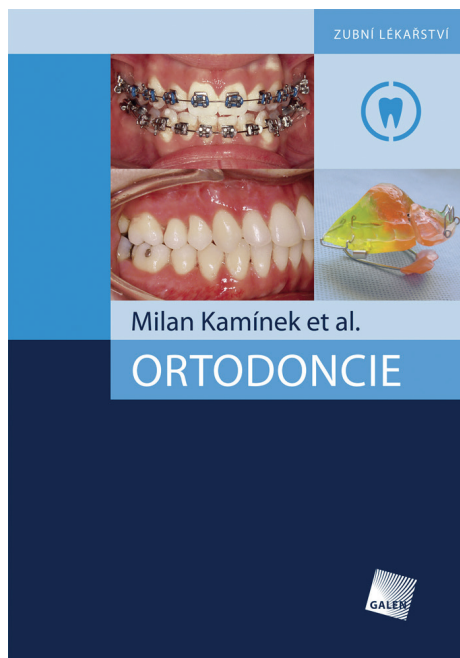
ČESKÁ
STOMATOLOGIE
ročník 114,
2014, 2,
s. 27-34

- 21. Vambera, M., Gojišová, E.:** Atrice, abraze, koroze a abrakce. Nový pohled na povrchové léze zubů. Čes. Stomat., roč. 107, 2007, č. 6, s. 165-168.
- 22. Vence, B. S.:** Predictable esthetics through functional design: the role of harmonious disclusion. J. Esthet. Restor. Dent., roč. 19, 2007, č. 4, s. 185-191.
- 23. Weber, T.:** Memorix zubního lékařství. Praha, Grada Publishing, 2006, 323 s.

- 24. Zemen, J.:** Rukověť zubního lékaře temporomandibulární poruchy v praxi. Praha, Česká stomatologická komora, 2008. ISBN:978-80-87109-10-6.

MUDr. Katarína Francová
Klinika zubního lékařství LF UK a FN
Palackého 12
772 00 Olomouc
e-mail: katarina.francova@upol.cz

Nové knihy z Nakladatelství Galén



ORTODONCIE

Milan Kamínek et al.

Doporučená cena 1 200 Kč

Autorský kolektiv odborníků a pedagogů několika lékařských fakult České i Slovenské republiky připravil novou základní učebnici ortodontie, specializovaného lékařského oboru, který se zabývá diagnostikou, terapií a prevencí odchylných poloh zubů, vztahů zubních oblouků a čelistí. Učebnice také popisuje vývoj a růst čelistí, kostí lebky, vývoj okluze, anomálie v tomto vývoji a způsob jejich léčby.

Moderní učební text s bohatou barevnou obrazovou dokumentací nabízí přehlednou a stručnou formou základní informace o hlavních aspektech tohoto oboru zubního lékařství – o diagnóze, prevenci a terapii všech forem anomálií chrupu.

Autoři čerpali při přípravě textu jak z vlastních zkušeností, tak ze soudobé světové odborné literatury. Kniha obsahuje základy oboru, které jsou prověřeny mnohaletou klinickou praxí, i poznatky nové, s vymezenou indikací a popisem pracovního

postupu. Kromě studentů zubního lékařství je monografie doporučena postgraduálním studentům i specialistům v oboru ortodontie a praktickým zubním lékařům.

Objednávky zasílejte e-mailem nebo poštou:

**Nakladatelské a tiskové středisko ČLS JEP,
Sokolská 31, 120 26 Praha 2, fax: 224 266 226, e-mail: nts@cls.cz.**

Na objednávce laskavě uveďte i jméno časopisu, v němž jste se o knize dozvěděli.