

Fibrózne hyperplázie maxily a mandibuly v materiáloch Kliniky stomatológie a maxilofaciálnej chirurgie LF UK a OÚSA v Bratislave

(Pôvodná práca – klinická štúdia)

Fibrous Hyperplasias of the Maxilla and Mandible in the Dental Records Archive of the Department of Stomatology and Maxillofacial Surgery in Bratislava

(Original Article – Clinical Study)

Stanko P.¹, Mrázová A.², Vodrážka J.², Machálek K.⁴, Szórád T.³,
Halmová K.¹, Merdaa S.¹, Pírková B.²

¹Klinika stomatológie a maxilofaciálnej chirurgie LF UK a OÚSA,
oddelenie oro-maxilofaciálnej chirurgie, Bratislava

²Klinika stomatológie a maxilofaciálnej chirurgie LF UK a OÚSA, parodontologické oddelenie, Bratislava

³Klinika stomatológie a maxilofaciálnej chirurgie LF UK a OÚSA, protetické oddelenie, Bratislava

⁴Ústav patologickej anatómie SZU a OÚSA, Bratislava

Venované k životnému jubileu prof. MUDr. Jiřího Mazánka, DrSc.

SOUHRN

Cieľ práce: Zistiť výskyt fibróznych hyperplázií na maxile a mandibule na pracovisku.

Materiál a metódy: Retrospektívna analýza súboru 124 pacientov (51 mužov, 73 žien, priemerný vek 45,7 rokov, rozmedzie 14–84 rokov) liečených v rokoch 2011 a 2012 s histologicky verifikovanými léziami: fokálna fibrózna hyperplázia (iritačný fibróm), epulis fibromatosa, gingivitis hyperplastica fibromatosa (medicamentosa, hereditaria alebo idiopathica) a granuloma fissuratum.

Výsledky: Vyskytlo sa 12 prípadov fokálnej fibróznej hyperplázie (9,68 %), 29 epulis fibromatosa (23,39 %), 45 fibróznej hyperplastického gingivitídy (36,29 %) a 38 epulis fissuratum (30,64 %). Medikamentóznou hyperplastickou gingivitídou spôsobili u 40 pacientov antihypertenzíva blokujúce kalcium, v troch prípadoch imunosupresíva. Fisurálne granulómy prevládali u pacientov nosiacich snímateľné náhrady dlhšie ako päť rokov.

Záver: Etiologický profil fibróznych hyperplázií sa v súčasnosti mení. Okrem vonkajších iritačných faktorov treba brať do úvahy aj individuálnu predispozíciu, zvlášť u idiopatických foriem.

Kľúčová slova: *fibrózne hyperplázie – maxila – mandibula*

SUMMARY

Aim of Study: Evaluate prevalence of fibrous hyperplasias in maxilla and mandible at the workplace.

PRAKTICKÉ
ZUBNÍ
LÉKÁŘSTVÍ
ročník 61,
2013, 4
s. 47-51

Material and Methods: Retrospective analysis in a group of 124 patients (51 men, 73 women, mean age 45.7 years, range 14 – 84 years) treated within the years 2011 and 2012 with histologically verified lesions: focal fibrous hyperplasia (irritation fibroma), epulis fibromatosa, hyperplastic fibrous gingivitis (medicamentous, hereditary or idiopathic) and fissural granuloma.

Results: 12 cases of focal fibrous hyperplasia (9.68 %), 29 epulis fibromatosa (23.39 %), 45 hyperplastic fibrous gingivitis (36.29 %) and 38 epulis fissuratum (30.64 %) were found there. Medicamentous hyperplastic gingivitis was caused in 40 patients by antihypertensive drugs blocking calcium, in three cases by immunosuppressors. Fissural granulomas prevailed in patients wearing removable dentures longer than five years.

Conclusion: Aetiological profile of the fibrous hyperplasias changes recently. Besides the external irritation factors also individual predisposition should be considered, especially in idiopathic forms.

Key words: *fibrous hyperplasias - maxilla - mandible*

Prakt. zub. Lék., roč. 61, 2013, č. 4, s. 47-51

ÚVOD

Fibrózne hyperplázie v ústnej dutine nie sú vzácnosťou. Ide o heterogénnu skupinu pseudotumoróznych lézií rôznej etiológie, ktoré môžu spôsobovať diagnostické rozpaky [2, 10]. Malígne sa transformujú veľmi zriedkavo, ale svojou výraznou tendenciou k recidívam sú často neľahkým terapeutickým problémom. Pri existujúcom chrupe vychádzajú zvyčajne z marginálneho paradontu na podklade bakteriálnej iritácie z plaku [14] alebo po traume [9]. V bezzubých čelustiach sa viac uplatňujú faktory mechanického dráždenia nevyhovujúcimi snímateľnými náhradami. Okrem spomínaných etiológií sú významné tiež aspekty dlhodobého užívania rôznych medikamentov, hormonálnych zmien (puberta, tehotenstvo), aspekty dedičnosti, no niekedy ide o zmeny idiopatické. Diferenciálne diagnosticky treba vždy zvažovať krvné ochorenia (napr. chronické leukémie). Cieľom predloženej práce bolo analyzovať výskyt niektorých z týchto lézií v materiáloch Kliniky stomatológie a maxilofaciálnej chirurgie Lekárskej fakulty Univerzity Komenského a Onkologického ústavu sv. Alžbety, s.r.o.,

v Bratislave (ďalej KSMFCH) s poukázaním na niekoľko zaujímavých prípadov.

MATERIÁL A METÓDY

Šlo o retrospektívnu štúdiu súboru 559 pacientov (251 mužov, 308 žien), ktorí boli liečení ambulantne alebo v rámci hospitalizácie na KSMFCH v období od 1. 1. 2011 do 31. 12. 2012 s histologicky verifikovanými léziami: fokálna fibrózna hyperplázia (iritačný fibróm), epulis fibromatosa (nebola sledovaná diagnóza epulis gigantocellularis a iné epulídy), gingivitis hyperplastica fibromatosa (medicamentosa, hereditaria alebo idiopathica) a granuloma fissuratum. Zo súboru boli vyradené všetky nálezy v iných lokalizáciách, ako je maxila alebo mandibula, takže výsledný súbor tvorilo 124 pacientov (51 mužov, 73 žien, priemerný vek 45,7 rokov, rozmedzie 14-84 rokov).

VÝSLEDKY

Za sledované dvojročné obdobie sa vyskytlo celkovo 12 prípadov fokálnej fibrózne hyperplázie (9,68 %),

Tab. 1 Distribúcia sledovaných fibróznych hyperplázií v maxile a mandibule

L É Z I A	Maxila		Mandibula		Súčasný výskyt maxila a mandibula	
	n	%	n	%	n	%
Fokálna fibrózna hyperplázia (iritačný fibróm)	8	6,45	4	3,22		
Epulis fibromatosa	11	8,87	18	14,52		
Gingivitis hyperplastica fibromatosa					45	36,29
Granuloma fissuratum	15	12,10	20	16,13	3	2,42
SPOLU	34	27,42	42	33,87	48	38,71

29 prípadov epulis fibromatosa (23,39 %), 45 pacientov malo fibróznu hyperplastickú gingivitídu (36,29 %) a 38 bolo liečených pre granuloma fissuratum (30,64 %). Distribúciu na maxile, mandibule alebo súčasne v obidvoch lokalitách uvádza tabuľka 1.

Typickou lokalizáciou fokálnej fibróznej hyperplázie bol distálny úsek tvrdého podnebia, epulis fibromatosa dominovala na mandibule. Hyperplastická gingivitída sa vyskytovala vždy súčasne na obidvoch čelustiach s variabilnou expresivitou.

Najčastejšie bola medikamentózneho pôvodu, u 40 pacientov po antihypertenzívach blokujúcich kalcium (najmä nifedipín) a v troch prípadoch po imunosupresívach. Bol zaznamenaný aj jeden prípad hereditárnej a jeden prípad idiopatickej fibróznej hyperplázie. Fisurálne granulómy prevládali u pacientov nosiacich snímateľné náhrady dlhšie ako päť rokov. V rámci informácie o starostlivosti o náhradu sa u niektorých jedincov vyskytol fenomén ponechávania si náhrady v ústach cez noc.

DISKUSIA

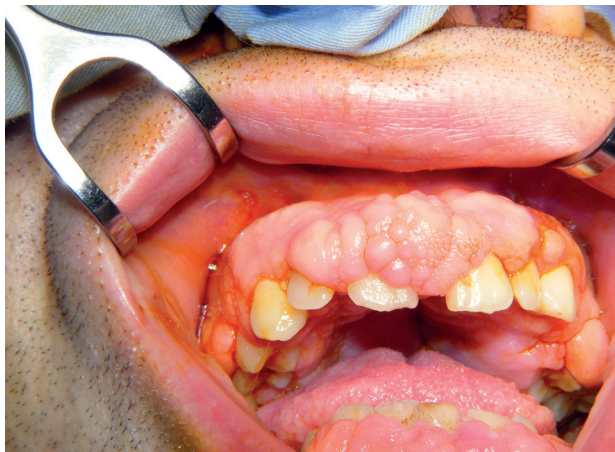V roku 1939 prvý krát opísaný typický predstaviteľ medikamentóznej hyperplázie gingívy u epileptikov liečených hydantoinátmi [6] je stále viac nahrádzaný hyperpláziami po antihypertenzívach typu blokátorov kalcia [13]. Vysoký krvný tlak má v industrializovaných krajinách v súčasnosti 15-20 % populácie s približne rovnakou prevalenciou podľa pohlavia [12]. Preto vyšší výskyt hyperplázií po antihypertenzívach v mužskej populácii [5] nemožno vysvetliť vyššou prevalenciou hypertenzie, ale skôr všeobecne horším hygienickým štandardom u mužov. Veľký počet pacientov prežívajúcich po transplantáciách, ktorí dlhodobo užívajú imunosupresíva

(napr. cyklosporín po transplantáciách obličiek), spôsobuje výskyt hyperplázií aj tejto etiológie [1]. Po iných liekoch (napr. erytromycín, antimalariká) bývajú zmeny len prechodného charakteru. Pravdepodobnosť vzniku fisurálnych granulómov sa stupňuje s dĺžkou nosenia snímateľnej náhrady [3]. Aj pri pôvodne dokonalom vyhotovení protézy následkom postupujúcej atrofie protézneho lôžka môže časom dochádzať k iritácii vo vestibulum oris. Preto pravidelné sledovanie pacienta a nová náhrada po štyroch až piatich rokoch by mala byť pravidlom [7]. Syndrómová gingiválna fibromatóza s dominantným (Rutherfordov a Labandov syndróm) alebo recesívnym typom dedičnosti (Crossov a Ramonov syndróm) nespôsobuje vzhľadom na pridružené symptómy výraznejšie diagnostické ťažkosti, aj keď jej výskyt sa udáva 1 / 750 000 ľudí [11]. Diagnózu izolovanej idiopatickej fibróznej hyperplázie však možno považovať za diagnostické ultimatum refugium po vylúčení ostatných možných príčin. Aj keď sa v literatúre uvádza, že recidívy sú zriedkavé [4, 8], nižšie uvedená kazuistika to nepotvrzuje.

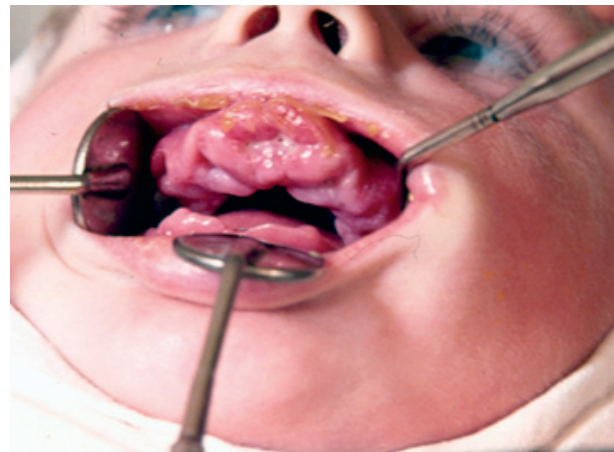**PRAKTICKÉ
ZUBNÍ
LÉKARSTVÍ**
ročník 61,
2013, 4
s. 47-51

KAZUISTIKA

Na parodontologické oddelenie KSMFCH sa dostal muž vo veku 25 rokov s výraznou fibróznou hyperpláziou v oblasti maxily aj mandibuly. V anamnéze nebolo zistené žiadne celkové ochorenie, negoval užívanie akýchkoľvek liekov, alergie neudával. Vždy sa snažil o nadštandardnú hygienu ústnej dutiny. Motívom jeho návštevy boli hlavne estetické aspekty jeho ochorenia (obr. 1), ktoré mu údajne sťažovali spoločenský kontakt. Neuvádzal problémy s príjmom potravy (hryzenie, hltanie), krvácanosť ďasien alebo foetor ex ore. Hyperplázia mu začala ako sedemroč-

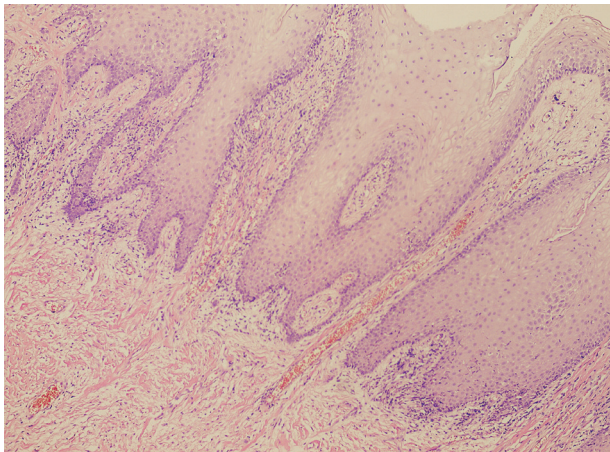


Obr. 1 Pacient s idiopatickou fibróznou hyperpláziou maxily a mandibuly ako 25-ročný

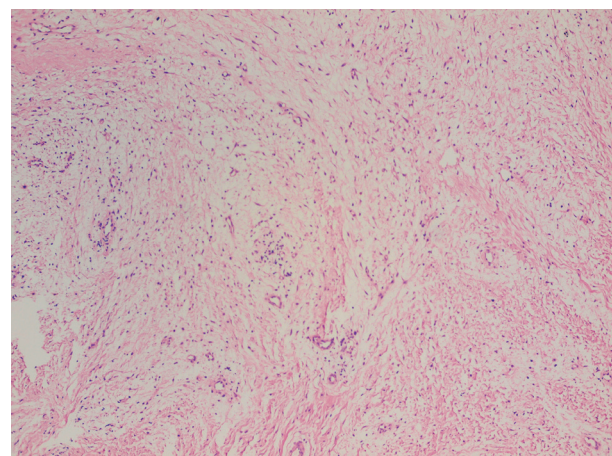
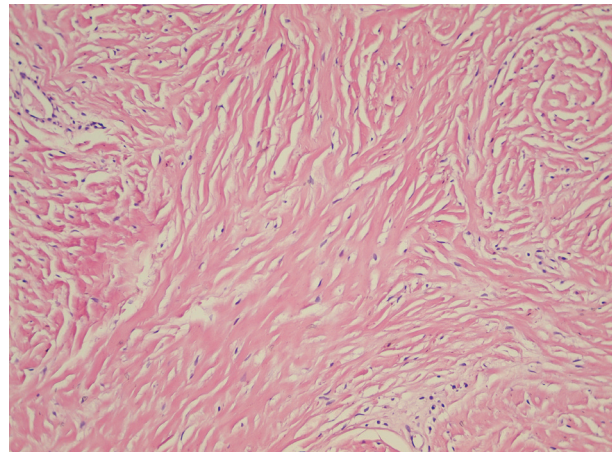


Obr. 2 Ten istý pacient s idiopatickou fibróznou hyperpláziou ako sedemročný

**PRAKTICKÉ
ZUBNÍ
LÉKÁŘSTVÍ**
ročník 61,
2013, 4
s. 47–51



Obr. 3 Akantotický dlaždicový epitel s okolitým chronickým nešpecifickým zápalom (farbenie hematoxylin-eozín, zväčšenie 100×)



Obr. 4 a, b Hypocelulárna stróma sliznice s variabilným zastúpením kolagénnych vlákien od denznej fibrózy (a) až s prechodom do riedkeho spojiva (b) (farbenie hematoxylin-eozín, zväčšenie 200×)

nému v období prerezávania frontálnych trvalých zubov, čo dokladoval obrázkom (obr. 2). Následne sa trikrát opakovali chirurgické korekcie s recidivami v intervaloch 3 – 4 rokov, naposledy ako šesťnásťročnému. Diagnostický záver po komplexnom vyšetrení: idiopatická fibrózna hyperplázia. Terapia spočívala v dvojfázovej resekcii nadbytočných tkanív v celkovej anestézii najprv na maxile a s odstupom dvoch mesiacov na mandibule. Histologické nálezy vykazovali akantotický dlaždicový epitel s okolitým chronickým nešpecifickým zápalom (obr. 3). Hypocelulárna stróma varírovala v zastúpení kolagénnych vlákien od denznej fibrózy (obr. 4a), cez ložiskové edematózne rozvoľnenie až s prechodom do riedkeho spojiva (obr. 4b). Depozitá hemosiderínového pigmentu vo fibróznej stróme boli prejavom starších krvácaní do sliznice. Nakoľko odstup od posledných chirurgických výkonov je len niekoľko mesiacov, k ich úspešnosti sa nemožno vyjadriť a pacient zostáva v dlhodobom sledovaní.

ZÁVER

Fibrózne hyperplázie sú stále aktuálnym problémom, aj keď sa ich etiologický profil v súčasnosti mení. Okrem vonkajších iritačných faktorov treba brať do úvahy aj individuálnu predispozíciu k hyperplastickým reakciám s nadmernou tvorbou väziva. Tento fakt vyniká zvlášť u idiopatických foriem. Rovnako nedoriešeným problémom zostáva podstata dedičnosti u nesyndrómových fibromatóz.

LITERATÚRA

1. Boratynska, M., Radwan-Oczko, M., Falkiewicz, K., Klinger, M., Szyber, P.: Gingival overgrowth in kidney transplant reci-

ipients treated with cyclosporine and its relationship with chronic graft nephropathy. *Transplant. Proc.*, roč. 35, 2003, č. 6, s. 2238–2240.

2. Buchner, A., Shneiderman-Shapiro, A., Vered, M.: Relative frequency of localized reactive hyperplastic lesions of the gingiva – a retrospective study of 1675 cases from Israel. *J. Oral Pathol. Med.*, roč. 39, 2010, č. 8, s. 631–638.
3. Canger, E. M., Celenk, P., Kayipmaz, S.: Denture related hyperplasia – a clinical study of a Turkish population group. *Braz. Dent. J.*, roč. 20, 2009, č. 3, s. 243–248.
4. Cekmez, F., Pirgon, O., Tanju, I. A.: Idiopathic gingival hyperplasia. *Int. J. Biomed. Sci.*, roč. 5, 2009, č. 2, s. 198–200.
5. Ellis, J. S., Seymour, R. A., Steel, J. G., Robertson, P., Butler, T. J., Thomason, J. M.: Prevalence of gingival overgrowth induced by calcium channel blockers: A community-based study. *J. Periodontol.*, roč. 70, 1999, č. 1, s. 63–67.
6. Kimball, O. P.: The treatment of epilepsy with sodium diphenyl hydantoinate. *J. Am. Med. Assoc.*, roč. 112, 1939, s. 1244–1245.
7. Mandali, G., Sener, I. D., Turker, S. B., Ulgen, H.: Factors affecting the distribution and prevalence of oral mucosal lesions in complete denture wearers. *Gerodontology*, roč. 28, 2011, č. 2, s. 97–103.

Fibrózne hyperplázie maxily a mandibuly

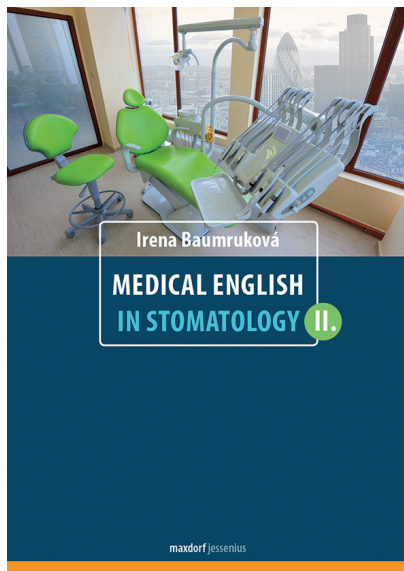
8. **Martelli, H. Jr., Santos, S. M., Guimarães, A. L., Paranaíba, L. M., Laranjeira, A. L., Coletta, R. D., Bonan, P. R.:** Idiopathic gingival fibromatosis – description of two cases. *Minerva Stomatol.*, roč. 59, 2010, č. 3, s. 143–148.
9. **Mathur, L. K., Bhalodi, A. P., Manohar, B., Bhatia, A., Rai, N., Mathur, A.:** Focal fibrous hyperplasia – a case report. *Int. J. Dental Clin.*, roč. 2, 2010, č. 4, s. 56–57.
10. **Naderi, N. J., Eshghyar, N., Esfehania, H.:** Reactive lesions of the oral cavity. *Dent. Res. J. (Isfahan)*, roč. 9, 2012, č. 3, s. 251–255.
11. **Pappachan, B., Narayan, J. V., Nayak, A.:** Idiopathic gingival fibromatosis: A neglected case. *Indian J. Radiol. Imaging*, roč. 12, 2002, s. 335–338.
12. **Pavlovič, M.:** Hypertensio arterialis. In Šašinka, M., Nyulassy, Š., Badalík, L. (eds.): *Vademecum medici*, 6. vyd., Martin, Osveta, 2003, s. 1259–1261.
13. **Seymour, R. A., Thomason, J. M., Ellis, J. S.:** The pathogenesis of drug-induced gingival overgrowth. *J. Clin. Periodontol.*, roč. 23, 1996, č. 3, s. 165–175.
14. **Statelová, D., Štilla, J., Janíčková, M., Sitár, J., Malachovský, I.:** Periodontálne ochorenia. *Via pract.*, roč. 4, 2007, č. 4, s. 295–299.

**PRAKTICKÉ
ZUBNÍ
LÉKÁŘSTVÍ**
ročník 61,
2013, 4
s. 47–51

Doc. MUDr. Peter Stanko, Ph.D.

Klinika stomatológie a maxilofaciálnej chirurgie
LF UK a OÚSA
Heydukova 10
812 50 Bratislava
Slovenská republika
e-mail: pstanko@ousa.sk

Nové knihy z Nakladatelství Maxdorf

**MEDICAL ENGLISH IN STOMATOLOGY II.**

Irena Baumruková

Doporučená cena 295 Kč

Druhý díl úspěšné moderní učebnice lékařské angličtiny určené stomatologům a studentům zubního lékařství, vhodné rovněž pro dentální hygieniky a střední zdravotnický personál ve stomatologii. Podobně jako u prvního dílu čtenáři ocení skutečně soudobou terminologii užívanou stomatology v anglicky mluvících zemích. Další předností této moderní učebnice je rozsáhlá slovní zásoba mapující podrobně všechny aspekty práce ve stomatologické ordinaci, a to jak z pohledu lékaře-stomatologa, tak dalších profesí zubního lékařství. Samozřejmostí je důsledné uvádění přepisu výslovnosti jak přímo v lekcích, tak v souborném anglicko-českém a česko-anglickém slovníku na konci knihy. Významným prvkem knihy jsou prakticky zaměřená cvičení odborné konverzace a velmi

obsažné tematické slovníky za každou lekcí. Nedílnou součástí knihy je i obsáhlý klíč k překladům.

Objednávky zasílejte e-mailem nebo poštou:

**Nakladatelské a tiskové středisko ČLS JEP,
Sokolská 31, 120 26 Praha 2, fax: 224 266 226, e-mail: nts@cls.cz.**

Na objednávce laskavě uveďte i jméno časopisu, v němž jste se o knize dozvěděli.