

Ztráta prvního stálého moláru u mladých pacientů

(Kazuistické sdělení)

The Loss of First Permanent Molar in Young Patients

(Case Report)

Koťová M., Hovorka J.

Stomatologická klinika 3. LF UK a FNKV, Praha

Věnováno prof. MUDr. Janě Duškové, DrSc., MBA, k životnímu jubileu

SOUHRN

Úvod: Ztráta prvního stálého moláru významným způsobem snižuje biologickou kvalitu dentice. Vedle protetického řešení vzniklého defektu můžeme v indikovaných případech využít rovněž ortodontický uzávěr mezery meziálním posunem druhého, pořípadě třetího stálého moláru. Toto řešení však nemusí být vždy uspokojivé, protože důsledkem chybně indikovaného uzavření poextrakční mezery ortodontickým posunem sousedních zubů je zhoršení prostorových poměrů v postiženém úseku chrupu a porucha vztahu antagonistů. Pro obnovu funkčního a morfologického souladu zubních oblouků je pak třeba kompenzovat okluzní poměry dalšími extrakcemi. Proto je nutné, zejména u mladých pacientů, kde došlo ke ztrátě prvního stálého moláru a ortodontický uzávěr mezery se jeví jako snadné a dobré řešení, stav chrupu i plánovaný výsledek ortodontické terapie pečlivě analyzovat, včetně diagnostické přestavby modelů chrupu (diagnostický set-up).

Cíl práce: Autoři stručně rekapituluji načasování nutných extrakcí prvních stálých molárů u dětí a mladistvých, u nichž není definitivní protetické řešení, vzhledem k věku, možné. Upozorňují na úskalí ortodontického uzávěru mezer po extrakcích stálých molárů a uvádějí příklady.

Vlastní pozorování: Je prezentováno ošetření dvou pacientů ve věku 8 a 13 let, u nichž došlo k extrakci prvního stálého moláru. Mezera byla uzavřena ortodontickým posunem.

U osmileté dívky došlo k extrakci prvních stálých molárů v dolní čelisti v období výměny chrupu. Pacientka měla výrazný nedostatek místa v obou zubních obloucích. Plán extrakcí zubů z ortodontických důvodů byl upraven podle biologického faktoru chrupu. V souvislosti s extrakcí prvních stálých molárů v době výměny chrupu je však třeba věnovat pozornost také zařazování druhých premolárů.

U třináctiletého pacienta došlo ke ztrátě zubu 46 po ukončení výměny chrupu. Ortodontickým uzávěrem mezery meziálním posunem zubu 47 se zhoršily okluzní poměry.

Závěr: Ortodontický uzávěr mezery po extrakci prvního stálého moláru není vždy indikovaný a vyžaduje pečlivou léčebnou rozvahu.

Klíčová slova: ztráta prvního stálého moláru – dítě – adolescent – ortodontický uzávěr poextrakční mezery

SUMMARY

Introduction: The loss of first permanent molar significantly reduces the biological quality of the dentition. In addition to prosthetic rehabilitation in indicated cases, we can also take advantage of orthodontic space closure with mesial shift of the second and third permanent molar. The result of this solution may not always be satisfactory. As an unindicated orthodontic space closure post extraction leads to worsening of space ratios in the affected part of the dentition and causes disorder in relationship between antagonists.

To restore good functional and morphological harmony of the dental arches it is then necessary to compensate the occlusal relationships with additional orthodontic extractions and demanding orthodontic therapy. Therefore it is necessary, especially in young patients who lost first permanent molar and orthodontic closure seem an easy and good solution, to carefully analyze dental status with the planned result of the orthodontic therapy, including diagnostic dental reconstruction models (diagnostic set-up).

Aim: The authors summarize the timing of the extraction, when needed, of first permanent molars in children and adolescents, where final prosthetic rehabilitation is not indicated due to their age. They emphasise the difficulties of the orthodontic gap closure after the extraction of permanent molar.

Observation: The treatment of two patients at the age 8 and 13 years where first permanent molar were extracted is presented. The space was closed by means of orthodontic tooth movement.

The first case is eight years old girl, where first permanent molars were extracted in the lower jaw in mixed dentition. Patient had a significant lack of space in both dental arches. Plan of extractions for orthodontic reasons was modified according to biological factor of the dentition. When extraction of first permanent molars is indicated in the mixed dentition, attention to the eruption of the second premolars must be paid.

The second case is thirteen years old boy who lost the right lower first permanent molar while all permanent teeth already erupted. Orthodontic space closure was achieved by mesialisation of the second molar, unfortunately the occlusal condition worsened.

Conclusion: Orthodontic space closure after extraction of first permanent molar is not always indicated and requires careful treatment plan.

Key words: *loss of the first permanent molar - child - adolescent - orthodontic post extraction space closure*

Čes. Stomat., roč. 113, 2013, č. 1, s. 14-19

ÚVOD

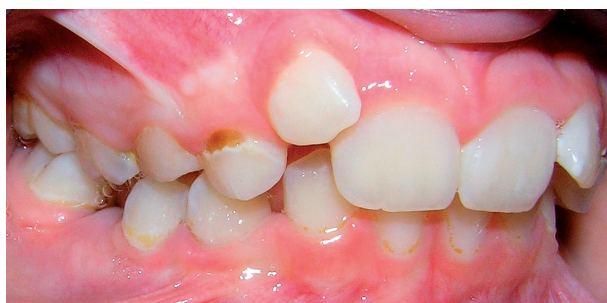Současné možnosti preventivních opatření i včasná sanace chrupu u mnoha dětských pacientů neustále selhávají. I když se zvyšuje počet dětí s intaktní denticí a ojedinělými výplněmi, není vzácností nález rozsáhlé kariézní destrukce prvních stálých molárů řešený extrakcí zubu už v průběhu výměny chrupu. Definitivní protetické ošetření není u dětí možné a je třeba po extrakci rozhodnout, kdy a jak se bude vzniklý defekt molárového pole řešit. Pokud by se mezera ponechala bez ošetření, dojde ke sklonu a posunu sousedních zubů směrem do mezery, případně k vystupování antagonistů do supraokluze, což může představovat závažnou okluzní poruchu.

Jednu z možností ošetření předčasné ztráty prvního stálého moláru představuje ortodontický uzavěr extrakční mezery. Není však na místě u dítěte s kariézním stálým molárem místo jeho kvalitního endodontického ošetření (umožňují-li to anatomické poměry kořenových kanálků) navrhnout jako „jednoduché“ řešení extrakci stálého zubu a rodiče ujistit, že na místo ztraceného stálého zubu se „v budoucnu spontánně posune jeho souseď“.

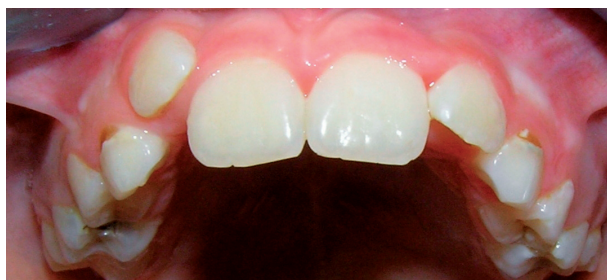Extrakce stálého moláru u dítěte by měla být skutečně krajním řešením.

Příčiny extrakcí stálých molárů u dětí jsou důsledkem nedostatečné pozornosti, která je věnovaná včasné identifikaci dětí s vysokým rizikem zubního kazu (děti s celkovým onemocněním, děti předčas-

ně narozené, děti matek s vysokou kazivostí, děti s hypoplaziemi a demineralizací tvrdých zubních tkání, děti s poruchami spánku, častým příjmem sacharidů, děti z nižších sociálně ekonomických vrstev atd.) [4]. Regionálně mnohdy chybějí nebo jsou



Obr. 1 Kazuistika 1, osmiletá pacientka, chrup ve skusu zprava, je patrný výrazný nedostatek místa, vestibulární erupce horního pravého postranního řezáku



Obr. 2 Horní zubní oblouk - frontální pohled

nedostatečně realizovaná systematická preventivní opatření u rizikových skupin dětí a dostatečná pozornost není věnována ani stanovení individuálního rizika vzniku zubního kazu.

Jedním z ukazatelů kazivosti chrupu dětí je podíl jedinců s intaktním chrupem. Broukal a kol. ve studiích sledujících stav orálního zdraví v ČR uvádějí, že v populaci pětiletých dětí (2003) nacházíme intaktní dentici pouze u 41,6 % dětí (podle požadavků WHO to mělo být v roce 2010 80 % pětiletých), pouze u 12,4 % dětí jsou všechny zuby s kazem ošetřené a 46 % pětiletých dětí potřebuje ošetření [1].

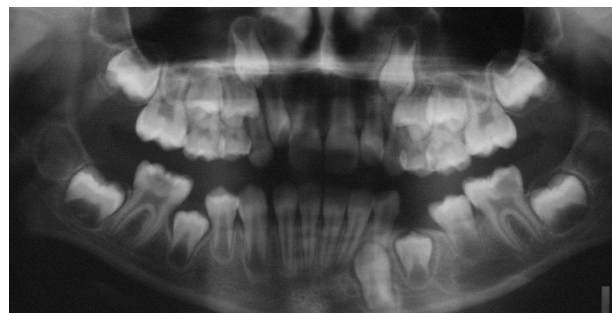Pokud se podíváme na stav chrupu dvanáctiletých dětí, nacházíme intaktní dentici pouze u 24 % dětí a 40,5 % potřebuje ošetření. Oproti pětiletým se počet dětí se zdravým chrupem snížil za sedm let (od pěti do dvanácti let) téměř o polovinu, nepatrně se snížil počet dětí potřebujících ošetření. Nejčastěji ošetřovaným zubem je první stálý molár, jehož kariézní destrukce souvisí s výskytem kazu časného dětství [5]. Merglová a Ivančaková uvádějí výsledky sledování kazivosti dočasné dentice mezi lety 1997 a 2006, z nichž vyplývá, že téměř pětina pětiletých dětí u nás je postižena kazem raného dětství (ECC) (v roce 1997 to bylo 19,7 % dětí; roku 2000 celkem 20,8 %; 2003 21,2 %; 2006 18,6 %) [4]. Bylo by žádoucí, aby

praktičtí zubní lékaři při preventivních prohlídkách předškolních dětí včas vytvořili u rizikových dětských pacientů takové podmínky, v nichž by dále nedocházelo k dalšímu ireverzibilnímu poškození tvrdých zubních tkání prořezávající se stálé dentice.

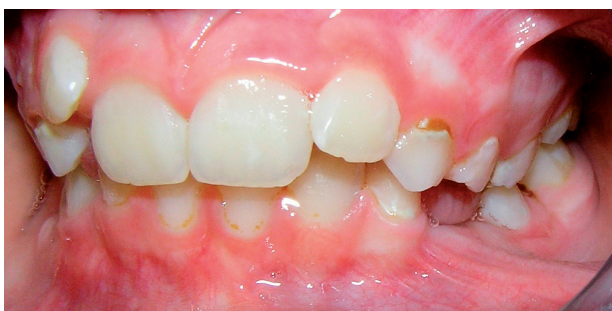VLASTNÍ POZOROVÁNÍ

Kazuistika 1

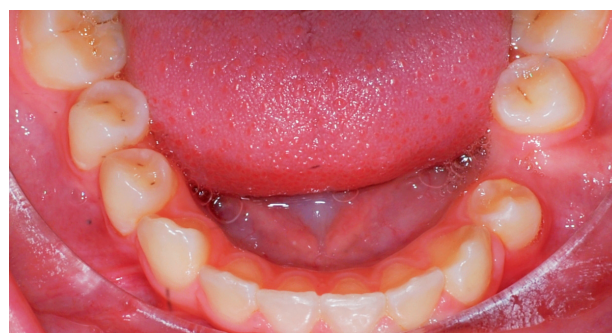Pacientkou byla osmiletá dívka s výrazným nedostatkem místa v obou zubních obloucích (primární stěsnání) a předčasným prořezáním zubu 35 v dů-



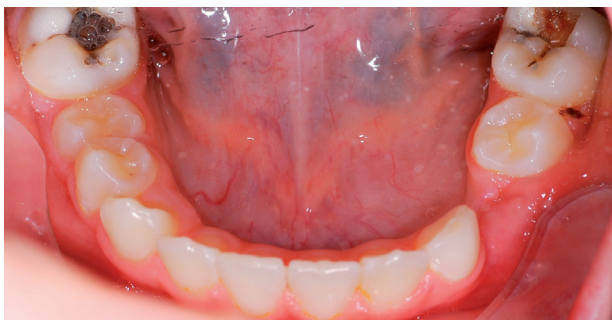Obr. 5 Ortopantomogram pacientky s patrnou předčasnou erupcí zubu 35



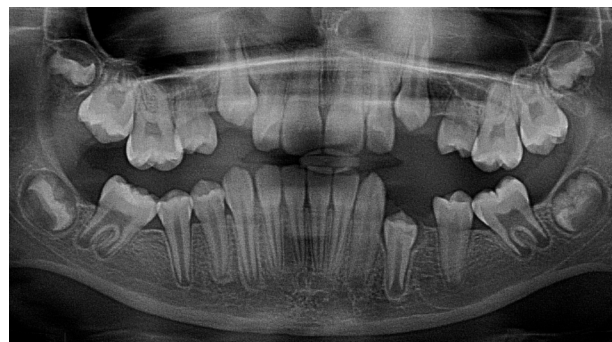
Obr. 3 Chrup ve skusu zleva



Obr. 6 Dolní zubní oblouk po spontánním meziálním posunu zubu 37 a 47



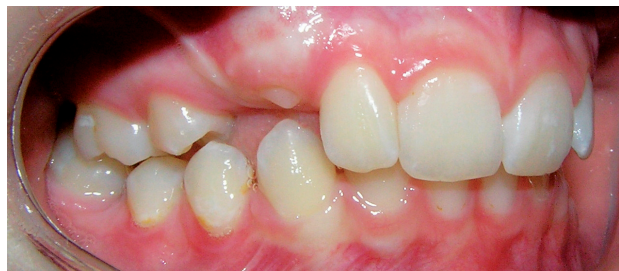Obr. 4 Dolní zubní oblouk před extrakcí kazem destruovaných zubů 36 a 46, perzistence 73, atypický průběh erupce v levém dolním postranním úseku chrupu



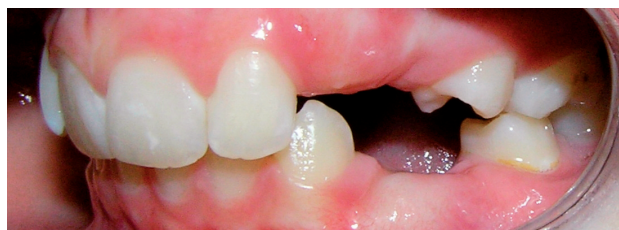Obr. 7 Ortopantomogram po spontánním meziálním posunu zubu 37 a 47

Ztráta prvního stálého moláru u mladých pacientů

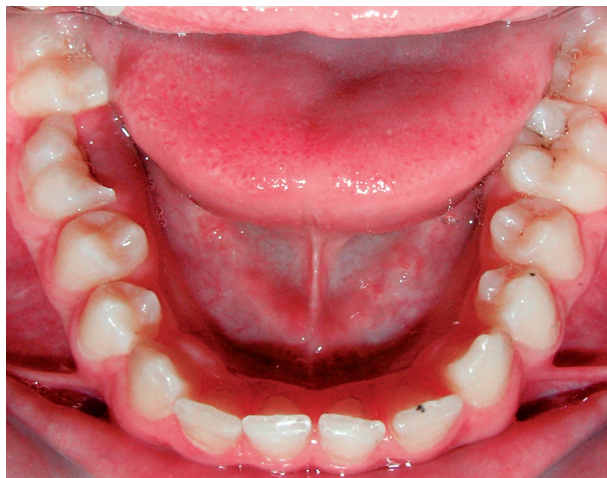ČESKÁ
STOMATOLOGIE
ročník 113,
2013, 1
s. 14-19



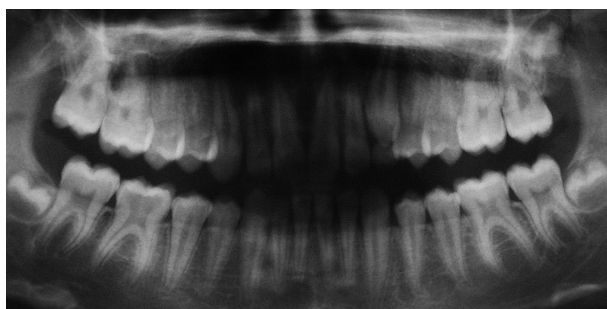
Obr. 8 Chrup zprava po extrakcích stálých zubů



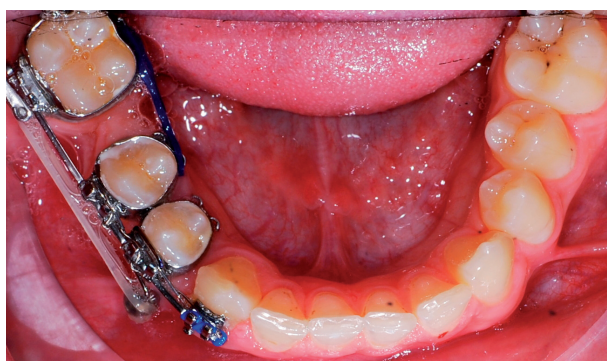Obr. 9 Chrup zleva po extrakcích stálých zubů



Obr. 10 Kazuistika 2, třináctiletý pacient, dolní zubní oblouk, podélná fraktura zubu 46



Obr. 11 Ortopantomogram před extrakcí zubu 46



Obr. 12 Zahájení uzávěru poextrakční mezery parciálním fixním aparátem

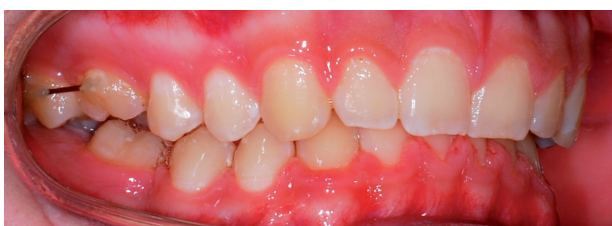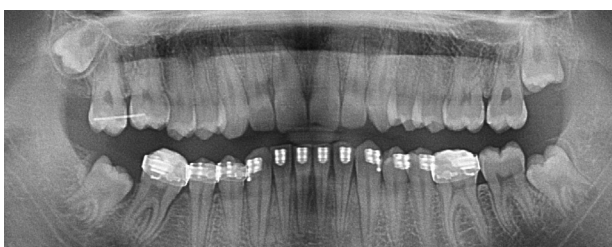
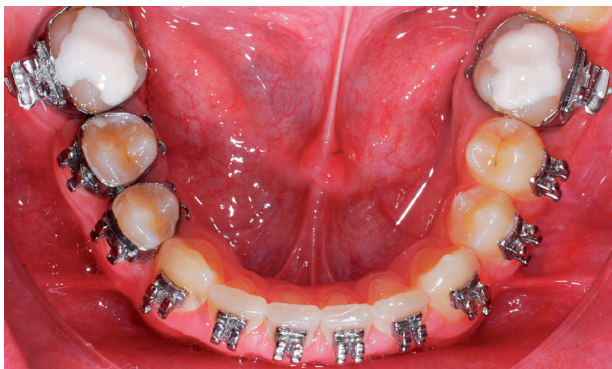sledku chronického zánětu a předčasné extrakce destruovaného zubu 75 (obr. 1, 2, 3, 4, 5). Návrh redukce počtu zubů v obou zubních obloucích z ortodontických důvodů respektoval rozsáhlé kazivé léze v obou prvních dolních stálých molárech, které zasahovaly do dřeňové dutiny (obr. 4, 5). Ve věku osmi let byly proto postupně provedeny extrakce zubů 14, 24, 36 a 46. V horním zubním oblouku se po odstranění prvních premolárů a úpravě patrovou deskou částečně zařadil vestibulárně se prořezávající pravý postranní horní řezák a začaly se prořezávat oba horní špičáky (obr. 7, 8, 9). V dolním zubním oblouku však došlo po extrakci zubu 65 k předčasnému prořezání zubu 35 a k jeho sklonu a distálnímu posunu po extrakci zubu 36 (obr. 4, 6). Vývoj a prořezávání zubů 33 a 34 se opožďoval. Meziální posun zubu 47 sice proběhl spontánně bez výraznějšího meziálního sklonu, upravilo se i stěsnání v oblasti zubů 43, 44, 45, nicméně předpokládaný spontánní meziální posun zubu 37 nebyl dostatečný a dále vyvstala nutnost řešit mezeru mezi premoláry v levém postranním úseku dolního zubního oblouku.

Verte: po extrakci prvního stálého moláru v období druhé fáze výměny chrupu je třeba věnovat zvýšenou pozornost změně postavení druhých premolárů!

Kazuistika 2

U třináctiletého pacienta s ukončeným vývojem chrupu byl extrahován zub 46 pro rozsáhlý neošetřený kaz vedoucí k odlomení lingvální poloviny kli-

nické korunky zubu. Linie lomu zasahovala subgingiválně (obr. 10, 11). Asymetrická mezializace distálního zubu na místo extrahovaného moláru byla zahájena parciálním fixním aparátem kotevně zajištěným minišroubem zavedeným interradikálně mezi zuby 43 a 44 (obr. 12). Definitivní úprava zubního oblouku byla dokončena plným fixním



Obr. 13-15 Výsledek ortodontické úpravy dolního zubního oblouku

aparátem (obr. 13, 14). Zub 17 ztratil meziálním posunem zubu 47 antagonistu a je třeba bránit jeho dalšímu vystupování do supraokluze. Dlouhodobé zajištění parciálním fixním retainerem až do prořezání zubu 48 je nejisté (obr. 15). V případě neúspěchu bude nutné pokračovat v léčbě fixním aparátem, rovněž vzhledem k hlubokému skusu a k nepoměru velikosti obou zubních oblouků, který se po extrakci zubu 16 dále zvýraznil v neprospěch dolního zubního oblouku. Pacient a jeho rodiče však akceptovali fixní aparát pouze pro uzávěr poextrakční mezery v dolním zubním oblouku.

Verte: pouhý ortodontický uzávěr extrakční mezery může zhoršit vztah zubních oblouků!

DISKUSE

Extrakce zubů z ortodontických důvodů a extrakce prvního stálého moláru

Každá „ortodontická“ extrakce stálého zubu musí být dobře a včas naplánovaná. S nutností extrakční

terapie mají být rodiče včas předem seznámeni v rámci ortodontického vyšetření, které si vyžádá praktický zubní lékař, k němuž dítě pravidelně dochází. Pokud tomu tak není, došlo z nejrůznějších důvodů buď k pozdní diagnóze ortodontické vady vyžadující extrakci, nebo byl stanoven chybný plán ortodontické léčby.

Indikace extrakcí zubů z ortodontických důvodů jsou: primární stěsnání, symptomatické stěsnání, úprava vztahu zubních oblouků, dystopie zubů a zubní kaz. Primární stěsnání je výsledkem nepoměru velikosti zubů a kapacity čelistní kosti a nesmí se zaměňovat s přechodným fyziologickým stěsnáním, které nastává v první fázi výměny chrupu při prořezávání stálých řezáků. Symptomatické stěsnání vznikne ztrátami opěrných zón a extrahuje se zpravidla zub v centru tohoto stěsnání (např. retinovaný či dystopicky se prořezávající druhý premolár po meziálním posunu prvního stálého moláru po předčasné ztrátě druhého dočasného moláru). Extrakce řeší vztah zubních oblouků umožňují estetickou úpravu viditelného úseku chrupu a zlepšení okluzních poměrů (např. extrakce prvních horních premolárů u pacienta s protruzí horních řezáků a distookluzí). Z uvedeného vyplývá, že komplikacemi zubního kazu vynucená extrakce stálého zubu může plán ortodontické léčby značně komplikovat a léčbu prodlužovat.

Po extrakci prvního stálého moláru dochází k pohybu sousedních zubů a antagonistů; mění se, resp. poruší se statická i dynamická okluze. Rozsah změn je dán anatomickými poměry, tvarem a výškou hrbolků, vývojovým stadiem dentice a rozsahem a typem funkčního zatížení. Zpravidla platí, že při pohybu sousedních zubů převažuje meziální sklon distálního zubu. Tyto sklony jsou více vyjádřeny v dolním zubním oblouku. V horním zubním oblouku se mezery uzavírají lépe než v dolním zubním oblouku a posuny zubů do mezer jsou tím rychlejší a větší, čím je pacient mladší.

Pokud se rozhodneme mezeru po ztraceném prvním stálém moláru uzavírat řízeným ortodontickým posunem, je třeba postup pečlivě plánovat s ohledem na stadium výměny dentice (nikoliv věk pacienta!) a dostatek či nedostatek místa v zubních obloucích. Dále respektujeme celkový biologický faktor chrupu, úroveň hygieny a také případné přítomné ortodontické anomálie. Při ortodontických pohybech stálých molárů musíme postupovat pomalu, uspokojivý uzávěr mezery může trvat i dva roky, výjimečně i déle; roli proto hraje i osobnost dětského pacienta a spolupráce rodičů. Vždy je třeba zvažovat, zda zátěž dítěte dlouhodobou terapií fixním aparátem je adekvátní někdy kompromisnímu výsledku terapie.

Výměna dentice a ztráta prvního stálého moláru

V první fázi výměny chrupu (6–9 let) tvoří indikaci extrakce prvního stálého moláru neúspěšné ošetření zubního kazu a jeho komplikací, dále vývojová porucha zubu limitující jeho dlouhodobou prognózu a vylučující jeho plnohodnotné zařazení do okluze (např. vrozená kombinovaná hypomineralizace molárů a řezáků). V době výměny chrupu je velice důležité takticky plánovat extrakci prvního stálého moláru v souvislosti s dostatkem či nedostatkem místa v zubních obloucích, navíc je odlišná strategie extrakcí v horní a dolní čelisti [2, 3, 6].

Pokud není extrakce stálého zubu akutní a je-li v zubních obloucích **dostatek místa**, extrahujeme první stálý molár v horní čelisti co nejdříve, pokud možno v době, kdy je celý zárodek druhého stálého moláru ještě v kosti. V dolní čelisti extrakci prvního stálého moláru plánujeme až po prořezání druhého premoláru, abychom zabránili jeho distálnímu posunu. V té době už zárodek druhého stálého moláru není zcela obklopen kostí. Při **nedostatků místa** v zubních obloucích je vhodné plánovat extrakci prvního stálého moláru v horní čelisti po erupci druhého stálého moláru (po erupci se zub posunuje meziálně pomaleji, popřípadě můžeme tomuto posunu ortodonticky bránit) a extrakční mezeru je možné využít pro úpravu stěsnání; v dolní čelisti naopak extrahujeme dolní první stálý molár při stěsnání co nejdříve, aby došlo ke spontánnímu distálnímu pohybu dolního druhého premoláru, což přispívá k uvolnění stěsnání v anteriorním úseku zubního oblouku.

Dojde-li k extrakci prvního stálého moláru **v první fázi výměny** chrupu, nemáme mnoho možností pro aktivní ortodontickou intervenci a zpravidla jí není třeba, pouze v případě vystupování antagonisty do supraokluze je vhodné další prořezávání antagonisty omezovat.

V druhé fázi výměny chrupu je třeba po ztrátě prvního stálého moláru ortodonticky blokovat či podporovat (podle prostorových poměrů) distální pohyb druhého premoláru a bránit meziálnímu sklánění prořezávajícího druhého stálého moláru. I zde je důležité dále bránit případnému vystupování antagonistů do supraokluze.

Po extrakci prvního moláru u pacienta **s ukončenou výměnou** chrupu nelze očekávat dostatečný spontánní meziální posun druhého stálého moláru. Navíc mnohdy neopodstatněně spoléháme na přítomnost třetího moláru a předpokládáme, že pokud je třetí molár přítomen, automaticky se zařadí na

místo druhého moláru a svým tlakem navíc „pomůže uzavřít“ extrakční mezeru. Mezeru po extrakci uzavíráme fixním aparátem, často je nutné použít přídatné extradentální kotvení (např. minišroub) a léčba je časově náročná.

ZÁVĚR

Ortodontický uzávěr mezer po extrakcích prvních stálých molárů je u mladých pacientů metodou volby, která sice do značné míry uspokojivě obnovuje okluzní poměry v oblasti molárových polí, ale nese s sebou také řadu komplikací. Patří k ní doba trvání léčby, nedostatečný uzávěr extrakční mezery, sklony zubů posunovaných do mezer i při maximálním využití možností fixních aparátů, nepříznivé prohloubení skusu nebo nutnost více-fázové terapie s opakovaným nasazením fixního aparátu.

U dětských pacientů bez nedostatku místa v zubních obloucích je vhodné zvažovat po nutné extrakci prvního stálého moláru také možnost udržování mezery fixním mezerníkem pro pozdější protetickou rehabilitaci postižené oblasti dentálním implantátem, popřípadě můstkem, aby nedošlo ke zhoršení okluzních vztahů.

LITERATURA

1. **Broukal, Z., et al.:** Analýza orálního zdraví vybraných věkových skupin České republiky 2003. Souhrnná zpráva. Výzkumný ústav stomatologický a Ústav zdravotnických informací a statistiky ČR, 2004.
2. **Hotz, R. P., et al.:** Zahnmedizin bei Kindern und Jugendlichen. Stuttgart, Georg Thieme Verlag, 1986.
3. **Kamínek, M., Štefková, M.:** Ortodontie II. Výukové texty. Olomouc, LF UP, 1991.
4. **Merglová, V., Ivančaková, R.:** Zubní kaz a jeho prevence v časném dětském věku. Praha, Česká stomatologická komora, 2009.
5. **Vadiakas, G.:** Case definition, aetiology and risk assessment of early childhood caries (ECC): a revised review. Eur. Arch. Paediatr. Dent., roč. 9, 2008, č. 3, s. 114–125.
6. **Weber, T.:** Memorix Zahnmedizin. 3., vollständig überarbeitete und erweiterte Auflage. Stuttgart, New York, Georg Thieme Verlag, 2010.

ČESKÁ
STOMATOLOGIE
ročník 113,
2013, 1
s. 14–19

MUDr. Magdaléna Koťová, Ph.D.

Stomatologická klinika 3. LF UK a FNKV
Ruská 87
100 34 Praha 10
e-mail: kotova@fnkv.cz