

Existuje možnost včasné diagnostiky akromegalie praktickým zubním lékařem?

(Přehledový článek)

Is there a Possibility of Early Diagnosis of Acromegaly by General Practitioner?

(Review)

Atanasová L.¹, Horáček J.², Slezák R.¹

¹Stomatologická klinika LF UK a FN, Hradec Králové

²IV. interní hematologická klinika LF UK a FN, Hradec Králové

SOUHRN

Úvod a cíl: Akromegalie je onemocnění, které bez léčby významně zkracuje život. Pro pomalý a nenápadný rozvoj je často diagnostikováno opožděně, což snižuje prognostické vyhlídky pacienta. Protože mnohé klinické projevy se týkají krania a orofaciální oblasti, je zřejmé, že vzdělaný a všímavý zubní lékař může být prvním zdravotnickým pracovníkem, který na akromegalii vysloví podezření, a zkrátí tak dobu od začátku choroby k jejímu odhalení a adekvátní léčbě.

Předmět sdělení: Akromegalie je poměrně vzácné a pomalu progredující onemocnění. Choroba je způsobená patologicky zvýšenou produkcí růstového hormonu v době po uzavření růstových štěrbin kostí. Hypersekrece růstového hormonu je nejčastěji způsobena adenomem předního laloku hypofýzy. Mezi nejznámější klinické projevy této choroby mimo orofaciální oblast patří nadměrný růst rukou a nohou. V důsledku změn meziobratlových chrupavek je páteř postižena kyfózou. Postižení kloubních chrupavek se projevuje generalizovanou artrózou. Růst chrupavek hrtanu vede i k prohlubování hlasu. Nebezpečné jsou kardiomyopatie s arytmiemi, hypertrofií levé komory a srdečním selháním. Více než polovina pacientů trpí obstrukční spánkovou apnoí. Nadprodukce růstového hormonu vede také k inzulinové rezistenci s rizikem vzniku sekundárního diabetes mellitus (asi 25 %). V kraniofaciální oblasti rostoucí nádor hypofýzy může vyvolávat bolesti hlavy, diplopii, výpadky zrakového pole. Na rentgenogramech včetně dálkových snímků lebky používaných v ortodoncii je možné pozorovat zvětšení sella turcica v předozadním rozměru. Zmohutnění mandibuly může být nápadné na panoramatických rentgenogramech, neboť mandibula je nejvýrazněji postiženou částí skeletu obličeje. V dutině ústní pozorujeme zvětšení jazyka a rozestupující se zuby v dolní čelisti. Celková mortalita je u akromegaliků zvýšena asi třikrát a v případě pozdní diagnostiky a léčby je přežití zkráceno v průměru o 10 let.

Závěr: Včasná diagnostika a účinná léčba, snížení sekrece růstového hormonu, dosažené zpravidla kombinací operace a konzervativní léčby, prognózu akromegalie zlepšuje. Autoři tohoto sdělení nabízejí kontakt pro konzultaci podezřelých případů.

Klíčová slova: akromegalie – kranium – orofaciální projevy – růstový hormon

SUMMARY

Introduction, Aim: Acromegaly is a disease that importantly shortens the life-expectancy without its treatment. Due to the slow and indolent clinical course of acromegaly, the diagnosis is often delayed, making the treatment less successful. As many of the clinical signs may be found in the cranium and orofacial region, we believe that a well-educated and careful dentist can be the first health care worker who voted for acromegaly suspected, and shorten the period the disease onset to its detection and treatment.

Acromegaly is a relatively rare and slowly progressive disease. The disease is caused by pathologically increased production of growth hormone in the period after closure of growth gaps in bones. Hypersecretion of growth hormone is most commonly caused by the anterior pituitary adenoma. The best-known clinical manifestations of the disease outside the orofacial region is overgrowth of the hands and feet. Changes in the intervertebral cartilage cause spine kyphosis. Involvement of articular cartilage is reflected generalized osteoarthritis. Growth cartilage of the larynx leads to a deepening voice. Dangerous are cardiomyopathy with arrhythmias, left ventricular hypertrophy and heart failure. More than half of patients suffer from obstructive sleep apnea. Overproduction of growth hormone leads to insulin resistance with increased risk of secondary diabetes mellitus (approximately 25%). In the craniofacial region growing pituitary tumor may cause headaches, diplopia and loss of visual field. On the radiographs of the skull, including long-distance shots used in orthodontics, can be observed magnificated sella turcica in the sagittal dimension. Thicker lower jaw may be noticeable on the panoramic radiographs. Lower jaw is the most-affected part of the skeleton face. In the oral cavity we observed enlarged tongue and spaced teeth in the lower jaw. Overall mortality is increased about three times in the case of late diagnosis and treatment of acromegaly, survival is reduced by an average of 10 years.

Conclusion: Early diagnosis and effective treatment, reducing the secretion of growth hormone, usually achieved by a combination of surgery and conservative treatment of acromegaly improves prognosis. The authors offer the contact for consultation of all suspects.

Key words: *acromegaly - cranium - orofacial signs - growth hormone*

ČESKÁ
STOMATOLOGIE

ročník 113,
2013, 1
s. 20–26

Čes. Stomat., roč. 113, 2013, č. 1, s. 20–26

ÚVOD A CÍL PŘEHLEDU

Akromegalie je vzácné, pomalu progredující onemocnění, radikálně mění život postiženého jedince. Obecně je známo, že mezi nejznámější klinické projevy této choroby patří nadměrný růst rukou a nohou v dospělosti a že její diagnostika a terapie jsou primárně záležitostí endokrinologů. Existuje však poměrně bohatá a typická symptomatologie této choroby v orofaciální krajině včetně dutiny ústní, která umožňuje poučenému praktickému zubnímu lékaři, ortodontistovi či jinému specialistovi v rámci stomatology přispět ke včasnému rozpoznání tohoto velice závažného onemocnění. Autoři tohoto sdělení pokládají za potřebné seznámit ve stručnosti s těmito znalostmi stomatologickou veřejnost, neboť validní informace týkající se orofaciální problematiky akromegalie jsou buď jen marginální, nebo zcela chybí. Ani v dostupných recentních zahraničních publikacích nejsou až na výjimky informace o této chorobě zdaleka dostávající [5, 9].

CHARAKTERISTIKA NEMOCI

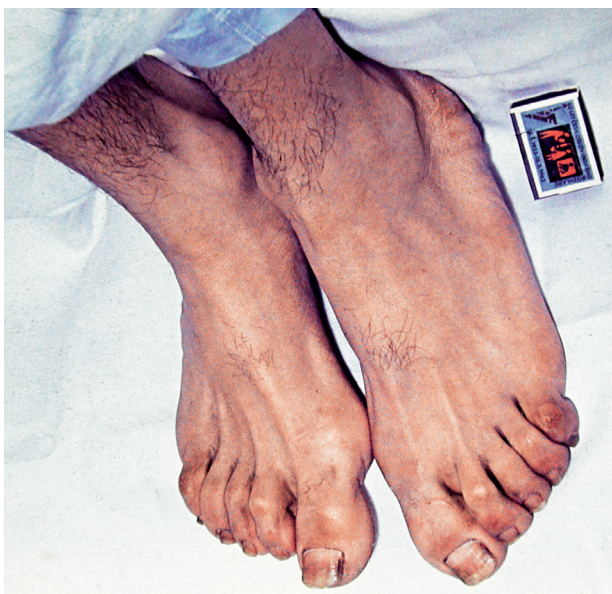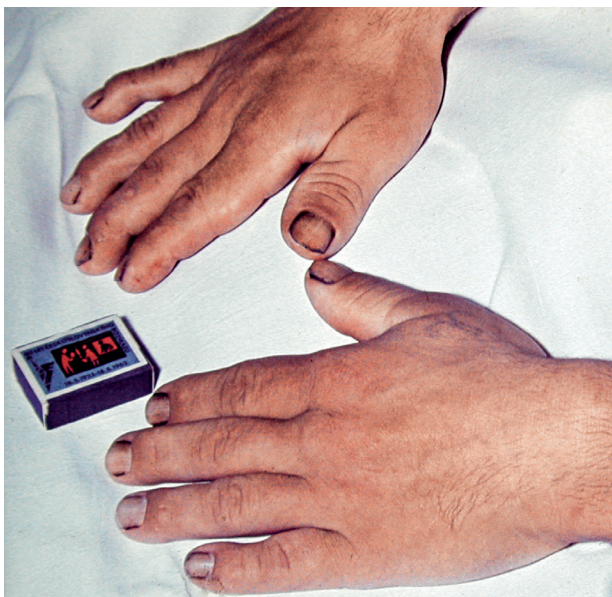
Akromegalie je choroba způsobená patologicky zvýšenou produkcí růstového hormonu (dále jen GH, angl. growth hormone, protein o 191 aminokyselinách a molekulové hmotnosti 22 kD, nezbytný k růstu organismu), a to v době po uzavření růstových šterbin kostí. Název choroby, jenž je odvozen z řeckých slov *ακροσ* (končetina) a *μεγαλοσ* (velký), navrhl v roce 1886 francouzský neurolog Pierre Marie, který je rovněž autorem prvního vědeckého popisu akromegalie [8]. Vznikne-li onemocnění již v dětství či v pubertě, je jeho nejnápadnějším projevem nadměrný růst (gigantismus), pokračuje-li choroba v dospělosti, hovoříme o gigantoakromegalii [2]. Častější je však vznik choroby v dospělosti, kdy je onemocnění provázeno klasickými, ale jen pomalu se rozvíjejícími, často nenápadnými projevy. Incidence akromegalie činí tři až čtyři případy na milion obyvatel ročně, prevalence činí 40 až 70 případů na milion obyvatel. Právě kvůli svému pozvolnému, zákeřně plíživému průběhu je choroba diagnostikována velmi často opožděně, až po řadě let od svého počátku,

obvykle ve třetím až pátém decenniu života. Výskyt choroby je stejně častý u mužů i u žen.

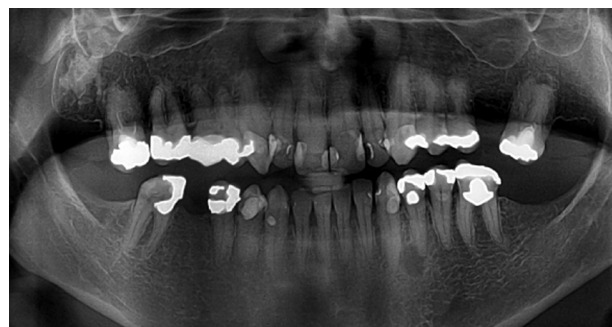Hypersekrece GH je nejčastěji způsobena **adenomem předního laloku hypofýzy**. U části pacientů (asi 30 %) může být přítomna současně hypersekrece dalšího hypofyzárního hormonu – prolaktinu; pak mohou být příznaky akromegalie doprovázeny hypogonadismem (poruchami sexuálních funkcí) a u žen galaktoreou (abnormální sekrecí z prsních žláz). Nadprodukce GH zvyšuje syntézu velmi účinného

růstového faktoru IGF-I (insulin-like growth factor) v mnoha tkáních, ve kterých i působí (parakrinní účinek). Zvyšuje se také koncentrace IGF-I v krvi, který pak působí ve vzdálených cílových tkáních. Hlavním zdrojem cirkulujícího IGF-I jsou játra. Při akromegalii jsou sérové koncentrace IGF-I vždy zvýšené, čehož se využívá při diagnostice a při monitorování účinku léčby. Nadbytek GH se vedle toho projevuje také přímými účinky zprostředkovanými GH-receptory.

Akromegalie je klinicky charakterizována závažnými, hyzdícími **somatickými změnami**, zahrnujícími zejména obličej a končetiny, avšak postiženy mohou být také mnohé další orgány a tkáně. Zvýšená aktivita kožních adnex je spojena asi u 70 % postižených jedinců s hirsutismem, seboreou, nadměrným pocením, hyperpigmentacemi [4]. Excesivní růst akrálních měkkých tkání a chrupavek (např. velký „masitý“ nos) je spojen s nadměrným růstem, ale i deformacemi kostí. Dochází ke zvětšování rukou a nohou (obr. 1a, b). Častý je výskyt syndromu karpálního tunelu. Páteř je v důsledku změn meziobratlových chrupavek postižena **kyfózou**. Postižení kloubních chrupavek se projevuje generalizovanou artrózou. Růst chrupavek hrtanu vede k **prohlubování hlasu**. Dochází také ke zvětšování vnitřních orgánů – srdce, jater, ledvin, sleziny. Nebezpečné je zejména dlouho nedagnostikované **postižení srdce** (kardiomyopatie) s arytmiemi, hypertrofií levé komory a srdečním selháním. Asi 60–80 % pacientů trpí **obstrukční spánkovou apnoí**. Nadprodukce GH vede také k inzulínové rezistenci s rizikem vzniku sekundárního **diabetes mellitus** (asi 25 %). Zvyšuje se rovněž riziko vzniku polypů v tlustém střevě a rozvoje **kolorektálního karcinomu**. Celková **mortalita** je u akromegaliků zvýšena asi třikrát. Není-li nemoc včas diagnostikována a adekvátně léčena (s účinným



Obr. 1 a, b Vzhled rukou (a) a nohou (b) pacienta s akromegalii, pacient též na obr. 3 a 6b (foto: archiv Stomatologické kliniky LF UK a FN Hradec Králové)



Obr. 2 Ortopantomogram pacientky z obr. 5 s nálezem atypicky mohutné mandibuly při akromegalii. Kost jeví normální strukturu, stálý chrup je nekompletní (foto: archiv Stomatologické kliniky LF UK a FN Hradec Králové)

Existuje možnost včasné diagnostiky akromegalie praktickým zubním lékařem?

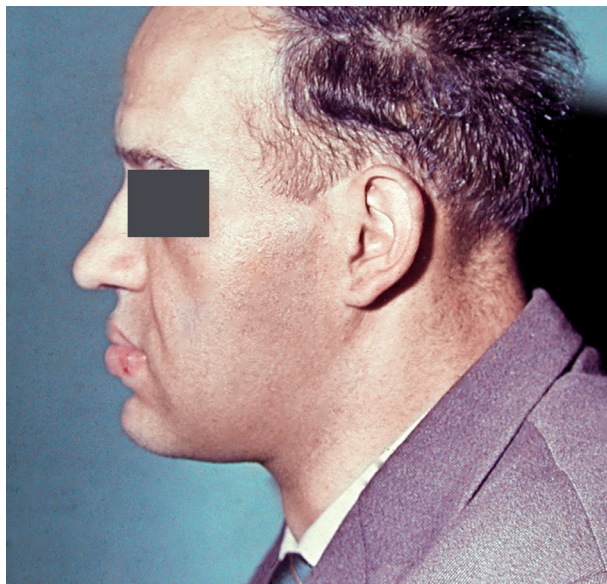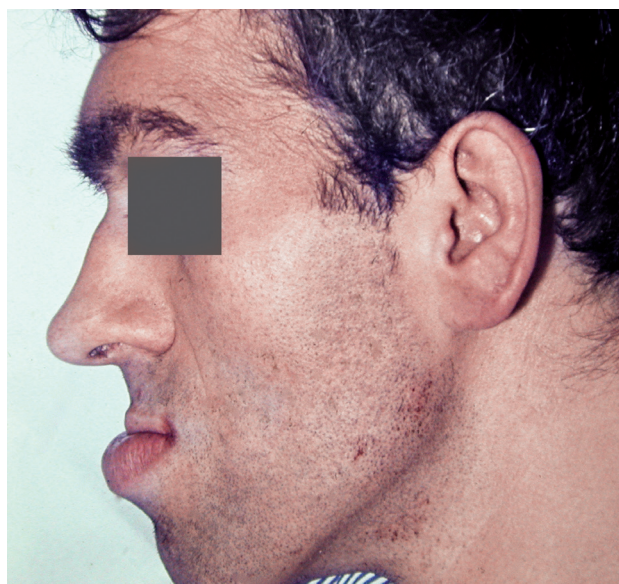
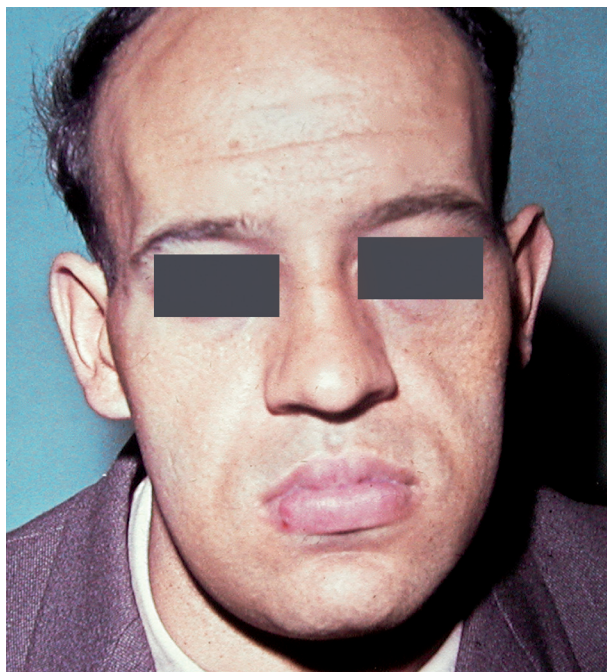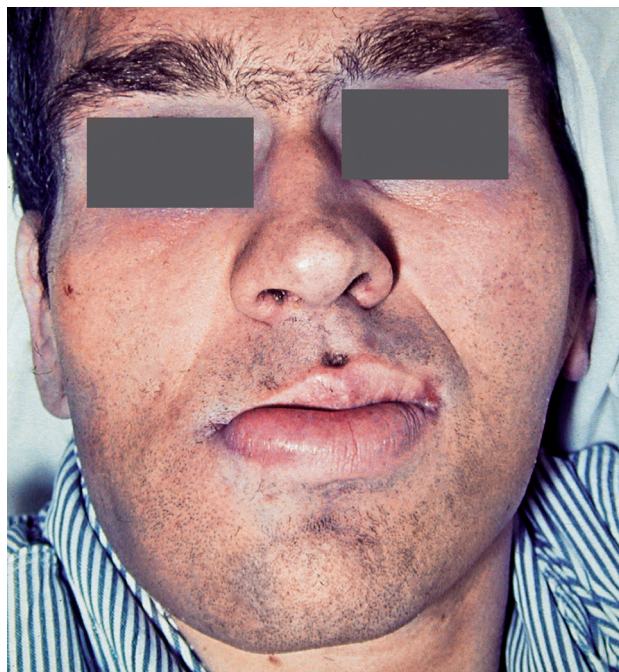snížením sekrece GH), pak přežití je zkráceno v průměru o 10 let [2].

PROJEVY AKROMEGALIE V KRANIOFACIÁLNÍ KRAJINĚ

Rostoucí nádor hypofýzy může vyvolávat **bolesti hlavy, diplopii, výpadky zrakového pole**. Na rent-

genogramech včetně dálkových snímků lebky používaných v ortodoncii je možné pozorovat zvětšení sella turcica v předozadním rozměru. Zmohutnění mandibuly může být nápadné na panoramatických rentgenogramech (obr. 2). Skeletální změny postihují jak splachnokranium, tak neurokranium s výjimkou maxily, jejíž postižení nebylo dosud zaznamenáno. Naopak **mandibula je nejvýrazněji**

ČESKÁ STOMATOLOGIE
ročník 113,
2013, 1
s. 20–26



Obr. 3 a, b Obličej muže postiženého akromegalií z frontálního pohledu (a) a bočního pohledu (b), pacient též na obr. 1 a 6b (foto: archiv Stomatologické kliniky LF UK a FN Hradec Králové)

Obr. 4 a, b Obličej pacienta trpícího akromegalií z frontálního pohledu (a) a bočního pohledu (b), též na obr. 6a (foto: archiv Stomatologické kliniky LF UK a FN Hradec Králové)

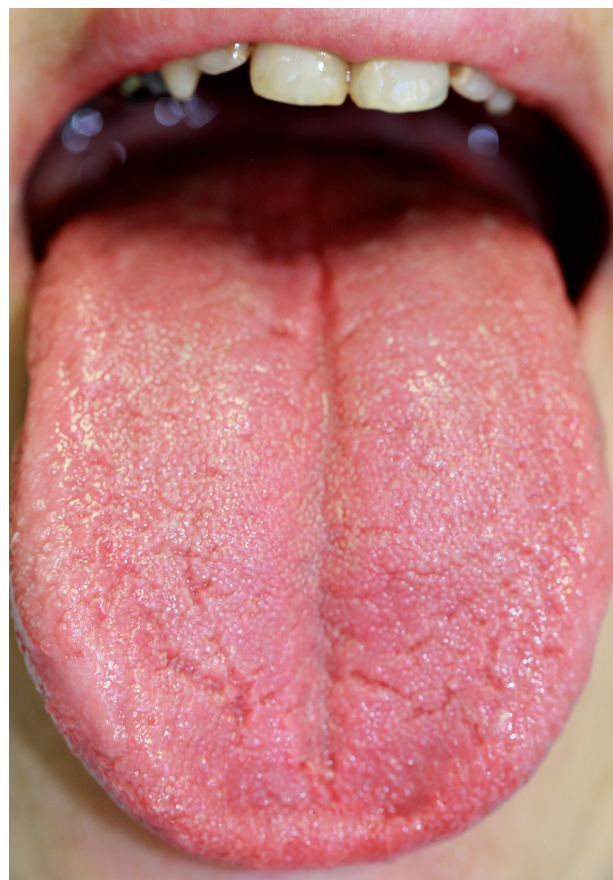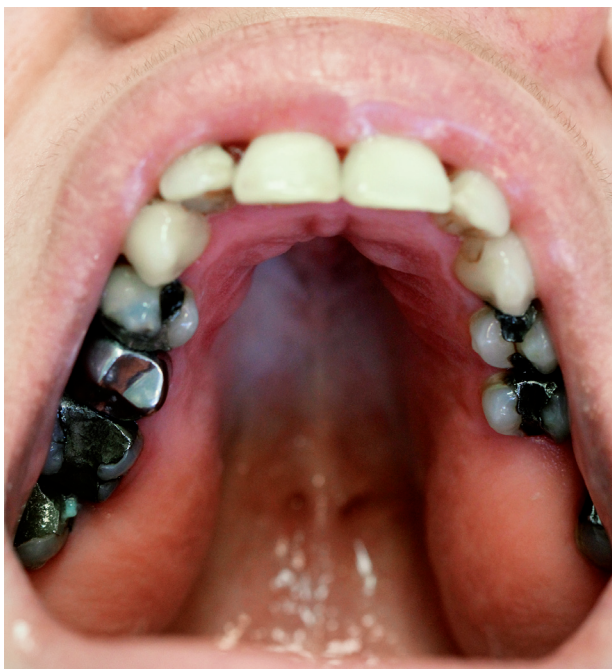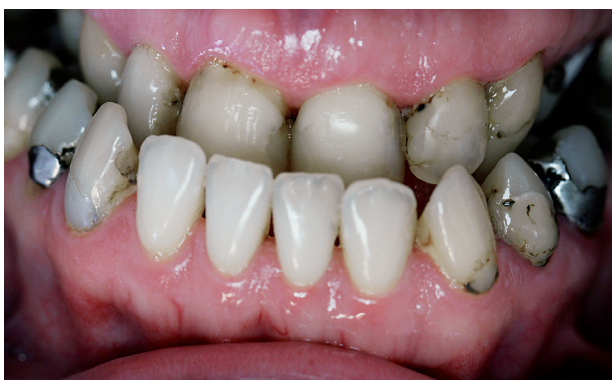postiženou částí skeletu obličeje, a to v důsledku reaktivace subkondylárních růstových zón [3]. Růst je provázen zvětšováním goniového úhlu a pravou progníí. Výrazným zvětšením bývají postiženy také lící kosti, zvětšují se též paranasální dutiny. Růst bradové prominence a nadočnicových oblouků společně se zvětšujícími se rty a nosem dodávají vzhledu obličeje, a zejména profilu akromegaliků typické abnormální **zhrubělé vzevření** [9, 11] (obr. 3a, b, obr. 4a, b).

Poruchy okluze ve smyslu Angleovy III. třídy jeví při akromegalii široké spektrum variací od postavení řezáků hrana na hranu až po extrémně obrácené skusy [10] (obr. 5a). Protože tyto skeletální změny perzistují i při úspěšné celkové terapii, vyžaduje případná léčba

těchto druhotně vzniklých mezičelistních anomálií složitou, kombinovanou léčbu ortodonticko-chirurgickou, někdy také léčbu protetickou [10, 11].

V dutině ústní lze při akromegalii pozorovat výrazné **zvětšení jazyka**, makroglosii, někdy též uvuly, raritně i nezářlivé zbytnění gingivy (obr. 5b, c), které ovšem může být modifikováno zánětlivými změnami [1]. Ačkoli je choroba provázena poruchou glukózové tolerance nebo diabetem, není prokázáno, že by byla rizikovým faktorem pro vznik a rozvoj parodontitidy. Podobně jako patologická poloha zubů, tak i jejich patologická pohyblivost je způsobena zejména růstem mandibuly a tlakem zvětšujícího se jazyka na rozestupující se zuby (obr. 6a, b) [1, 6].

Dalším projevem akromegalie může být zvětšování podčelistních slinných žláz, o jejichž objemu a velikosti poskytne v těchto případech dobrou představu ultrazvukové vyšetření. V echografické studii Manettiho et al. jeví větší objem submandibulárních slinných žláz 87,5 % pacientů trpících akromegalii v porovnání s kontrolní skupinou [7].



Obr. 5 a, b, c Obrácený skus (a), anomální konfigurace tvrdého patra a alveolárních výběžků horní čelisti (b), makroglosie s přidruženou mírnou arborizací (c) u ženy trpící akromegalii zjištěnou při vyšetření provedeném primárně pro hemato-onkologické onemocnění (foto: archiv Stomatologické kliniky LF UK a FN Hradec Králové)

Existuje možnost včasné diagnostiky akromegalie praktickým zubním lékařem?

Nově zpozorovaná **porucha „skusu“** spojená se změnami polohy zubů ve smyslu jejich diastázy a **abnormální pohyblivostí** může přivést dospělého pacienta s rozvíjející se akromegalií do ordinace praktického zubního lékaře. Tyto anamnestické informace mohou být pacientem doplněny o stesky na potřebu nákupu větších bot nebo nutnost nechat si zhotovit větší brýlové obroučky, ale i neobvyklým taktilním vjemem při stisku „těstovité“ ruky pacienta.

Diferenčně diagnosticky lze ve vztahu k akromegalii stručně zmínit tři okruhy patologických změn, které jeví do jisté míry podobnou klinickou symptomatologií, avšak nevyskytují se současně, v rámci jediného onemocnění. Jejich záměna s akromegalií je proto velmi nepravděpodobná. Těmito symptomy jsou:

- makroglosie různého původu,
- změny polohy zubů a jejich zvýšená pohyblivost při pokročilé parodontitidě,
- změny polohy zubů a kostní deformity při onemocněních skeletu různého původu.

Perzistující izolované zvětšení jazyka neboli *makroglosie* je velmi vzácné. Může mít příčinu lokální

(granulomatózní glositida jakožto projev orofaciální granulomatózní choroby neboli Melkerssonova-Rosenthalova syndromu, nádory jazyka) nebo celkovou (amyloidóza, hypotyreóza). Jejich diagnostika je většinou založena na histologickém vyšetření reprezentativního vzorku tkání jazyka [9].

V kombinaci s parodontitidou může být makroglosie přítomna u jedinců postižených Downovým syndromem [5].

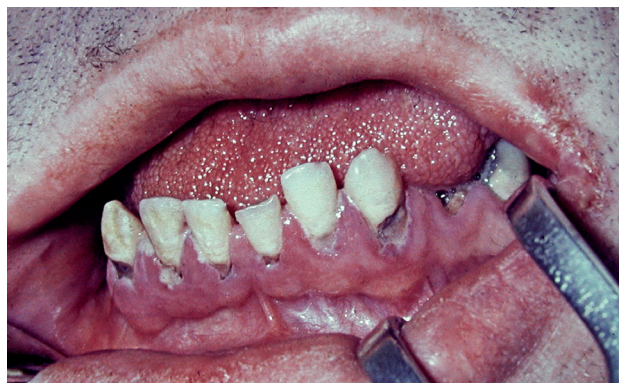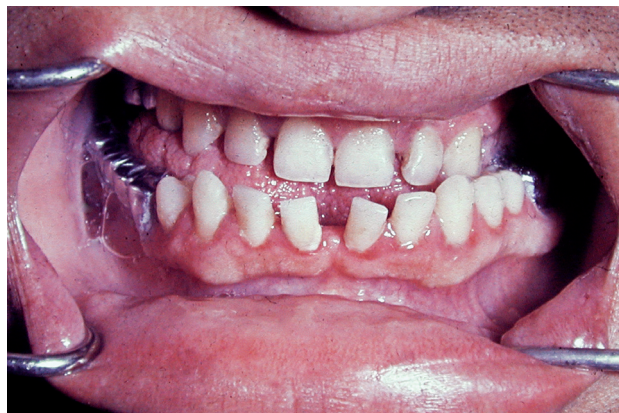Pokročilá parodontitida spojená se změnami polohy zubů a jejich patologickou pohyblivostí, tj. putováním a viklavostí, se objevuje ve všech věkových kategoriích současné dospělé populace. Je důsledkem podcenění déletrvajících, obvykle nepřilíš alarmujících klinických známek tohoto onemocnění závěsného zubního aparátu (např. krvácení dásní, jen mírná a nepřesně lokalizovatelná bolestivost některých zubů, foetor ex ore, resorpce lamina dura na intraorálních rentgenogramech apod.). Zcela typický je však klinický nález různě hlubokých parodontálních chobotů i rentgenový obraz s různě výraznou, byť nestejnou ztrátou (resorpcí) kosti alveolárních výběžků obou čelistí. Je nutné podotknout, že akromegalii lze zjistit i u dospělého jedince již postiženého parodontitidou. V těchto případech může být rentgenový nález kombinací změn svědčících pro parodontitidu i akromegalii.

Kostní choroby různé etiologie, jimiž jsou v těchto souvislostech míněny zejména fibrózní osteodysplazie, Pagetova choroba, cherubismus a hyperparatyreóza, jsou spojené s různými abnormálními rentgenovými nálezy na čelistních kostech, někdy i s rozestupováním zubů vznikajícím až v dospělém věku. Jsou různě závažnými chorobami, někdy vrozenými a dědičnými, projevujícími se (mimo jiné) i nejružnějšími dentálními anomáliemi v počtu, tvaru, velikosti zubů obou denticí, poruchami jejich prořezávání, abnormálním růstem čelistí. Jsou spojeny s dalšími, jinde než v orofaciální krajině lokalizovanými klinickými projevy dané choroby. Jejich záměna s projevy akromegalie je jen málo pravděpodobná [9].

MOŽNOSTI EXAKTNÍ DIAGNOSTIKY A TERAPIE

Pro osud nemocného jedince je klíčovou postavou informovaný lékař kteréhokoli oboru, jenž na základě uvedených klinických znaků poprvé vysloví podezření na akromegalii. Další diagnostika je již vcelku rutinním endokrinologickým postupem, který začíná stanovením koncentrace IGF-I v séru. Je-li hodnota zvýšená, pak potvrzení diagnózy (autonomní sekrece GH) přinese vyšetření hladiny nesuprimovaného GH po zátěži glukózou (75 g glukózy per os jako při glykemické křivce). Morfologický substrát

ČESKÁ
STOMATOLOGIE
ročník 113,
2013, 1
s. 20–26



Obr. 6 a, b Postižení stálé dentice s tvorbou tremat a diastemat při akromegalii v obou zubních obloucích (a), pacient též na obr. 4, a v dolním zubním oblouku (b), pacient též na obr. 1 a 3 (foto: archiv Stomatologické kliniky LF UK a FN Hradec Králové)

akromegalie (zpravidla adenom hypofýzy) je poté potvrzen vyšetřením magnetickou rezonancí, které též ozřejmí vztahy tumoru k okolí a je vodítkem pro operaci. Základem léčby pro většinu pacientů je neurochirurgická resekce adenomu, avšak léčebný úspěch je závislý (vedle zkušenosti operátora) na velikosti nádoru (úspěšnost činí asi 70 % u mikro-adenomů, ale jen 50 % u makroadenomů). Operace proto bývá doplněna léčbou analogy somatostatinu (hypotalamický hormon, který tlumí sekreci GH). Používají se oktreotid nebo lanreotid v injekčních lékových formách, které zaručují delší trvání (asi 4 týdny) tlumivého účinku na sekreci GH. U léčebně zvláště rezistentních adenomů je možné terapii doplnit pegvisomantem, který antagonizuje účinky GH na jeho receptoru. U některých pacientů (zvláště se současnou hypersekrecí prolaktinu) mohou sekreci GH a prolaktinu tlumit také dopaminoví agonisté bromokryptin, a zejména kabergolin. Je možné použít také adjuvantní ozáření zbytků adenomu po operaci; velmi selektivní ozáření umožňuje stereotaktická technika využívající Leksellův gamma nůž. Nástup účinku ozáření je však velmi pomalý (roky), do té doby je nutné zbytkovou hypersekreci tlumit výše uvedenými léky. Léčba akromegalie je v každém případě ekonomicky velmi nákladná, avšak prokazatelně významně zlepšuje prognózu nemocných [2].

ZÁVĚR

Ačkoli akromegalie zůstává vzácnou chorobou, je zapotřebí pomýšlet na ni i v rámci praxe zubního lékaře, a to zejména v případech, kdy u dospělého jedince pozvolna vzniká dříve neexistující, zdánlivě bezdůvodná porucha okluze, která není způsobena parodontitidou, popřípadě je-li tato porucha spojena s příslušnými typickými anamnestickými údaji a s další rozvíjející se kraniofaciální symptomatologií akromegalie. V odpovědi na otázku položenou v názvu sdělení autoři konstatují, že informovaný zubní lékař může přispět k včasnému rozpoznání choroby, která bez adekvátní terapie zůstává i v dnešní době život ohrožujícím onemocněním a která vždy významně zkracuje dobu a se zdravím sruženou kvalitu života postiženého jedince. Podezření na tuto chorobu je zapotřebí sdělit pacientovi. Jako velmi vhodné se jeví odkázat jej zároveň zcela cíleně na některé ze specializovaných endokri-

nologických pracovišť v České republice zabývajících se diagnostikou a terapií akromegalie. Autoři tohoto sdělení proto nabízejí za tímto účelem následující kontakt s jedním z autorů tohoto sdělení pro konzultaci, základní vyšetření a zprostředkování další péče o pacienty s akromegalií: prof. MUDr. Jiří Horáček, CSc., IV. interní hematologická klinika LF UK a FN Hradec Králové, telefon +420 495 834 673, fax +420 495 832 011, e-mail: horacek@fnhk.cz.

LITERATURA

1. **Çapoglu, I., Yilmaz, A. B., Ünüvar, N., Orbak, R., Aksoy, H., Yesilyurt, H.:** Gingival enlargement in acromegaly. *Endocrine*, roč. 18, 2002, č. 3, s. 207–210.
2. **Čáp, J.:** Onemocnění hypothalamo-hypofyzární. In Bureš, J., Horáček, J.: *Základy vnitřního lékařství*, 1. vyd. Praha, Galén, 2003, s. 526–536.
3. **Dostálová, S., Šonka, K., Šmahel, Z., Weiss, V., Marek, J.:** Cephalometric assessment of cranial abnormalities in patients with acromegaly. *J. Cranio-Maxillofac. Surg.*, roč. 31, 2003, č. 2, s. 80–87.
4. **Chanson, P., Salenave, S.:** Acromegaly. *Orphanet. J. Rare Dis.*, roč. 3, 2008, č. 1, článek č. 17.
5. **Laskaris, G.:** *Color atlas of oral diseases*. 2nd ed. Stuttgart, New York, Georg Thieme Verlag, 1994, s. 253.
6. **Lima, D. L. F., Montenegro, R. M. Jr., Vieira, A. P. G. F., Albano, M. F., Rego, D. M.:** Absence of periodontitis in acromegalic patients. *Clin. Oral. Invest.*, roč. 13, 2009, č. 2, s. 165–169.
7. **Manetti, L., Bogazzi, F., Brogioni, S., et al.:** Submandibular salivary gland volume is increased in patients with acromegaly. *Clin. Endocrinol.*, roč. 57, 2002, č. 1, s. 97–100.
8. **Marie, P.:** On two cases of acromegaly: marked hypertrophy of the upper and lower limbs and the head. *Rev. Med.*, roč. 6, 1886, s. 297–333.
9. **Regezi, J. A., Sciubba, J. J.:** *Oral pathology. Clinical pathologic correlations*. 3rd ed. Philadelphia, London, Toronto, Montreal, Sydney, Tokyo, W. B. Saunders Company, 1999, s. 425–427.
10. **Sugata, T., Myoken, Y., Tanaka, S.:** Acromegaly identified in a patient with a complaint of malocclusion. *Oral. Surg. Oral. Med. Oral. Pathol. Oral. Radiol. Endod.*, roč. 85, 1998, č. 1, s. 44–46.
11. **Yagi, T., Kawakami, M., Takada, K.:** Surgical orthodontic correction of acromegaly with mandibular prognathism. *Angle Orthod.*, roč. 74, 2004, č. 1, s. 125–131.

Podpořeno výzkumným záměrem P 37/13/550.

MDDr. Lenka Atanasová
Stomatologická klinika LF UK a FN
Sokolská 581
500 05 Hradec Králové
e-mail: lenka.atanasova@gmail.com