

Výsledky konzervativní léčby pacientů s poruchami temporomandibulárního kloubu

(Původní práce – klinická studie)

Conservative Treatment of Temporomandibular Joint Disorders

(Original Article – Clinical Study)

Hlíňáková P.¹, Dostálová T.¹, Navrátil L.², Kroulíková V.¹, Bučková M.¹

¹Dětská stomatologická klinika 2. LF UK a FN Motol, Praha

²THERAP-THILIA, ambulantní oddělení v oboru fyzioterapie a komplexní léčebné rehabilitace, Praha

Věnováno prof. MUDr. Janě Duškové, DrSc., MBA, k životnímu jubileu.

SOUHRN

Úvod: Etiologie onemocnění temporomandibulárního kloubu (TMK) je multifaktoriální. Nejčastější obtíží u pacientů s poruchami TMK je bolest a omezené otvírání úst.

Bezmála polovina populace má s tímto kloubem obtíže projevující se minimálně jedním z nejčastějších příznaků, ovšem odborné ošetření vyhledá jen kolem 15 % pacientů. Přesná měření, včasná diagnostika a klasifikace poruch TMK stejně jako kontrola léčby může výrazně zvýšit účinek terapie pacientů trpících některou z poruch TMK.

Materiál a metodika: Během studie byl vytvořen soubor 115 pacientů, kteří podstoupili vstupní předoperační vyšetření skládající se z anamnézy, klinického vyšetření, rentgenologického vyšetření a analýzy kloubních drah spolu s kefalometrickou analýzou. Na základě získaných výsledků jednotlivých vyšetření byli pacienti rozděleni do sedmi skupin podle použité terapie. Základem léčby byla konzervativní terapie. Při neúspěšné konzervativní terapii je metodou volby léčba chirurgická. Měřítkem úspěšnosti léčby byla dvě kritéria: přítomnost bolesti a rozsah maximálního otvírání úst před terapií a po ní.

Výsledky: Ze získaných výsledků je patrné, že konzervativní terapie byla úspěšná u 94 % léčebných pacientů. Pouze u šesti procent pacientů byla indikována chirurgická léčba.

Závěr: Je známo, že na vzniku onemocnění TMK se podílí celá řada faktorů, které by se daly shrnout pod pojem civilizační, proto je problematika stanovení diagnózy a následná léčba aktuální a týká se stále většího počtu pacientů. Základem úspěšné léčby pacienta je včasná diagnostika, správná klasifikace a vhodná terapie.

Klíčová slova: stomatologie – temporomandibulární kloub – klasifikace poruch TMK – bolest – omezené otvírání úst – konzervativní terapie

SUMMARY

Introduction: The etiology of temporomandibular joint disorders is multifactorial. The most frequent symptoms are pain and limited mouth opening. Nearly half of the population has difficulties with temporomandibular joint, patients suffer from common symptoms as for example pain, but only 15 per cent of these patients seek medical help. Accurate measurement, early diagnosis and classification of disorders of TMK as well as evaluation of available treatment methods, can significantly increase the effect of the therapy.

Methods: The set of 115 patients was created during the study; all of them underwent initial

preoperative examination consisting of history, clinical examination, radiographic examination and analysis of joint tracks and cephalometric analysis. Based on the results of the examinations, patients were divided into 7 groups according to the therapy used. The basic therapy was the conservative one. When the conservative treatment was unsuccessful a surgical therapy was used. The evaluation focused on these two criteria mainly the presence of pain before and after the therapy and the mouth opening before and after therapy.

Results: The results we obtained showed that conservative therapy was successful in 94%. Only 6% of patients were indicated for surgical treatment.

Conclusion: It is known that the TMD are caused by number of factors that could be summarized under the term civilization illness. Successful treatment is based on early diagnosis, correct classification and suitable treatment.

Key words: dentistry – temporomandibular joint – classification of TMK disorders – pain – restricted mouth opening – conservative therapy

Prakt. zub. Léč., roč. 60, 2012, č. 5, s. 89–96

ÚVOD

Poruchy temporomandibulárního kloubu (TMD) neboli poruchy kranioandibulární oblasti jsou charakterizovány bolestí a/nebo dysfunkcí žvýkacího aparátu. Hlavní anatomické komponenty jsou temporomandibulární kloub, žvýkací svaly a okludující zuby. Poruchy temporomandibulárního kloubu se vyskytují jako následek obtíží s dolní čelistí, temporomandibulárním kloubem (TMK) a žvýkacích svalů, které umožňují pohyb dolní čelisti [2]. TMK je kloub složený z kloubní hlavice, kloubní jamky a mezi ně je vložen discus. Kloubní hlavice je tvořena processus articularis mandibulae, kloubní jamka se nachází na pars squamosa ossis temporalis a discus je vazivová chrupavka vložená mezi obě tyto kostní části kloubu. Palpací je temporomandibulární kloub přístupný oboustranně preaurikulárně, před oběma zevními zvukovody. Tento kloub umožňuje dva typy pohybů, a to rotační a translační, čímž zajišťuje pohyb dolní čelisti nahoru a dolů, vpravo, vlevo a předsunout zuby dolní čelisti před horní [7]. Více než 40 % populace má obtíže s temporomandibulárním kloubem. U 56 % populace lze při vyšetření zjistit minimálně jeden z následujících příznaků – bolest, omezené otvírání, patologické zvukové fenomény [12]. Jen jeden ze čtyř pacientů si obtíže uvědomuje a pouze 10–20 % jich vyhledá pomoc. Onemocnění TMK má multifaktoriální etiologii. Mezi nejčastější příčinné faktory patří psychologické aspekty, zejména stres, funkční přetěžování kloubu, obtíže s krční páteří, akutní trauma, degenerativní onemocnění kloubu, zborcení opěrných zón apod. Následkem dlouhodobého působení stresu na pacienta dochází k přetěžování kloubu parafunkcemi či skřípáním zubů. TMD dále souvisí s nevhodným držení hlavy vůči zbytku páteře, s nesanovaným chrupem, se špatným hojením poúrazového stavu nebo s vrozenými vadami [10].

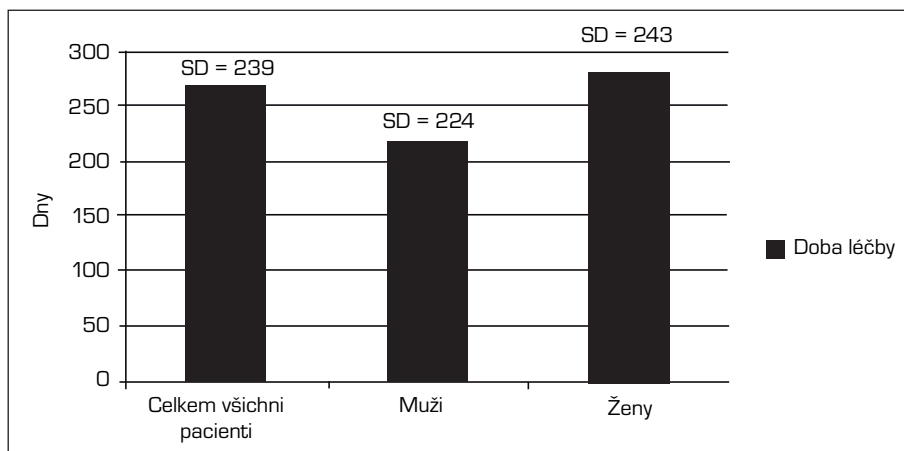
Typický nálezn u pacientů s TMD je ve valně většině bolestivost TMK, a to zejména při žvýkání či otvírání úst, ale může být i klidová. Bolest je nejčastějším důvodem, proč pacient vyhledá lékaře [12]. Omezené otvírání úst a patologické zvukové fenomény, jako lupání, skřípání či vrzání, vyvolávají spíše pocity dyskomfortu. Pacienti jsou z důvodu bolesti či omezeného otvírání úst limitováni v příjmu potravy, obtížně proveditelné je stomatologické či ORL ošetření. Patologické zvukové fenomény, které jsou někdy velmi hlasité, mohou způsobovat pacientům sociální újmu [10]. Mezi další časté symptomy patří bolesti hlavy (79,3 %) a otalgie (82,4 %).

Nejčastější oblastí výzkumu zabývající se poruchami TMK je včasná diagnostika obtíží. Klinické hodnocení, monitorování léčby a přesná klasifikace TMD může zvýšit účinnost terapie.

Zubní lékaři nebo klinická pracoviště sledující poruchy TMK téměř vždy diagnostikují TMD na základě osobní anamnézy a subjektivních pocitů pacienta. Aktuální metody detekce TMD vyžadují fyzikální vyšetření odborníkem zabývajícím se TMK. Základem léčby TMD je konzervativní terapie, její úspěšnost je ve většině případů vysoká. Selže-li konzervativní terapie, přichází ke slovu miniinvazivní léčba a popřípadě terapie chirurgická spočívající v rekonstrukci TMK. Jak již bylo uvedeno, onemocnění TMK má multi-

faktoriální etiologii, jejíž stanovení je někdy nesmírně obtížné a vyžaduje dobrou spolupráci pacienta [5]. Rizikové faktory pro vznik onemocnění jsou deprese, trvalé vystavení pacienta stresu, preexistující bolest [13].

Cílem sdělení je zhodnotit výsledky při léčbě onemocnění temporomandibulárního kloubu.

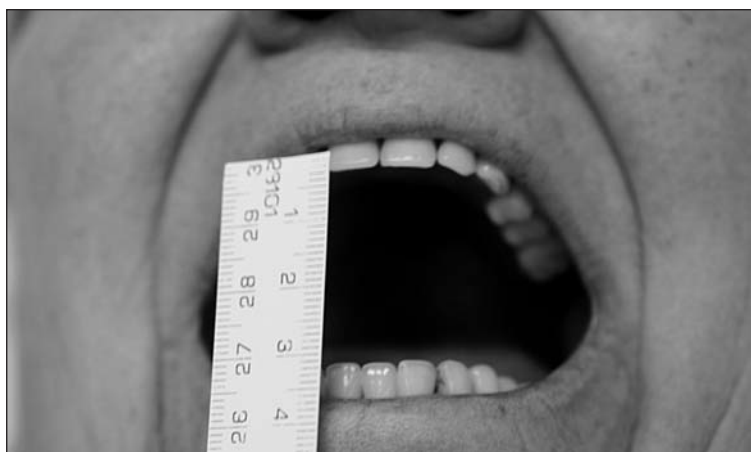

Graf 1 Celková průměrná doba léčby

MATERIÁL A METODIKA

Studie probíhala v letech 2008 až 2011 a zúčastnilo se jí celkem 115 pacientů, kteří se s těmito obtížemi léčili poprvé. Z toho bylo 92 žen a 23 mužů. Průměrný věk u žen činil 32,89 a u mužů 27,74 let. Celková průměrná doba léčby (měřená od vstupního vyšetření do ukončení léčby) byla 269 dní (SD 239), z toho u žen 281 (SD 243) a u mužů 220 dnů (SD 224) (graf 1). Pacienti podepsali informovaný souhlas s účastí ve studii.

V rámci studie podstoupili všichni pacienti vstupní vyšetření. Skládalo se ze sepsání anamnézy, kdy se kladl důraz na délku trvání obtíží, které se u pacientů objevovaly od několika dní po několik let, dále jejich charakter, předešlou léčbu atd. Poté byl pacient dotazován na obtíže s krční páteří, přítomnost stresu v jeho životě, popřípadě ortodontickou léčbu či bruxismus apod. Po zjištění anamnézy následovalo klinické vyšetření, jehož součástí je palpace obou kloubů v klidu a při pohybu, zjištění souhybu hlavic, schopnosti pohybů dolní čelisti do stran a maximální rozsah otvírání úst. To je měřeno mezi incizálními hranami horních a dolních středních řezáků (obr. 1). Kontrola stavu chrupu – vyšetření kariézních lézí, předčasných ztrát zubů, protetické sanace chrupu



Obr. 1 Měření maximálního otvírání úst

atd. a též manuální dynamický test – jako zkouška přítomnosti zánětu jsou nedílnou součástí klinického vyšetření. Test se provádí při protruzi dolní čelisti, kdy lékař tlačí zezdola na dolní čelist a pacient se snaží přes tento tlak ústa otevřít.

Kritérium, které bylo při vyšetření pacienta důležité, byl pocit bolesti s důrazem na její intenzitu, která se měřila pomocí VAS (Visual Analog Scale), kdy pacient vyznačil intenzitu bolesti na úsečce znázorňující kontinuum intenzity bolesti od „žádné“ (stupeň 0) po „nesnesitelnou bolest“ (stupeň 5). Všechny získané informace byly zaznamenány do dokumentace pacienta.

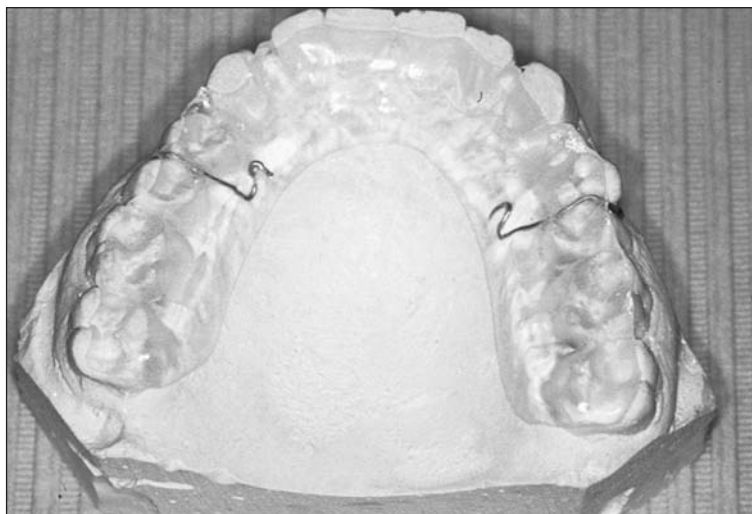
Tab. 1 Rozdělení pacientů podle použité terapie

Typ léčby	Počet pacientů
1. Bez léčby – spontánní odeznění obtíží	13
2. Konzervativní terapie + izometrické cvičení	16
3. Konzervativní terapie + nákusná dlaha	43
4. Konzervativní terapie + nákusná dlaha + RHB	24
5. Konzervativní terapie + nákusná dlaha + artrocentéza	14
6. Konzervativní terapie + chirurgické vybavení osmiček	5
7. Chirurgická terapie	7

Ze zobrazovacích metod byl použit ortopantomogram, telerentgen a tomografické zobrazení obou kloubů při otevřených a zavřených ústech (Gendex, Oralix 9200, Miláno, Itálie). Ze zhotoveného telerentgenu byla provedena kefalometrická analýza (CephX Inc. Las Vegas, USA), která na základě anatomických či konstruovaných bodů a linií poskytuje diferenciálně diagnostické informace o stavu a vývoji sagitálních a vertikálních parametrů lebky a vzájemného postavení čelistí, ale také o stavbě obličejového skeletu a čelistních bází, které mají souvislost s postavením kloubní hlavice vůči kloubní jamce [8]. Na závěr vstupního vyšetření byla provedena analýza ARCUSdigma – sonografické měření průběhu kloubních drah (ARCUSdigma, KaVo Dental, Biberach, Německo). Pomocí tohoto vyšetření můžeme sledovat a interpretovat pohyby čelisti a následně stanovit léčebný plán pro pacienty s TMK poruchou.

Všechny získané informace byly zaznamenány, proměřeny a z dosažených hodnot bylo vytvořeno sedm skupin pacientů podle použité léčby (tab. 1).

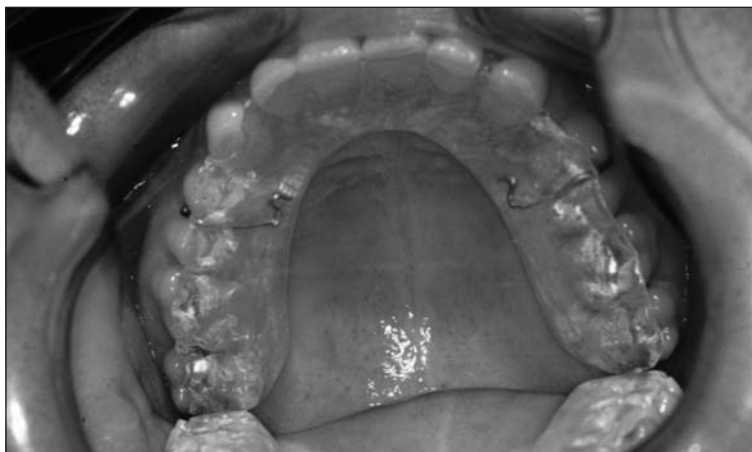
První skupinu z celkového počtu 115 tvořilo 13 pacientů, kteří se dostavili pouze na první návštěvu. U těchto pacientů došlo ke spontánní úpravě výchozího stavu (stav po extrakcích třetích molárů, trauma apod.). U 102 pacientů došlo ke komplexní léčbě. Základem byla konzervativní terapie, kdy byl pacient poučen o domácím klidovém režimu, omezeném otvírání úst do maximálních poloh, vyvarování se žvýkání tvrdých jídel a žvýkaček. Dále byla konzervativní terapie doplněna o níže uvedený typ léčby.



Obr. 2 Nákusná dlaha

Druhou skupinu tvořili pacienti léčení kombinací konzervativní terapie doplněné o izometrická cvičení [9], kdy byl pacient instruován a byl s ním proveden nácvik souboru cviků, které sám doma prováděl.

Třetí skupina zahrnovala pacienty, u nichž byla konzervativní terapie doplněna o zhotovení okluzní neboli tvrdé akrylátové nákusné dlahy (obr. 2), která byla vytvořena z teplem formovatelné fólie. Její funkce spočívá v eliminaci předčasných kontaktů zubních oblouků a ve zvýšení skusu. Tím docházelo k vyvážení okluze a artikulace, ke snížení intraartikulárního tlaku v kloubech a eliminaci neuromuskulárního spazmu žvýkacích svalů. Okluzní dlaha byla zhotovena na horní nebo dolní zubní oblouk (obr. 3) a pacient ji nasazoval na noc [9].



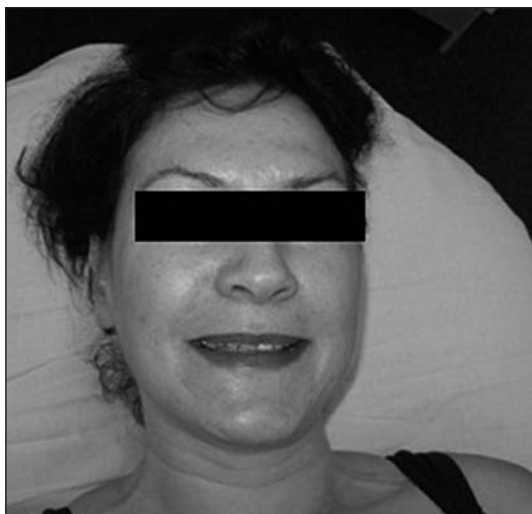Obr. 3 Nákusná dlaha v ústech

Čtvrtá skupina pacientů byla léčena kombinací konzervativní terapie a rehabilitace (RHB). Léčba v rámci rehabilitačního oddělení byla rozdělena na terapie:

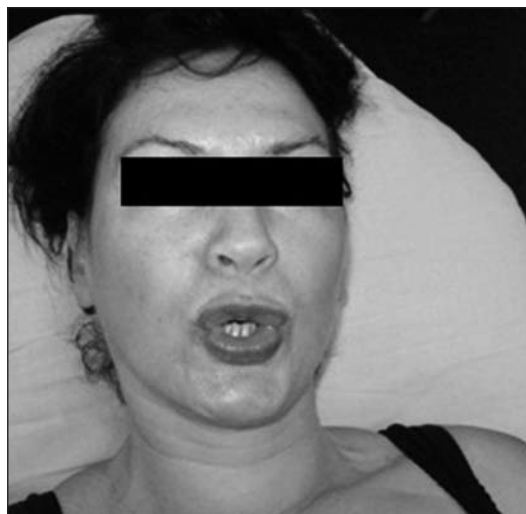- léčebný tělocvik (LTV) a
- fyzikální terapii.

Léčebný tělocvik můžeme rozdělit z pohledu nemocného na pasivní a aktivní.

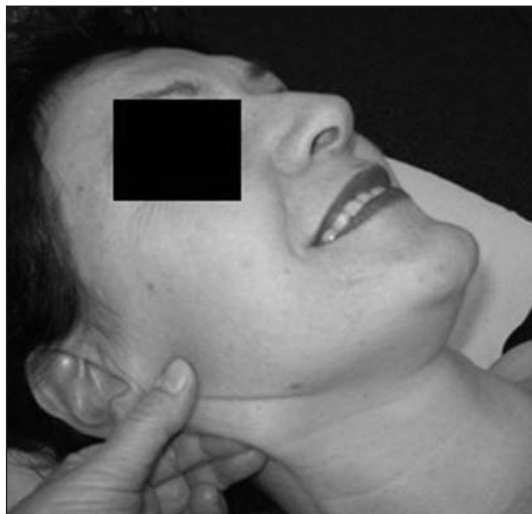Stěžejním cílem LTV byla náprava svalové dysbalance v oblasti temporomandibulárního kloubu (obr. 4–7). Toho se dosáhlo obnovením rovnováhy mezi žvýkacími a mimickými svaly. Dále bylo třeba uvolnit spastické úpony žvýkacích svalů, jako jsou mm. sternocleidomastoideus, styloglossus a stylohyoideus. Fyzioterapeut použil manuální terapii vedoucí k uvolnění svalových spasmů, protažení svalstva, čímž došlo ke zlepšení kognitivních a motorických dovedností nemocného.



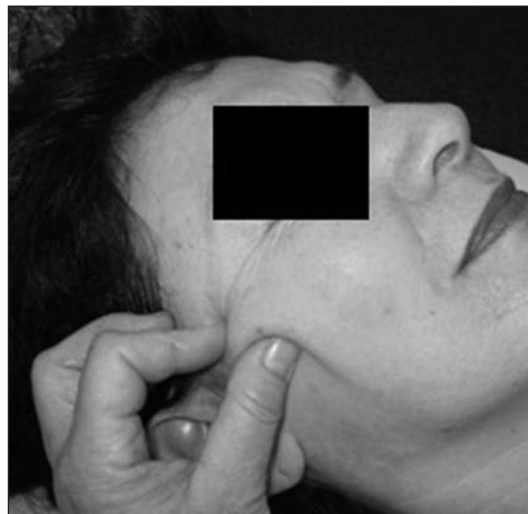Obr. 4 Léčebný tělocvik



Obr. 5 Léčebný tělocvik



Obr. 6 Léčebný těllocvik



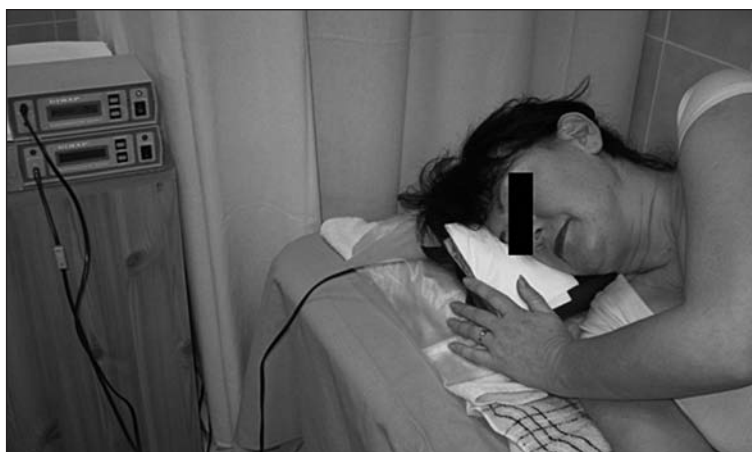Obr. 7 Léčebný těllocvik

Úkolem aktivní terapie bylo naučit pacienta cviky zaměřené na oblast čelistního kloubu a na zvykací svalstvo. Důležitá byla rovněž spolupráce nemocného i v následném domácím léčení. Cílem fyzikální terapie bylo dosáhnout

- analgetického efektu,
- aktivačního či relaxačního působení,
- ovlivnění tkáňového metabolismu,
- vazodilatačního účinku, zpravidla s cílem navození tepelného efektu.

V našem souboru jsme z fyzikální terapie použili pulzní magnetoterapii – BTL 5920 Magnet (obr. 8). Magnetoterapie využívala magnetická pole k léčení některých postižení pohybového aparátu, která aktivovala imunitní systém, zvyšovala spotřebu kyslíku v exponované tkáni, uvolňovala spazmy buněk hladkého i kosterního svalstva. Dále jsme využili nízkovýkonnou laseroterapii (GaAlAs laser, Beautylaser, ČR), která navozovala analgetický, stimulační a protizánětlivý efekt [2]. Poslední metodou byla termoterapie [11]. Použité zařízení, metodika a účinky jsou popsány v citované práci.

Pátá skupina shromažďovala pacienty, u kterých byla kromě konzervativní terapie doplněné o nákusnou dlahu použita ještě artrocentéza, což je miniinvazivní léčba, při které je provedena laváž postiženého kloubu v celkové anestezii. Šlo o zákrok, při němž se do prostoru kloubu zavedly dvě injekční jehly, a to zevně, přes kůži. Jehly se zavádějí do prostoru mezi kloubním diskem a jamkou. Následně se jednou jehlou vpravuje do kloubu irigační roztok (užívá se Ringerův roztok) a druhou jehlou tato tekutina vytéká. Tímto výplachem dochází k vyplavení zánětlivých mediátorů, ke změně intraartikulárního tlaku a expanzi kloubního prostoru, čímž se snižuje bolest a zvyšuje pohyblivost kloubu [9].



Obr. 8 Magnetoterapie

Šestá skupina zahrnovala pacienty, jejichž obtíže byly způsobeny prořezávajícími se třetími moláry. Terapie u těchto pacientů probíhala nejprve konzervativně. Posléze byla doplněna o chirurgické vybavení těchto zubů, ať už v lokální, nebo v celkové anestezii.

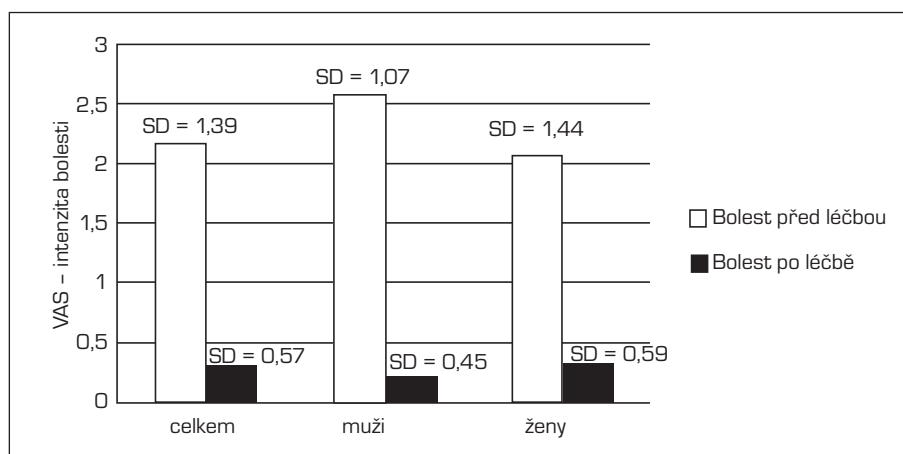
Sedmá skupina obsahovala sedm pacientů, kteří byli léčeni výhradně chirurgicky. Jde o rekonstrukci temporomandibulárního kloubu parciální nebo totální kloubní náhradou. Výsledky léčby těchto pacientů nejsou součástí této studie.

VÝSLEDKY

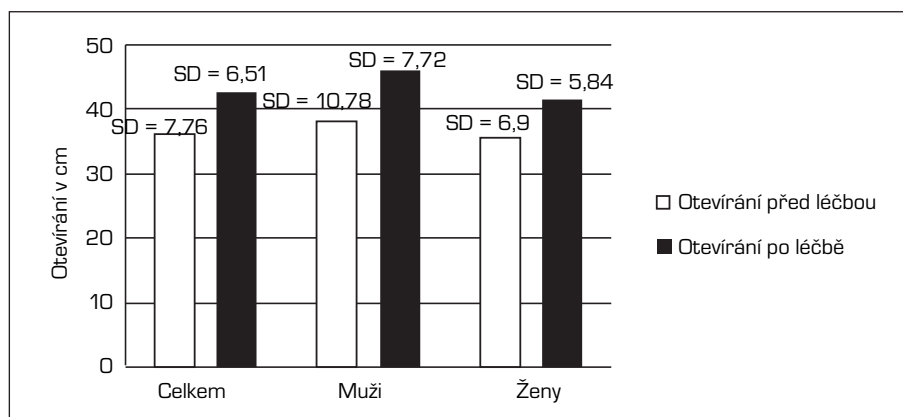
Po prodělané terapii byli všichni pacienti, kteří se účastnili této studie, opět zváni k tzv. výstupnímu vyšetření, kdy byla hodnocena zejména bolest a otvírání úst. Měření bolesti před léčbou a po léčbě ukázala překvapující výsledky. Celkově se bolest změnila z 2,17 (SD 1,39) na 0,33 (SD 0,57), z toho u žen se zlepšila bolest z 2,07 (SD 1,44) na 0,35 (SD 0,59) a u mužů z 2,58 (SD 1,07) na 0,26 (SD 0,45) (graf 2). Celkově se zvětšilo otvírání úst z 36,19 mm (SD 7,76) na 42,54 mm (SD 6,51), z toho u žen z 35,73 mm (SD 6,90) na 41,58 mm (SD 5,84) a u mužů z 38,16 mm (SD 10,78) na 46,16 mm (SD 7,72) (graf 3).

DISKUSE A ZÁVĚR

Při léčbě poruch TMK se upřednostňuje komplexní konzervativní léčba podporující přirozené regenerační schopnosti organismu před ireverzibilní chirurgickou léčbou, byť založenou na modelu ideální biomechaniky kloubu. Konzervativní léčba spočívá v po-



Graf 2 Výskyt bolesti před léčbou a po léčbě



Graf 3 Otvírání úst před léčbou a po léčbě

učení pacienta o příčinách a projevech TMD, farmakoterapii, fyzikální terapii, léčbě pomocí nákusné dlahy a fyzioterapii. Volba konkrétního způsobu konzervativní léčby by měla směřovat k odstranění příčiny vzniku TMD [2]. Naše studie prokázala, že u 94 % léčených pacientů postačovala ke stabilizaci těchto obtíží především konzervativní terapie doplněná o výše uvedené terapeutické postupy. Pouze sedm pacientů bylo nutno léčit chirurgicky.

Prokázali jsme dále, že přístrojová terapie, která je indikována rehabilitačním lékařem podle objektivního nálezu, je významnou součástí léčby poruch temporomandibulárního kloubu. Nemocnému může být aplikována neinvazivní laseroterapie a některá z dalších fyzikálních metod (pulzní magnetoterapie, distanční elektroterapie nebo termoterapie).

Cílem komplexní péče bylo postupně snižovat přetěžování TMK, a dosáhnout tak omezení bolesti v klidu i při pohybu. Obecně platí, že více typů konzervativní léčby je účinnější než monoterapie [14]. U většiny pacientů byla konzervativní terapie úspěšná, problémem však zůstává možnost recidivy onemocnění.

Jen v malém procentu (6 %) musel být kloub rekonstruován chirurgickou cestou [6].

LITERATURA

- Cooper, B. C.:** Examination of a large patient population for the presence of symptoms and signs of temporomandibular disorders. *Cranio*, roč. 25, 2007, č. 2, s. 114–126.
- Dostálová, T., Hlíňáková, P., Kašparová, M., Řeháček, A., Vavříčková, L., Navrátil, L.:** Photomedicine and laser surgery, 2012 – přijato v tisku.
- Dostálová, T., Hlíňáková, P., Hubáček, M., Michalík, P., Feltlová, E., Navrátil, L.:** Poruchy temporomandibulárního kloubu. Klinické hodnocení pacientů s konzervativní terapií. *Progresdent*, roč. 15, 2009, č. 6, s. 14–20.
- Goldstein, B.:** Temporomandibular disorders: A review of current understanding. *Oral Surg. Oral Med. Oral Pathol. Oral Radiol. Endod.*, roč. 88, 1999, č. 4, s. 379–385.
- Gray, R. J. M., Davies, S. J., Quayle, A. A.:** A clinical approach to temporomandibular disorders: A clinical approach to treatment. *Brit. Dent. J.*, roč. 177, 1994, č. 3, s. 101–106.
- Hubáček, M., Hlíňáková, P., Dostálová, T., Kozák, J., Denk, F.:** Náhrady temporomandibulárního kloubu. *Progresdent*, roč. 16, 2010, č. 2, s. 28–34.
- Christensen, L. V., Rassouli, M. N.:** Experimental occlusal interferences. Part V. Mandibular rotations versus hemimandibular translations. *J. Oral Rehabil.*, roč. 22, 1995, č. 12, s. 865–876.
- Janega, M., Řeháček, A., Hofmanová, P., Dostálová, T., Šmahel, Z., Velemínská, J., Fendrychová, J.:** Kefalometrická analýza teleroentgenových snímků u zdravých dospělých pacientů z hlediska protetiky a ortodontie. *Čes. Stomat.*, roč. 109, 2009, č. 6, s. 112–116.
- Machoň, V., a kol.:** Léčba onemocnění čelistního kloubu. Praha, Grada, 2008. ISBN: 978-80-247-2394-5.
- McNeill, C.:** Temporomandibular disorders: Guidelines for classification, assessment and management, 2. vyd. Chicago, Quintessence Publishing Co., Inc. ISBN 13: 9780867152531.
- Navrátil, L., Hlíňáková, P., Dostálová, T., Blažková, E., Navrátil, V.:** Zásady rehabilitační léčby při poruše temporomandibulárního kloubu. *Progresdent*, roč. 16, 2010, č. 1, s. 12–16.
- Okeson, J. P.:** Orofacial pain. Guidelines for assessment, diagnosis, and management. Chicago, Quintessence Publishing Co., Inc., 1996, s. 132–133. ISBN 13: 9780867153125.
- Slade, G. D.:** Influence of psychological factors on risk of temporomandibular disorders. *J. Dent. Res.*, 2007, č. 11, s. 1120–1125.
- Zemen, J.:** Konzervativní léčba temporomandibulárních poruch. Praha, Galén, 1999. ISBN 80-7262-005-3.

Poděkování

Výzkum vznikl za podpory IGA MZCR 9902-4.

MUDr. Petra Hlíňáková
Dětská stomatologická klinika 2, LF UK a FNM
V Úvalu 84
150 06 Praha 5
e-mail: petra.hlinakova@seznam.cz