

# Výskyt mikroorganizmov v granulačnom tkanive chronických periapikálnych lézií

(Prehľadový článok)

## The Presence of Microorganisms in the Granulomatous Tissue of Chronic Periapical Lesions

(Review)

*Kováč, J., Kováč, D.*

Klinika stomatológie a maxilofaciálnej chirurgie LF UKo a OÚSA,  
Bratislava, SR

---

### SÚHRN

---

Apikálna periodontitída vzniká ako dôsledok endodontickej infekcie a prejavuje sa ako obranná reakcia hostiteľa na mikroorganizmy prenikajúce zo systému koreňového kanálika zuba do oblasti apikálneho paradontu. Predstavuje dynamickú rovnováhu medzi exogénnymi dráždivými agensami, zvyčajne mikroorganizmami koreňového kanálika a ich produktmi a obrannými mechanizmami hosťujúceho organizmu na rozhraní infikovanej zubnej dreni a periodontálneho ligamenta. Apikálna periodontitída má za následok miestny zápal, resorpciu tvrdých zubných tkanív, deštrukciu ďalších periapikálnych tkanív a možný vznik rôznych histopatologických foriem, zvyčajne označovaných ako periapikálne lézie. V prípade chronickej apikálnej periodontitídy sa môže na koreňovom apexe vytvoriť bariéra z proliferujúceho epitelu, zabráňujúca šíreniu pulpálnych mikroorganizmov do alveolárnej kosti. Cieľom tohto článku je poskytnúť prehľad literatúry, týkajúci sa prítomnosti mikroorganizmov v granulačnom tkanive chronických periapikálnych lézií.

**Kľúčové slová:** apikálna periodontitída – periapikálne lézie – periapikálny granulóm – granulačné tkanivo – mikroorganizmy

---

### SUMMARY

---

Apical periodontitis is a sequel to endodontic infection and manifests itself as the host defense response to microbial challenge emanating from the root canal system to the periapical tissue. It is viewed as a dynamic encounter between microbial factors and host defenses at the interface between infected radicular pulp and periodontal ligament that results in local inflammation, resorption of hard tissues, destruction of other periapical tissues, and eventual formation of various histopathological categories of apical periodontitis, commonly referred to as periapical lesions. In the case of chronic periodontitis, proliferating epithelium can build a barrier at the root apex, preventing pulpal microorganisms from spreading out into the alveolar bone. The purpose of this article is to provide an overview of the literature relating to the presence of microorganisms in the granulomatous tissue of chronic periapical lesions.

**Key words:** apical periodontitis – periapical lesions – periapical granuloma – granulomatous tissue – microorganisms

Čes. Stomat., roč. 111, 2011, č. 6, s. 160–166.

## ÚVOD

Chronická apikálna periodontitída predstavuje dynamickú rovnováhu medzi exogénnymi dráždivými agensami, zvyčajne mikroorganizmami koreňového kanálíka a ich produktmi a obrannými mechanizmami hosťujúceho organizmu. Obranné mechanizmy organizmu nie sú síce schopné úplne zničiť a odstrániť patogénne faktory, ale vytvorením ohraničenej bariéry efektívne predchádzajú ich ďalšej invázii [6].

Zloženie periapikálnej lézie závisí od rovnováhy medzi mikrobiologickými faktormi a hostiteľskými obrannými mechanizmami. Pri šírení infekcie z koreňového kanálíka do periapikálnej oblasti vznikne symptomatická zápalová reakcia periapikálneho spojovacieho tkaniva za vzniku abscesu alebo akútnej lézie. Lézia obsahuje husté nahromadenie polymorfonukleárných leukocytov (PMNL) lemovaných granulačným tkanivom obsahujúcim lymfocyty, plazmatické bunky a makrofágy. Po skončení akútnej fázy, periapikálna lézia môže zotrvať, za vzniku jednej z troch chronických foriem, ktorými sú – chronická apikálna periodontitída (periapikálny granulóm), radikulárna cysta a zjazvené tkanivo [2].

Chronická apikálna periodontitída (periapikálny granulóm) je lokalizovaný zápalový proces s akútnym zápalovým infiltrátom obsahujúcim PMNL, makrofágy a chronickým zápalovým infiltrátom obsahujúcim T- a B-lymfocyty a plazmatické bunky. Fibroblasty v granulačnom tkanive sa metamorfujú na osteoklasty resorbujúce kosť a ložisko sa zväčšuje. Zápalová resorpcia môže smerovať i na povrch apikálnej časti koreňa, kde cementoklasty resorbujú cement (vonkajšia zápalová resorpcia). Prevalha väzivového tkaniva v granulóme vytvára ohraničený útvar, ktorý pri extrakcii zuba často ulpieva na jeho koreni. Röntgenologicky sa takýto proces zobrazuje ako dobre ohraničené prejasnenie vychádzajúce z periodontálnej štrbiny a popisujeme ho ako periodontitis apicalis chronica circumscripta. Ak má prejasnenie väčší rozsah, môže byť označované aj ako ostitis chronica circumscripta. Riedke, silno krvácajúce granulačné tkanivo, charakteristické novotvorenými kapilármi a mikroabscesmi, býva príčinou skôr neohraničeného, difúzneho röntgenologického apikálneho prejasnenia. Takýto stav potom popisujeme ako periodontitis apicalis chronica diffusa, eventuálne ostitis diffusa [6].

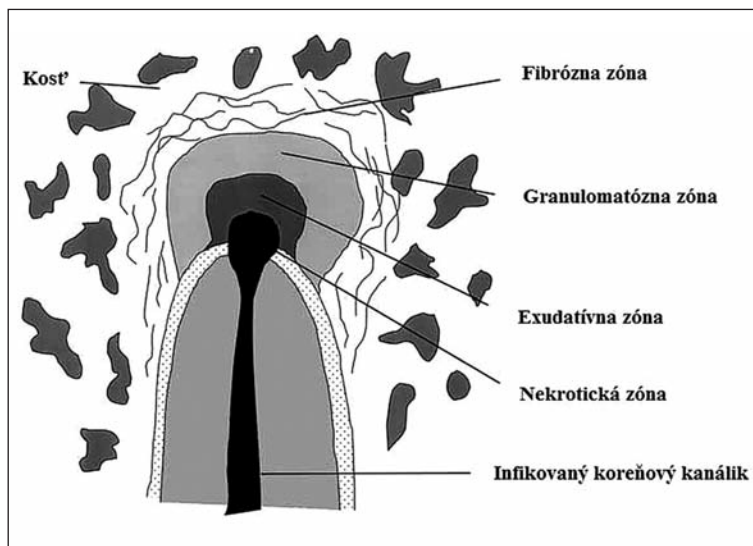
Pri granulóme ide teda o obrannú reakciu organizmu na prenikajúcu infekciu do periodontia. Ako chronický zápal sa klinicky neprejavuje a býva skôr náhodným nálezom na RTG snímke. Akútne vzplanutie pri granulómoch nastáva v praxi najčastejšie pri preťažení infekcie (infikovaného dentínu s mikroorganizmami) koreňovými nástrojmi do granulačného tkaniva, ktoré je pri granulómoch sterilné. Akútna exacerbácia, prípadne vznik subperiostálneho abscesu môžu následne neprijemne zaskočiť pacienta i lekára [12].

Výskyt periapikálnych granulómov v rámci chronických periapikálnych lézií v literatúre kolíše v rozpätí od 9,3 % do 87,1 % [2]. Nair a kol. uvádzajú 50% [19], Liapatas a kol. 55,5% [9], Ricucci a kol. 61,4% [23] a Hama a kol. dokonca 87,1% [3] výskyt periapikálneho granulómu v rámci lézií s chronickou apikálnou periodontitídou.

## HISTOLOGICKÁ ŠTRUKTÚRA CHRONICKEJ PERIPIKÁLNEJ ZÁPALOVEJ LÉZIE

Histologický obraz typického periapikálneho granulómu predstavuje zápalový proces pozostávajúci z nekrotickej, exsudatívnej, granulomatóznej a fibróznej (väzivovej) zóny (obr. 1). Podľa prevládajúcej zóny môže byť lézia klasifikovaná ako exsudatívny, granulomatózný, granulomatózne fibrózny a fibrózny granulóm. Exsudatívne lézie, charakterizované nadmernou nekrozou a exsudáciou s intersticiálnym edémom, odpovedajú akútnym počiatočným léziám alebo obdobiam akútnej exacerbácie chronickej apikálnej periodontitídy.

V nekrotických a exsudatívnych oblastiach periapikálnej zápalovej lézie, neutrofilné leukocyty, známe ako mikrofágy, poskytujú prvú obrannú líniu proti bakteriálnej invázii z infikovaného koreňového kanálíka. Vďaka ich efektívnej fagocytóze a funkcii zabíjania je väčšina mikroorganizmov zničená a eliminovaná, čím sa predíde ich rozšíreniu cez léziu [6].



**Obr. 1** Histologická štruktúra chronickej periapikálnej zápalovej lézie [7]

## REAKCIA APIKÁLNEHO PARODONTU NA INFEKCIU V KOREŇOVOM KANÁLIKU

Apikálna periodontitída je vo svojej podstate ochorenie vyvolané infekciou systému koreňového kanálika. Z toho logicky vyplýva, že liečba tohto ochorenia je založená na odstránení alebo výraznej redukcii počtu choroboplodných zárodkov z kanálového systému a zabránení ďalšej pulpo-kanálovej infekcii koreňovou výplňou. Ak je ošetrovanie koreňového kanálika realizované správne, zvyčajne nasleduje hojenie periapikálnej lézie spojené s kostnou regeneráciou. Táto regenerácia kosti je charakterizovaná postupnou redukciou rádiolucencie na opakovane zhotovených kontrolných röntgenových snímkach. Pre viaceré dôvody však nenastáva pri všetkých zuboch so zaplneným kanálovým systémom úplné vyliečenie, resp. zmenšenie apikálnej rádiolucencie [13]. V určitých prípadoch však apikálna periodontitída po liečbe stále pretrváva, čo je stav zvyčajne označovaný ako neúspech endodontickej terapie. Vo všeobecnosti je potvrdené, že táto tzv. postterapeutická apikálna periodontitída nastáva vtedy, ak endodontická terapia nedostatočne eliminovala infekciu [18].

Je treba zdôrazniť, že zo všetkých uvedených faktorov je práve pretrvávajúca infekcia v komplexnom koreňovom systéme hlavnou príčinou postterapeutickej apikálnej periodontitídy pri správne ošetrovaných zuboch [21]. Nedávny výskum na 22 klinicky asymptomatických zuboch, s prítomnými nevysvetliteľnými postterapeutickými apikálnymi rádiolucenciami, pri použití techniky molekulárnej genetiky, odhalil bakteriálnu DNA v intraradikulárnych vzorkách všetkých skúmaných zubov [26].

V tomto kontexte sa však nemôže výber vhodných prípadov pre výskum prehnane zdôrazňovať. Ako príklad možno uviesť, že 5 z 22 skúmaných zubov malo dočasnú koronálnu výplň, čo je okolnosť, ktorá mohla viesť k bakteriálnej reinfekcii koreňových kanálikov prípadnou koronálnou netesnosťou mikroskopických rozmerov. Okrem možnej reinfekcie a/alebo kontaminácie, ktorá sa môže dokonca vyskytovať aj v zuboch s trvalou koronálnou rekonštrukciou, nedokáže technika molekulárnej genetiky rozlíšiť živé od neživých organizmov. Môže však zachytiť aj minimálne množstvo bakteriálnej DNA, ktorá sa namnožila použitím polymerázovej reťazovej reakcie (PCR), čo spôsobuje exponenciálny nárast niekoľkých miliónov kópií fragmentov originálnej DNA. Údaje získané molekulárnou genetikou vyžadujú veľmi opatrnú interpretáciu vzhľadom na množstvo výhod, ale i obmedzení s ňou spojených. Tým sa predíde nadhodnotenému záveru, že všetky postterapeutické apikálne periodontitídy sú spôsobené prítomnosťou intraradikulárnej infekcie [15].

Obozretnosť je potrebná i pri interpretácii literárnych údajov, týkajúcich sa úlohy mikroorganizmov v chronických apikálnych periodontitídach postihujúcich koreňové ka-

náliky správne ošetrených zubov. Okrem možných vonkajších zdrojov, značným rizikom je kontaminácia vzoriek apikálnych tkanív mikroorganizmami z infikovaného koreňového kanálika. Ide o choroboplodné zárodky, žijúce v oblasti foramen apicale zubov postihnutých primárnou a postterapeutickou apikálnou periodontitídou [15].

Mikroorganizmy sa môžu do tejto lokality ľahko premiestniť počas operačného zákroku a postupmi používanými na odber vzoriek. Takto kontaminované vzorky tkanív s intraradikulárnymi mikroorganizmami môžu dávať pozitívne výsledky na prítomnosť extraradikulárnej infekcie. Tento fakt môže vysvetľovať opätovný výskyt rôznych mikroorganizmov v zapálenom periapikálnom tkanive asymptomatických postterapeutických lézií kultiváciou a metódami molekulárnej genetiky, napriek opatrnému aseptickému chirurgickému zákroku a postupu odoberania vzoriek [15].

Okrem problémov možnej kontaminácie vzoriek intraradikulárnymi mikroorganizmami a neschopnosťou molekulárnej genetiky rozlišovať živé organizmy od neživých, uvedená metóda nie je tiež schopná rozlíšiť mikroorganizmy vo fagocytujúcich bunkách od extracelulárnych mikroorganizmov v periapikálnych tkanivách. Odobrať vzorku zapáleného periapikálneho tkaniva a zabrániť pritom jej kontaktu s čímkoľvek, čo sa vyskytuje na koreňovom hrote a v ňom, je zložité. Napriek tomu, že molekulárna genetika ponúka presnosť a sofistikovanosť svojich metód, nerieši tento primárny problém, t.j. správne odobratie vzorky periapikálneho granulómu bez jej kontaminácie. Vo vzácných prípadoch môžu isté faktory, nezávisle od minimálnej prítomnosti alebo úplnej absencie intraradikulárnych mikroorganizmov, spôsobovať neustále pretrvávanie apikálnej periodontitídy po endodontickej terapii. Ide o prítomnosť exogénnych materiálov uviaznutých v periapikálnej oblasti, endogénny cholesterol vo forme kryštálov a cystickú léziu. Sú to patobiologické a patofyziologické faktory, ktoré môžu viesť k pretrvávaniu postterapeutickej apikálnej periodontitídy pri zuboch endodonticky lege artis ošetrených [15].

## VÝSKYT MIKROORGANIZMOV V GRANULAČNOM TKANIVE PERIPIKÁLNYCH LÉZIÍ

Pri chronickej apikálnej periodontitíde pozostáva zápalový bunkový infiltrát prakticky zo všetkých súčastí špecifickej i nešpecifickej zložky imunitného systému – B- a T-lymfocytov, plazmatických buniek a profesionálnych fagocytov: makrofágov a PMNL. Akumulácia buniek zápalovej reakcie predstavuje na jednej strane obrannú reakciu hostiteľského organizmu zameranú na odstránenie prítomných mikroorganizmov a predchádza bakteriálnej invázii do kosti v oblasti apikálneho paradontu [10]. Na druhej strane však mechanizmus antiinfekčného účinku nie je obmedzený len na ničenie pôvodcov ochorenia, ale poškodzuje i normálne súčasti tkaniva, čo má za následok resorpciu kosti [11].

Patofyziológii a etiológii chronickej apikálnej periodontitídy (periapikálnemu granulómu) sa venuje niekoľko štúdií [2, 3, 5, 8, 9–11, 13–21, 23–25, 30, 31]. Názor na prítomnosť mikroorganizmov v periapikálnom tkanive v literatúre nie je jednotný. Stewart v roku 1947 [28], neskôr Hedman v roku 1951 [4], podporili koncept, podľa ktorého sa baktérie vyskytujú v periapikálnom tkanive.

V štúdiu, ktorú Hedman uskutočnil metódami predchádzajúcimi súčasné techniky kultivácie anaeróbných baktérií, sa uvádza prítomnosť baktérií v 68 % z 82 periapikálnych lézií. Schindell v podobnej štúdiu uvádza, že iba 5 % zo 62 periapikálnych lézií obsahovalo baktérie [25]. Winkler a kol. pri skúmaní periapikálnych tkanív použitím modifikovaného Gramovho farbenia dokázali prítomnosť baktérií v 87 % (13 z 15) prípadov [31]. Langeland a Grossmann v roku 1977 pri histologickom skúmaní 35 periapikálnych granulómov nevedeli dôkladne dokázať prítomnosť mikroorganizmov [8]. V 5 z 35 prípadov síce pozorovali prítomnosť baktérií, ale iba jeden z nich obsahoval baktérie prítomné v granuláčnom tkanive. Zastávajú názor, že zub s granulómom môže obsahovať infekciu v koreňovom kanáliku, no napriek tomu má sterilné granuláčné tkanivo. Ďalej uvádzajú, že granuláčné tkanivo nie je oblasťou, v ktorej by baktérie boli schopné prežiť, ale oblasťou, v ktorej sú zničené [8, 30]. Iwu a kol. skúmali prítomnosť baktérií v 16 periapikálnych granulómoch. Snažili sa pritom dodržať najprísnejšie aseptické postupy. Kultiváciou zistili, že 14 zo 16 vzoriek (87,5 %) preukázalo pozitívny rast [5]. Barnett

a kol. skúmali prítomnosť *Bacteroides intermedius* v periapikálnom granulóme nepriamou imunofluorescenciou, pričom dospeli k pozitívnemu výsledku [1]. Wayman a kol. podrobili 58 vzoriek apikálnych tkanív (41 granulómov, 16 periapikálnych cýst, 1 periapikálny absces) histologickej diagnóze a mikrobiologickej kultivácii. Baktérie mikrobiologicky a histologicky detegovali v 8 prípadoch (13,33 %) [30].

Z klasickej histológie vyplýva, že „solídny granulóm“ nemôže byť v rámci zápalového periapikálneho tkaniva útočiskom pre infekčných pôvodcov. Pritom mikroorganizmy sa zhodne vyskytujú v periapikálnom tkanive v prípadoch s klinickými príznakmi exacerbácie, abscesov a fistúl. Ich výskyt bol podložený i modernými svetelnými a elektrónovými mikroskopickými vyšetreniami [14].

V 90. rokoch minulého storočia bol vzkriesený už spomínaný koncept extraradikulárnych mikroorganizmov v apikálnych periodontitídach s kontroverzným názorom, že extraradikulárne infekcie sú príčinou mnohých zlyhaní endodontickej terapie, a že takéto prípady nebudú prístupné konzervatívnemu prístupu, ale budú vyžadovať chirurgický zákrok a/alebo systémovú terapiu [5, 30].

Viacero druhov baktérií sa izolovalo z lézií, popísaných ako „asymptomatické periapikálne zápalové lézie vzdorujúce endodontickej liečbe“. Nair sa však domnieva, že tento koncept vychádzal z mikrobiálnych vzoriek, získaných z periapikálnych abscesov, ktoré vždy obsahujú prítomné mikroorganizmy, a nie z asymptomatických periapikálnych lézií pretrvávajúcich po lege artis uskutočnenej endodontickej liečbe [13, 15–18, 22]. Kriticky sa vyjadruje k viacerým štúdiám skúmajúcim prítomnosť baktérií v periapikálnom granulóme. Kritizuje nevhodný výber a odber vzoriek, nehodiace sa metódy a kritériá výskumu. Nair predpokladá, že infekcia v periapikálnej oblasti sa môže vyskytovať pri exacerbujúcich léziách s apikálnou periodontitídou, premiestnením infikovaného koreňového dentínu do tejto oblasti počas opracovania koreňového kanálika, pri mohutnej resorpcii koreňového hrotu, pri infikovanej periapikálnej cyste s dutinou otvorenou do koreňového kanálika. Nair sa preto domnieva, že nie je dôvod spochybňovať platnosť teórie, že solídny granulóm vo všeobecnosti nie je útočiskom pre mikroorganizmy a zdôrazňuje, že hlavným cieľom pri liečbe chronickej apikálnej periodontitídy by mali byť mikroorganizmy, ktoré sa nachádzajú v rámci komplexného apikálneho koreňového systému [17]. Tvrdenia Naira nie sú zanedbateľné, pretože svoje názory opiera o precízne teoreticky spracované a riadne odôvodnené závery, a tiež kvalitne zdokumentované klinické prípady. Vo svojich výskumoch využíva najmodernejšie metódy a postupy a vzájomne ich aj porovnáva. Nair bol vôbec prvým autorom, výskumným pracovníkom, ktorý detailne popísal patofyziológiu a etiológiu chronických apikálnych periodontitíd a venuje sa tejto oblasti už mnoho rokov.

Tronstad a Sunde uvádzajú, že obranné systémy, mobilizované v periapikálnom zápale, sú spočiatku schopné odstrániť baktérie pochádzajúce z koreňového kanálika, ktoré prenikli do periapikálnej oblasti. Avšak v prípade dlhodobej infekcie s permanentne etablovanou mikroflórou v koreňovom kanáliku, sú hostiteľské obranné systémy menej účinné, čo môže spôsobovať mikrobiálnu inváziu do periapikálnej lézie. Vo svojej štúdii skúmajúcej asymptomatické periapikálne zápalové lézie, v ktorých dokázali okrem baktérií i prítomnosť kvasiniek, sa pritom odvolávajú na štúdie, ktoré potvrdzujú, že baktérie sú schopné prežiť v granuláčnom tkanive. Tronstad a Sunde doslova uvádzajú: „Súčasné zistenia demonštrujú a potvrdzujú, že periapikálna endodontická lézia nie je tak nepriateľská k mikroorganizmom, ako si mnohí mysleli. Ako lekári musíme chápať a prijať skutočnosť, že infekcia nemusí byť obmedzená len na samotný koreňový kanálik zuba, ale môže zahŕňať aj periapikálnu léziu“ [29].

Tronstad a Sunde považujú názor, podľa ktorého sa periapikálny granulóm považuje za veľmi nepriateľské prostredie pre rast a prežívanie baktérií, za nešťastné nedorozumenie. Tvrdia, že väčšina mikroorganizmov objavených v periapikálnych léziách je známa tým, že časom je schopná adaptovať sa v odlišných životných prostrediach a prežiť. Ich počet, rýchle zmeny, no hlavne prístupnosť ku genetickej zmene im dodáva účinné nástroje na adaptáciu. Baktérie disponujú množstvom obranných faktorov, ktorými sa snažia predísť zhltnutiu a degradácii fagocytmi, čo uľahčuje ich proliferáciu a šírenie v hostiteľských tkanivách. Ďalej sú schopné prekonať hostiteľove vrodené a získané imunitné obranné mechanizmy, čím v ňom v podstate vytvoria celoživotnú chronickú infekciu [29].

Nedávne publikácie dokonca naznačujú, že v etiopatogenéze apikálnych periodontitíd by mohli zohrávať úlohu ľudský cytomegalovírus a vírus Epstein-Barr [27]. Nair na tieto publikácie reaguje slovami, že je takmer nemožné skontrolovať takéto tvrdenia, pretože uvádzané vírusy sú prítomné takmer u všetkých ľudí v latentnej forme po predchádzajúcich primárnych infekciách. Nemožno vylúčiť, že periapikálny zápalový proces aktivuje vírusy, vyskytujúce sa v tejto oblasti v latentnej forme [17].

Ricucci a kol. vo svojej histomorfologickej štúdii skúmali 50 periapikálnych lézií (20 granulómov, 14 abscesov a 16 cyst), získaných z extrahovaných endodonticky neliečených zubov. Zistili, že vnútro granulómov bolo bez baktérií. Prítomnosť roztrúsených bakteriálnych buniek pozorovali na vonkajšom povrchu 6 lézií, čo považujú za následok orálnej kontaminácie počas pracovného postupu vedúceho k získaniu vzoriek. Autori jednoznačne zastávajú názor, že granulómy nepredstavujú prostredie, v ktorom by baktérie boli schopné prežiť, ale prostredie, v ktorom sú zničené. Argumentujú, že hodnotenie periapikálneho tkaniva oddeleného od apikálneho otvoru môže viesť k falošným výsledkom. Dodávajú, že lokalizáciu baktérií v koreňovom kanáliku a v lézii možno demonštrovať iba s využitím adekvátnych histologických techník, a to histomorfologickou analýzou apikálnej tretiny koreňa s jeho vyústením a periapikálnej lézie v ich pôvodnom priestorovom vzťahu [24].

## ZÁVER

V etiopatogenéze apikálnej periodontitídy sa najväčší dôraz kladie na vnútrokanálovú infekciu koreňového systému zuba. Zo všetkých uvedených faktorov je práve pretrvávajúca infekcia v komplexnom koreňovom systéme hlavnou príčinou postterapeutickú apikálnej periodontitídy pri endodonticky správne ošetrených zuboch.

Na základe doterajších poznatkov a uskutočnených výskumov je problematické jednoznačne zaujať stanovisko, týkajúce sa prítomnosti mikroorganizmov v granulačnom tkanive. Viacero výskumov však preukázalo, že platnosť teórie o prostredí granulačného tkaniva ako nepriateľského pre rast a prežívanie mikroorganizmov, je nespochybniteľná.

V zmysle uvedených faktov však možno vysloviť záver, že v prípade výskytu chronickej apikálnej periodontitídy pri zuboch lege artis endodonticky ošetrených, nemusí opätovné ortográdne ošetrenie koreňového systému tento problém vyriešiť. Nedokáže totiž odstrániť možné etiologické príčiny, existujúce v priestore mimo koreňového kanálika. Klinická diferenciálna diagnóza extraradikulárnych faktorov, spôsobujúcich pretrvávajúcu chronickej apikálnej periodontitídy v súčasnosti nie je možná. Zubný lekár, ktorý sa stretne s prípadom pretrvávajúcej chronickej periapikálnej rádiolucencie, by mal preto zvážiť nevyhnutnosť odstránenia extraradikulárnych príčinných faktorov chirurgickým zákrokom, s cieľom zlepšiť dlhodobý výsledok liečby devitálnych zubov.

## LITERATÚRA

- Barnett, F., Stevens, R., Tronstad, L.:** Demonstration of *Bacteroides Intermedius* in periapical tissue using Indirect Immunofluorescence microscopy. *Endod. Dent. Traumatol.*, roč. 6, 1990, č. 4, s. 153-156.
- Garcia, C. C., Sempere, F. V., Diago, M. P., Bowen, E. M.:** The post-endodontic periapical lesion: histologic and etiopathogenic aspects. *Med. Oral. Patol. Oral. Cir. Bucal.*, roč. 12, 2007, č. 8, s. E585-590.
- Hama, S., Takeichi, O., Hayashi, M., Komiyama, K., Ito, K.:** Co-production of vascular endothelial cadherin and inducible nitric oxide synthase by endothelial cells in periapical granuloma. *Int. Endod. J.*, roč. 39, 2006, č. 3, s. 179-184.
- Hedman, W. J.:** An investigation into residual periapical infection after pulp canal therapy. *Oral. Surg. Oral. Med. Oral. Pathol.*, roč. 4, 1951, č. 9, s. 1173-1179.
- Iwu, C., MacFarlane, T. W., MacKenzie, D., Stenhouse, D.:** The microbiology of periapical granulomas. *Oral. Surg. Oral. Med. Oral. Pathol.*, roč. 69, 1990, č. 4, s. 502-505.
- Kováč, J.:** Reakcia apikálneho paradontu na obsah koreňového kanálika zuba. Doktorandská dizertačná práca. Lekárska fakulta Univerzity Komenského, Bratislava 2010, 151 s.
- Kováč, J., Kováč, D.:** Imunitné procesy organizmu prebiehajúce pri apikálnej paradontitíde. *Stomatológ*, roč. 19, 2009, č. 1, s. 3-10.
- Langeland, K., Block, R. M., Grossman, L. I.:** A histopathologic and histobacteriologic study of 35 periapical endodontic surgical specimens. *J. Endod.*, roč. 3, 1977, č. 1, s. 8-23.
- Liapatas, S., Nakou, M., Rontogianni, D.:** In-

ČESKÁ  
STOMATOLOGIE  
roč. 111  
2011, č. 6  
s. 160-166

- flammatory infiltrate of chronic periradicular lesions: an immunohistochemical study. *Int. Endod. J.*, roč. 36, 2003, č. 7, s. 464-471.
10. **Márton, I. J., Kiss, C.:** Characterization of inflammatory cell infiltrate in dental periapical lesions. *Int. Endod. J.*, roč. 26, 1993, č. 2, s. 131-136.
  11. **Márton, I. J., Balla, G., Hegedüs, C., Redl, P., Szilágyi, Z., Karmazsin, L.:** The role of reactive oxygen intermediates in the pathogenesis of chronic apical periodontitis. *Oral. Microbiol. Immunol.*, roč. 8, 1993, č. 4, s. 254-257.
  12. **Mazáněk, J., Urban, F., a kol.:** Stomatologické repetitorium. Grada Publishing, Praha 2003, 456 s.
  13. **Nair, P. N. R.:** Apical periodontitis: a dynamic encounter between root canal infection and host response. *Periodontol.*, 2000, roč. 13, 1997, s. 121-148.
  14. **Nair, P. N. R.:** Light and electron microscopic studies of root canal flora and periapical lesions. *J. Endod.*, roč. 13, 1987, č. 1, s. 29-39.
  15. **Nair, P. N. R.:** Non-microbial etiology: foreign body reaction maintaining post-treatment apical periodontitis. *Endod. Top.*, roč. 6, 2003, č. 1, s. 114-134.
  16. **Nair, P. N. R.:** Non-microbial etiology: periapical cysts sustain post-treatment apical periodontitis. *Endod. Top.*, roč. 6, 2003, č. 1, s. 96-113.
  17. **Nair, P. N. R.:** On the causes of persistent apical periodontitis: a review. *Int. Endod. J.*, roč. 39, 2006, č. 4, s. 249-281.
  18. **Nair, P. N. R.:** Pathogenesis of apical periodontitis and the causes of endodontic failures. *Crit. Rev. Oral. Biol. Med.*, roč. 15, 2004, č. 6, s. 348-381.
  19. **Nair, P. N. R., Pajarola, G., Schroeder, H. E.:** Types and incidence of human periapical lesions obtained with extracted teeth. *Oral. Surg. Oral. Med. Oral. Pathol. Oral. Radiol. Endod.*, roč. 81, 1996, č. 1, s. 93-102.
  20. **Nair, P. N. R., Sjögren, U., Figdor, D., Sundqvist, G.:** Persistent periapical radiolucencies of root filled human teeth, failed endodontic treatments and periapical scars. *Oral. Surg. Oral. Med. Oral. Pathol. Oral. Radiol. Endod.*, roč. 87, 1999, č. 5, s. 617-627.
  21. **Nair, P. N. R., Sjögren, U., Kahnberg, K. E., Krey, G., Sundqvist, G.:** Intraradicular bacteria and fungi in root-filled, asymptomatic human teeth with therapy-resistant periapical lesions: a long-term light and electron microscopic follow-up study. *J. Endod.*, roč. 16, 1990, č. 12, s. 580-588.
  22. **Nair, P. N. R., Sjögren, U., Schumacher, E., Sundqvist, G.:** Radicular cyst affecting a root-filled human tooth: a long-term post-treatment follow-up. *Int. Endod. J.*, roč. 26, 1993, č. 4, s. 225-233.
  23. **Ricucci, D., Mannocci, F., Ford, T. R.:** A study of periapical lesions correlating the presence of a radiopaque lamina with histological findings. *Oral. Surg. Oral. Med. Oral. Pathol. Oral. Radiol. Endod.*, roč. 101, 2006, č. 3, s. 389-394.
  24. **Ricucci, D., Pascon, E. A., Pitt Ford, T. R., Langeland, K.:** Epithelium and bacteria in periapical lesions. *Oral. Surg. Oral. Med. Oral. Pathol. Oral. Radiol. Endod.*, roč. 101, 2006, č. 2, s. 239-249.
  25. **Shindell, E.:** A study of some periapical roentgenolucencies and their significance. *Oral. Surg. Oral. Med. Oral. Pathol.*, roč. 14, 1961, č. 9, s. 1057-1065.
  26. **Siqueira Jr., J. F., Rôças, I. N.:** Polymerase chain reaction-based analysis of microorganisms associated with failed endodontic treatment. *Oral. Surg. Oral. Med. Oral. Pathol. Oral. Radiol. Endod.*, roč. 97, 2004, č. 1, s. 85-94.
  27. **Slots, J., Sabeti, M., Simon, J. H.:** Herpes virus in periapical pathosis: an etiopathologic relationship? *Oral. Surg. Oral. Med. Oral. Pathol. Oral. Radiol. Endod.*, roč. 96, 2003, č. 3, s. 327-331.
  28. **Stewart, G. G.:** A study of bacteria found in root canals of anterior teeth and the probable ingress. *J. Endod.*, roč. 2, 1947, č. 3, s. 8-11.
  29. **Tronstad, L., Sunde, P. T.:** The evolving new understanding of endodontic infections. *Endod. Top.*, roč. 6, 2003, č. 1, s. 57-77.
  30. **Wayman, B. E., Murata, S. M., Almeida, R. J., Fowler, C. B.:** A bacteriological and histological evaluation of 58 periapical lesions. *J. Endod.*, roč. 18, 1992, č. 4, s. 152-155.
  31. **Winkler, T. F. III, Mitchell, D. F., Healey, H. J.:** A bacterial study of human periapical pathosis employing a modified gram tissue stain. *Oral. Surg. Oral. Med. Oral. Pathol.*, roč. 34, 1972, č. 1, s. 109-116.

MUDr. Ján Kováč, PhD.

Klinika stomatológie a maxilofaciálnej chirurgie LF UKo a OÚSA

Heydukova 10

812 50 Bratislava

Slovenská republika

e-mail: mudr.jan.kovac@gmail.com