

# Maligní fibrózní histiocyтом jazyka

(Histopatologický obraz neobvyklé kazuistiky)

## Malignant fibrous histiocytoma of the tongue

(Case Report)

Antonová P.<sup>1</sup>, Dzan L.<sup>2</sup>, Šimůnek A.<sup>3</sup>, Vavříčková L.<sup>3</sup>

<sup>1</sup>Krajská nemocnice, a.s., oddělení patologie, Liberec

<sup>2</sup>Krajská nemocnice, a.s., oddělení ÚČOCH, Liberec

<sup>3</sup>Stomatologická klinika LF UK a FN, Hradec Králové

---

### SOUHRN

---

Sarkomy jsou novotvary mezenchymálního původu a představují méně než 2 % z celkového počtu nádorů. Histologická klasifikace sarkomů je mnohdy obtížná (existuje více než 50 subtypů sarkomů) a vychází z typů tkání, jejímž směrem se nádory diferencují. Celkem čtyři pětiny sarkomů vznikají z měkkých tkání a jedna pětina vzniká z kostí. Mezi nejčastější sarkomy u dospělých patří maligní fibrózní histiocyтом (40 %) a liposarkom (25 %), méně častý je osteosarkom, angiosarkom a fibrosarkom. Nejčastějším sarkomem v dětském věku je rhabdomyosarkom. Sarkomy mohou vznikat prakticky v kterékoli části těla, přičemž nejčastější lokalizací jsou končetiny (50 %), dále trup a retroperitoneum (40 %), a jen 10 % připadá na oblast hlavy a krku.

Maligní fibrózní histiocyтом (MFH) je vysoce maligní sarkom vznikající v měkkých tkáních i kostech a postihující zejména dolní a horní končetiny, retroperitoneum nebo břišní dutinu. Primární MFH měkkých tkání ústní dutiny je vzácný (1–3 %).

Zajištění materiálu k histopatologickému vyšetření nádoru se provádí metodou otevřené biopsie a nebo tru-cut biopsie. Technika rychlé biopsie zmrazenými řezy není pro diagnostiku mezenchymálních nádorů ideální. Mezi důležité prognostické faktory z hlediska histologické klasifikace patří histotyp, diferenciace nádoru, mitotická aktivita a přítomnost nekróz. Histopatologický grading (stupeň malignity) je důležitým korelátorem pro interval bez známek recidivy a pro celkovou dobu přežití pacienta. Na stanovení co nejpřesnější histopatologické diagnózy závisí volba nejvhodnější léčebné strategie.

Autoři prezentují neobvyklý případ rozsáhlého maligního fibrózního histiocytomu jazyka se zaměřením na histopatologický nálezn.

**Klíčová slova:** maligní fibrózní histiocyтом (MFH) – nediferencovaný pleomorfní sarkom – sarkom jazyka

---

### SUMMARY

---

Sarcomas are neoplasm's of mesenchymal origin and represent less than 2% of all cancers. The histological classification is often difficult (there are more than 50 subtypes of sarcoma) and they are characterized according to the tissue from which they develop, with 4/5 arising from soft tissues and 1/5 from bone. Among the most common sarcomas in adults are malignant fibrous histiocytoma (40%) and liposarcoma (25%), less common is osteosarcoma, angiosarcoma, and fibrosarcoma. The most common sarcoma in childhood is rhabdomyosarcoma. Sarcomas can arise anywhere in the body, the most common sites are the extremities (50%), followed by the trunk and retroperitoneum (40%) but only 10% involve the head and neck region.

Malignant fibrous histiocytoma (MFH) is an aggressive tumor of soft tissue, mainly affecting the lower and upper extremities, retroperitoneum or abdominal cavity. Primary MFH of soft tissues of the oral cavity is rare (1–3%).

Tru-cut biopsy or open biopsy is used to provide material for the histopathological determination of the nature of the tumor. The biopsy technique for quick frozen mesenchymal tumors is not

ideal and is burdened by a number of difficulties. A large number of relatively rare sarcoma subtypes place huge demands on the experience and knowledge of the pathologists to determine the correct diagnosis, without which it is not possible to choose the most appropriate treatment strategy. In terms of histological features, of importance are: the degree of Ki 67 (mitotic index), the level of cell differentiation and the presence of necrosis. The histopathological grade correlates with levels of recurrence and overall survival. The authors present an unusual case of extensive malignant fibrous histiocytoma of the tongue, focusing on the histopathological picture.

**Key words:** malignant fibrous histiocytoma (MFH) – undifferentiated pleomorphic sarcoma – sarcoma of the tongue

Čes. Stomat., roč. 111, 2011, č. 5, s. 117-124.

## ÚVOD

Sarkomy měkkých tkání jsou rozsáhlou a heterogenní skupinou nádorů s odlišnými histologickými, cytologickými a molekulárními rysy. Podle WHO klasifikace jsou rozděleny do více než 50 histomorfologických jednotek a představují méně než 2 % ze všech nádorů. U dospělé populace tvoří sarkomy asi 1 % [10], ale v dětské populaci se sarkomy na celkovém počtu podílejí asi 10–15 %. Mohou vznikat v kterékoli části těla, přičemž nejčastější lokalizací jsou končetiny (asi 50 %) a dále trup a retroperitoneum (40 %). Jen 10 % připadá na region hlavy a krku [15, 18] (v této oblasti je více než 80 % tumorů epitheliálního původu).

V České republice je každý rok potvrzeno asi 500 nových maligních mezenchymálních nádorů, celosvětově se udává incidence šest případů na 100 000 obyvatel [19]. K diagnostice sarkomů měkkých tkání se využívá (kromě RTG a CT vyšetření) zejména magnetická rezonance (MR) s pozitronovou emisní tomografií (PET) pro jejich schopnost dobře zobrazit rozsah měkkotkáňového postižení, a tím verifikovat eventuální přítomnost vzdálených metastáz [9, 13, 16]. Porovnávání výsledků MR a PET zobrazení v čase má velký význam při hodnocení úspěšnosti léčby a prognózy onemocnění. Stanovení správné diagnózy vždy vyžaduje histologické vyšetření. Její určení je často velmi obtížné a klade vysoké nároky na odborné znalosti a zkušenosti patologa. Závisí však také na množství, kvalitě a správném zpracování bioptického materiálu. Ten lze získat několika způsoby. Otevřená biopsie incizí se provádí u rozsáhlejších lézí nad 5 cm nebo při hypervaskularizaci nádorové tkáně. Biopsie excizí s dostatečnými chirurgickými okraji do makroskopicky zdravé tkáně lze provést u tumorů menších než 2 cm. Stále častěji se setkáváme s tru-cut biopsií (metoda odběru tenkou jehlou), která je doporučována u hluboko uložených tumorů. Její výtěžnost je limitována množstvím tkáně v punklátu, nicméně k orientačnímu stanovení diagnózy postačuje. Metoda zmrazených řezů je k bližší diagnostice sarkomů nevhodná [19] především pro technickou náročnost zpracování a pro horší kvalitu řezů.

Zásadní význam v léčbě a prognóze sarkomů měkkých tkání má chirurgická operace, která dle onkologického konzilia může být doplněna radioterapií a případně adjuvantní chemoterapií [2, 7, 15, 19].

MFH poprvé popsal Ozzello v roce 1963. Jedná se o nejčastější sarkom měkkých tkání dospělých s vrcholem výskytu v 6.–7. decenniu s lehkou predominancí v mužské populaci. Většina případů vychází z tkání končetin, hrudníku a břišní dutiny. Jedná se o agresivní nádorovou afekci s velkou pravděpodobností lokální rekurence. Metastazování probíhá u pokročilých lézí hematogenní i lymfogenní cestou v časovém rozmezí 1–2 let od stanovení diagnózy. Vzdálené metastázy se zakládají nejčastěji v plicích, kostech a játrech. Pravděpodobnost pětiletého přežití se obecně uvádí okolo 50–60 % [3, 4, 5, 15].

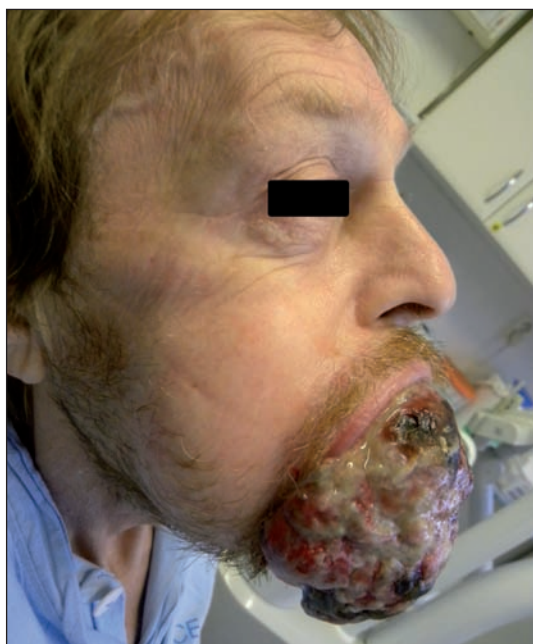Primární MFH v oblasti hlavy a krku se vyskytuje asi v 1–3 % z celkového množství nádorů tohoto typu. Nejčastějším místem vzniku je obličejový skelet, larynx, měkké tkáně krku a slinné žlázy. Méně častou lokalizací jsou paranazální dutiny [18].

Obecně jsou sarkomy jazyka ojedinělým nálezem [8, 10, 14] a maligní fibrózní histiocytom v této lokalizaci zmiňuje odborná literatura vzácně [6, 12].

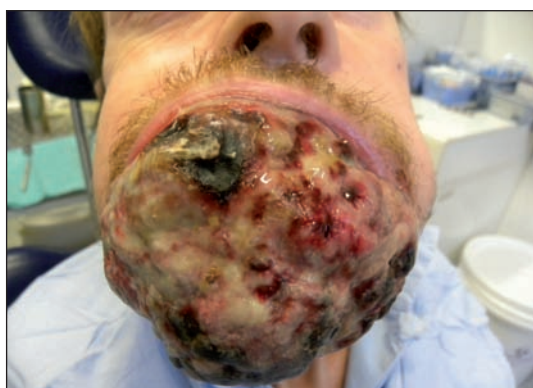## KAZUISTIKA

Na Oddělení ústní, čelistní a obličejové chirurgie byl doporučen 50letý pacient pro rozsáhlý exofyticky rostoucí útvar ústní dutiny, který již značně omezoval příjem potravy (obr. 1, obr. 2). Pacient udával asi půlroční růst nádoru, v jehož průběhu si prominující části dvakrát sám odstranil nožičkem. CT a MR vyšetření zobrazila rozsáhlý tumorózní útvar jazyka s uzlinovým procesem krku vlevo (staging: T2a/ N1/M0). Laboratorní a interní vyšetření (kromě malnutrice a poměrně významné ischemie obou dolních končetin) neprokázala jiné interní choroby. V rámci předoperační přípravy byla pacientovi zavedena perkutánní endoskopická gastrostomie (PEG) k zajištění dostatečné realimentace. Součástí operačního výkonu byla tracheostomie a exstirpace tumoru jazyka s jednostrannou krční blokovou disekcí (obr. 3, obr. 4, obr. 5, obr. 6). V průběhu bezproblémového pooperačního hojení (obr. 7, obr. 8) se na dosud intaktní sliznici tvrdého patra objevila drobná eroze velikosti asi 1x1 cm. K vyloučení možné implantační metastázy byla provedena terapeutická excize s histologickým závěrem invazivní plochobuněčný karcinom zcela zavzatý v excizi. Onkologické konzilium doporučilo adjuvantní chemoterapeutickou léčbu kombinací cytostatik adriamycin/ifosfamid (ADM/IFO). Tato léčebná modalita byla pacientem velice dobře tolerována bez klinických známek recidivy. Bohužel po třech měsících od stanovení definitivní diagnózy pacient umírá na komplikace související s kritickou ischemií dolních končetin.

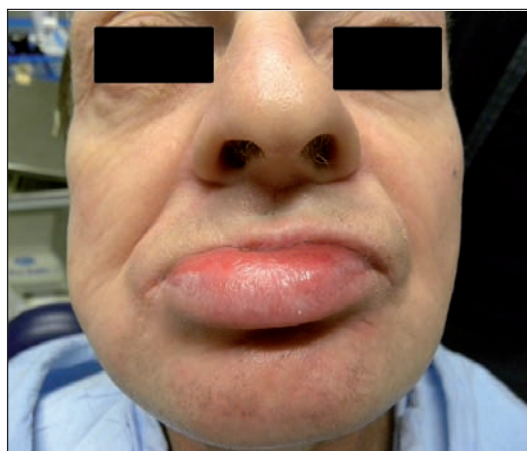ČESKÁ  
STOMATOLOGIE  
roč. 111  
2011, č. 5  
s. 117-124



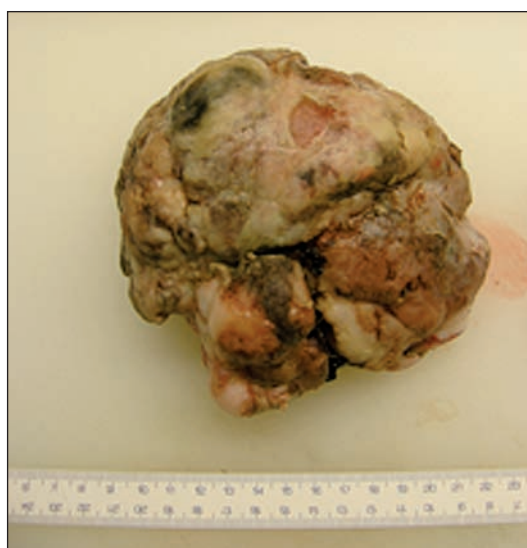**Obr. 1** Sarkom jazyka (boční pohled)



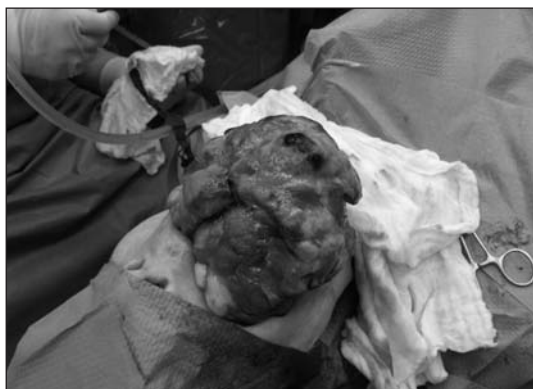**Obr. 2** Sarkom jazyka (přední pohled)



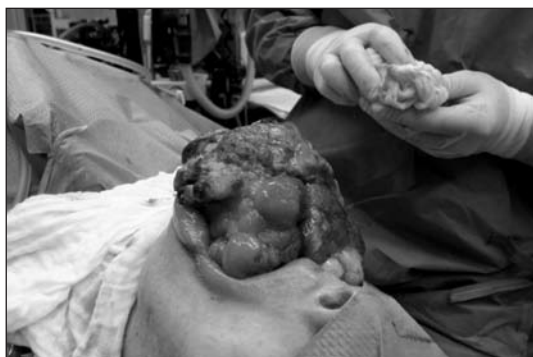**Obr. 8** Sarkom jazyka (9. den po operaci)



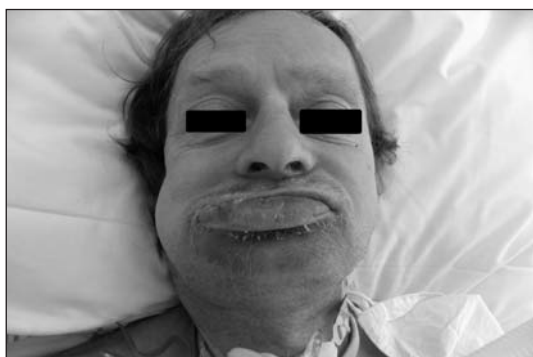**Obr. 9** Sarkom jazyka (pohled na preparát z kranální strany)



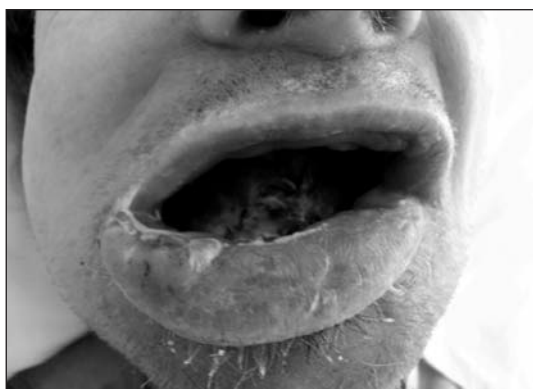
**Obr. 3** Sarkom jazyka (peroperační nález)



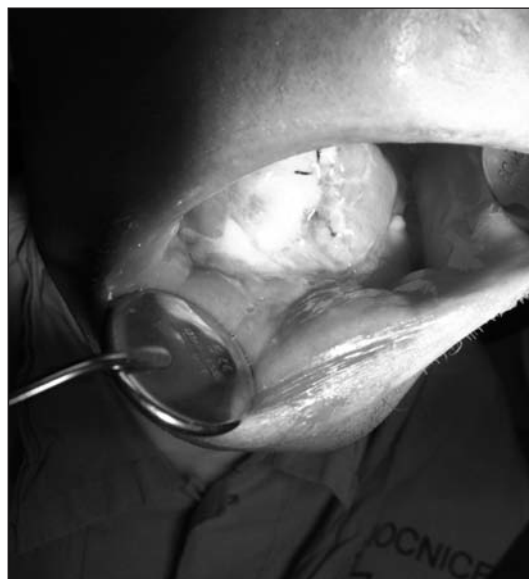**Obr. 4** Sarkom jazyka (jiný pohled na nádor v průběhu operace)



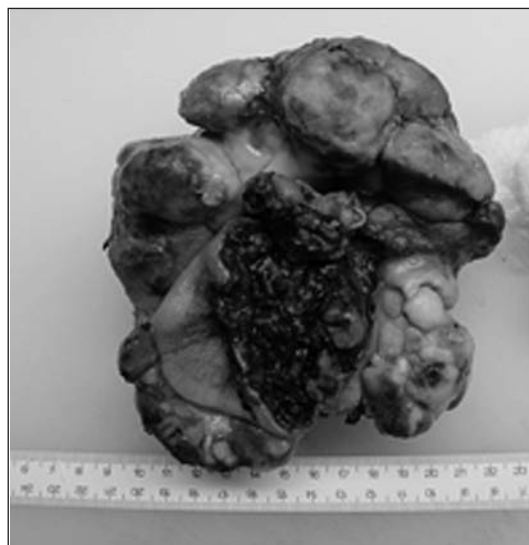**Obr. 5** Sarkom jazyka (pooperační stav)



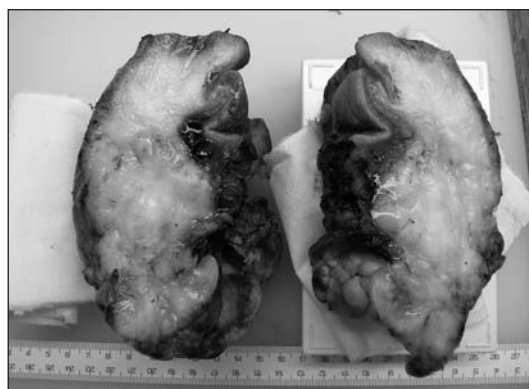
**Obr. 6** Sarkom jazyka (detailní pohled na rty a ústní dutinu)



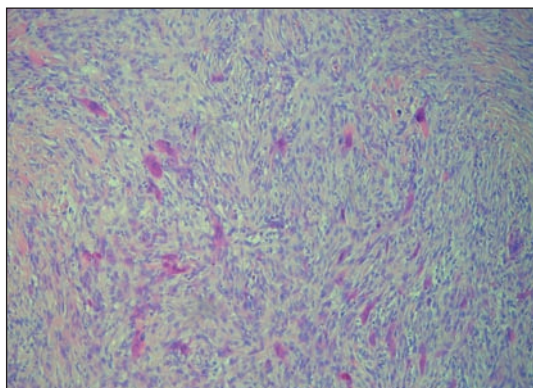
**Obr. 7** Sarkom jazyka (pohled na hojící se resekční plochu jazyka)



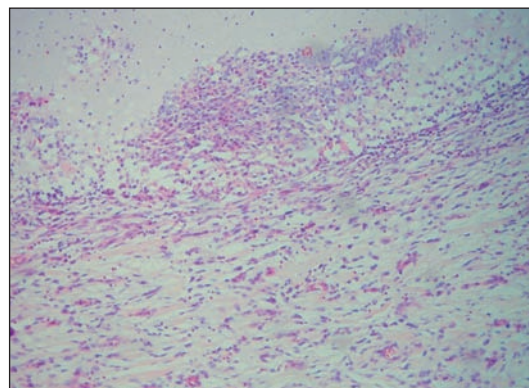
**Obr. 10** Sarkom jazyka (pohled na preparát z kaudální strany se zachovanou špičkou jazyka)



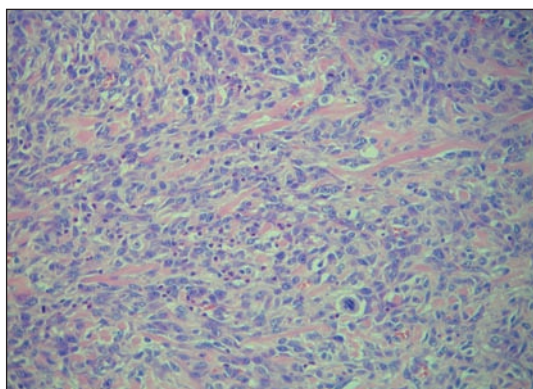
**Obr. 11** Sarkom jazyka (podélný řez resekčním materiálem)



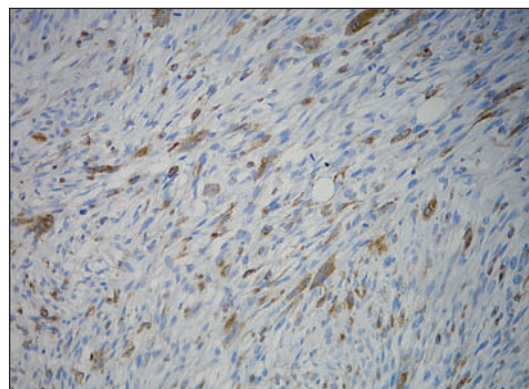
**Obr. 12** Storiformně uspořádaná hypercelulární část nádoru z vřetenitých buněk a obrovských vícejaderných buněk (barveno hematoxylin-eozinem, originální zvětšení 100×)



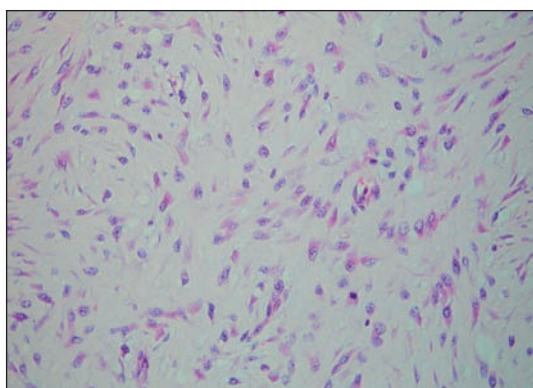
**Obr. 15** Méně buněčný úsek s myxoidním prozáknutím intersticia tvořeného silnými snopci kolagenního vaziva infiltrovaného leukocyty, v horní části je patrna pseudocystická dutina vyplněná mukoidní substancí (barveno hematoxylin-eozinem, originální zvětšení 100×)



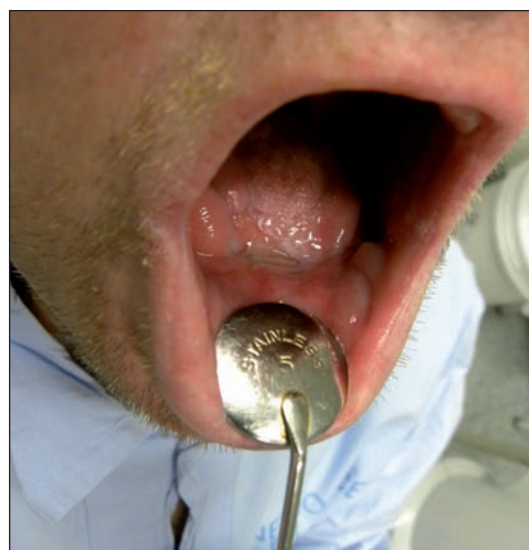**Obr. 13** Hypercelulární úsek nádoru z vřetenitých buněk se zachycením četných mitotických figur a s atypickými mitózami, intersticiem tvořeno snopci kolagenního vaziva s ložiskovou zánětlivou infiltrací (barveno hematoxylin-eozinem, originální zvětšení 200×)



**Obr. 16** Imunohistochemický průkaz positivity histiocytárního markeru CD 68 v některých histiocytoidních a vícejaderných nádorových buňkách (originální zvětšení 200×)



**Obr. 14** Hypocelulární partie s vřetenitými buňkami ve zmnoženém a hyalinizovaném intersticiu (barveno hematoxylin-eozinem, originální zvětšení 200×)



**Obr. 17** Sarkom jazyka (stav hojení ústní dutiny 6 týdnů po operaci)

**Makroskopický a mikroskopický nález**

Ve vyšetřovaném resekčním materiálu (obr. 9, obr. 10, obr. 11) se makroskopicky jednalo o exofytickou, na povrchu místy ulcerovanou tumorózní expanzi, o rozměrech 135×130×68 mm, vyrůstající z přední třetiny jazyka. Na řezu se nádor jevil jako neopouzdrěná, proti okolní zdravé tkáni ostře ohraničená bělavá tkáň tuhé konzistence s fascikulární strukturou a ložiskově s drobnými pseudocystami vyplněnými hlenovitým obsahem. Afekce makroskopicky nedosahovala k arteficiálním chirurgickým okrajům. Mikroskopicky byl zastížen neopouzdrěný vřetenobuněčný nádor s infiltrativním růstem do okolí. Strukturálně byly patrné hypercelulární úseky se storiformním nebo fascikulárním uspořádáním nádorových buněk v méně vyjádřeném intersticiu tvořeném kolagenním vazivem (obr. 12, obr. 13). Místy se nacházely hypocelulární partie s regresivními změnami intersticia: s fibrózou, hyalinizací a ložiskově s myxoidním prosáknutím a místy s pseudocystickou přeměnou (obr. 14, obr. 15). Nádorové buňky byly pleomorfny s velkými anizomorfními jádry a patrnými jádérky. Mitotické figury, včetně atypických mitóz, byly početné. Cytoplazma nádorových buněk byla blandní, eozinofilní a neostře ohraničená. V některých úsecích nádorové populace dominovaly obrovské mnohjaderné (toutonoidní) elementy. Intersticiem bylo místy bohatě kapilarizované s multifokální reaktivní zánětlivou celulizací smíšeného typu. Nádor byl na povrchu kryt ložiskově ulcerovaným dlaždicobuněčným nerohovějícím epitelem. Na spodině byla zachycena podjazyková slinná žláza s patrnou nodulární nádorovou infiltrací stejné histologické charakteristiky. V jedné z lymfatických uzlin suprahyoidní blokové disekce jsme našli metastázu identického, výše popsáního tumoru.

Ke stanovení histologické diagnózy a ozřejmení histogeneze nádoru bylo provedeno extenzivní imunohistochemické vyšetření. Nádorové buňky byly negativní v barvení na epiteliální membránový antigen (EMA), vysokomolekulární keratin 34 beta E12, CK 5/6, desmin, S-100 protein, hladkosvalový aktin, endoteliální markery CD 31 a CD 34, gliální fibrilární acidický protein (GFAP), onkoprotein bcl-2 a melanomové markery HMB-45 a melan A. Vimentin byl v nádorových buňkách difúzně pozitivní. Histiocytární marker CD 68 byl pozitivní v cytoplasmě některých histiocytoidních a mnohjaderných nádorových elementů (obr. 16). Pro vysokou proliferační aktivitu svědčila pozitivní exprese proliferacího antigenu Ki-67 v 60–70 % nádorových buněk.

Z histomorfologického nálezu v korelaci s výsledky imunohistochemických vyšetření byla stanovena diagnóza maligní fibrózní histiocytom jazyka.

V další excizi ze sliznice tvrdého patra u téhož pacienta jsme mikroskopicky diagnostikovali invazivní plochobuněčný karcinom, který nedosahoval k okrajům excize.

---

**DISKUSE**

---

Maligní fibrózní histiocytom je podle WHO klasifikace tumorů měkkých tkání zařazen do skupiny fibrohistiocytárních tumorů jako vysoce maligní (high-grade) nádor. Dříve byla tato diagnóza poměrně častá, ale s rozvojem moderních vyšetřovacích metod (imunohistochemie a molekulární genetika) se zjistilo, že morfologie, považovaná pro tento typ tumoru za charakteristickou, není specifická. Obdobný obraz totiž mohou vykazovat histogeneticky velmi různorodé nádory. V současné době je tedy pojem „maligní fibrózní histiocytom“ vyhrazen pouze pro malou skupinu pleomorfních sarkomů, které dostupnými metodami zpracování nevykazují žádné znaky diferenciace ke konkrétní buněčné linii [4, 5]. Synonymem MFH je mnohem výstižnější termín **nediferencovaný pleomorfny sarkom** a aktuálně se doporučuje uvádět tyto názvy v diagnostické zprávě současně [5, 10]. MFH vzniká maligní transformací kmenových mezenchymálních buněk a nebo fibroblastů. Výskyt nádoru je sporadický, bez známého etiologického agens. Zejména u MFH hlavy a krku se někdy uvádí možná souvislost s předchozí radioterapií v této oblasti [17, 19].

Maligní fibrózní histiocytom je morfologicky heterogenní sarkom. Obecně se jedná o expanzivně rostoucí tumor dobře ohraničený proti okolí, neopouzdrěný, na řezu bílé, šedobílé nebo někdy nažloutlé barvy, s různě rozsáhlými úseky nekróz, hemoragií nebo myxoidního prosáknutí [4, 5]. Mikroskopický nález plně koresponduje s výše popisovaným případem. Literatura uvádí 5 podtypů MFH: storiformně-pleomorfny, myxoidní, ob-

rovskobuněčný, inflamatorní a angiomatoidní. Nejčastější je storiformně-pleomorfní varianta [10], kam patří i námi prezentovaná kazuistika.

V diferenciální diagnostice MFH hrají zásadní roli imunohistochemická vyšetření, která slouží k vyloučení pleomorfních variant různých mezenchymálních i nemezenchymálních tumorů. V nádoru se mohou ojediněle vyskytnout elementy pozitivní na některé tkáňově specifické imunomarkery, např. epiteliální nebo myogenní, což však nevylučuje konečnou diagnózu MFH. Rovněž pozitivitě histiocytárních markerů (CD 68) je dnes přikládán minimální diagnostický význam [4]. Dalšími diagnostickými metodami jsou molekulárně genetická vyšetření: standardní karyotypové analýzy, in situ hybridizace, PCR [1, 19]. Mezi nádory, které je nutné diferenciálně diagnosticky uvážit, se řadí maligní melanom, sarkomatoidní karcinom, fibrosarkom, rhabdomyosarkom, leiomyosarkom a liposarkom.

Obecně platí, že histologický typ nádoru sám o sobě není pro klinický průběh dostatečně prediktivní. Významnější je histologický grading, při kterém jsou směrodatnými faktory diferenciace nádoru, mitotická aktivita (mitotický index) a zastoupení nekróz v nádoru. Dále to může být buněčná pleomorfie a buněčnost nádoru [4]. Mitotický index v nádorových buňkách zjišťujeme imunohistochemicky protilátkou proti proliferačnímu antigenu Ki-67. Jeho expresi pak procentuálně kvantifikujeme. Z kombinace histopatologických a klinických informací vychází staging. Kromě histologického typu, gradingu a stagingu jsou neopomenutelnými prognostickými faktory sarkomů měkkých tkání také lokalizace, velikost primárního nádoru (léze menší než 5 cm mají lepší prognózu) a v neposlední řadě radikalita chirurgické operace [4, 19].

Námi popsaná kazuistika je z pohledu běžné klinicko-patologické praxe kuriózní svou velikostí, místem vzniku a značnou pokročilostí procesu s metastázami do regionálních lymfatických uzlin. Ty bývají u sarkomů pozorovány zřídka vzhledem k jejich obecné tendenci metastazovat hematogenně.

Maligní fibrózní histiocytom (pleomorfní nediferencovaný sarkom) o rozměrech větších než 5 cm s prokázanými metastázami je prognosticky nepříznivou diagnózou.

## ZÁVĚR

Definitivní stanovení správné diagnózy kteréhokoli sarkomu vždy vychází z komplexního histopatologického vyšetření dostatečně reprezentativního vzorku. Díky těmto znalostem následně volí chirurg nejvhodnější operační strategii a onkolog navrhuje další léčebnou modalitu. Bez multioborové spolupráce však není možno pomýšlet na úspěšné zvládnutí onemocnění [3, 11].

## LITERATURA

1. **Antonescu, C. R.:** The role of genetic testing in soft tissue sarcoma. *Histopathology*, roč. 48, 2006, s. 13–21.
2. **Blay, J., Cesne, A.:** Adjuvant chemotherapy in localized soft tissue sarcomas: Still not proven. *Oncologist*, roč. 14, 2009, s. 1013–1020.
3. **Colville, R. J., Charlton, F., Kelly, C. G., Nicoll J. J., McLean, N. R.:** Multidisciplinary management of head and neck sarcomas. *Head Neck*, roč. 27, 2005, s. 814–824.
4. **Fletcher C. D. M., et al.:** Tumors of Soft Tissue and Bone. Pathology and genetics. World Health Organization Classification of Tumors. Lyon: IARC Press, 2002, s. 12–18, 120–126.
5. **Goldblum J. R., Weiss S. W., Enzinger F. M.:** Enzinger and Weiss's Soft Tissue Tumors (Fifth edition). Mosby Elsevier, 2007, s. 403–427, ISBN 0-323-04628-2.
6. **Chen, Y., Lin, L., Lin, Ch.:** Malignant fibrous histiocytoma of the tongue. *J. Laryngol. Otol.*, roč. 115, 2001, s. 763–765.
7. **Jain, A., Sajeevan, K. V., Babu, K.G., Lakshmaiah, K. C.:** Chemotherapy in adult soft tissue sarcoma. *Indian J. Cancer*, roč. 4, 2009, s. 274–287.
8. **Laco, J., Šimáková, E., Slezák, R., Tuček, L., Mottl, R., Špaček, J., Ryška, A.:** Low grade myofibroblastický sarkom: kazuistika. *Čes.-slov. Patol.*, roč. 42, 2006, č. 3, s. 150–153.
9. **Landa, J., Schwartz, L. W.:** Contemporary imaging in sarcoma. *Oncologist*, roč. 14, 2009, s. 1021–1038.
10. **McMains K. C., Gourin C. G.:** Pathology: Sarcomas of the Head and Neck, 2009, dostupný z WWW: <<http://emedicine.medscape.com/article/871284-overview>>.
11. **Potter B. O., Sturgis E. M.:** Sarcomas of the head and neck. *Surg. Oncol. Clin. N. Am.*, roč. 12, 2003, s. 379–417.
12. **Rapidis A. D., Andressakis D. D., Lagogian-**

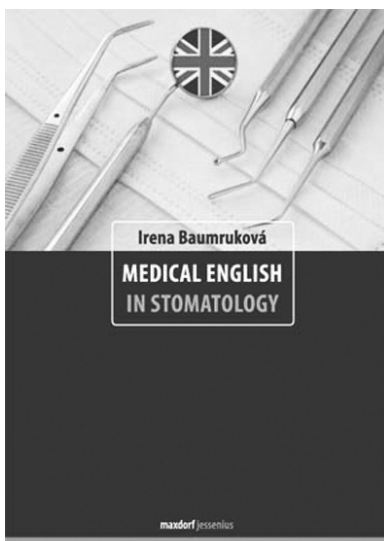
ČESKÁ  
STOMATOLOGIE  
roč. 111  
2011, č. 5  
s. 117–124

- nis G. A., Douzinas E. E.:** Malignant fibrous histiocytoma of the tongue: Review of the literature and report of case. *J. Oral Maxillofac. Surg.*, roč. 63, 2005, s. 546–550.
13. **Schmidt, G. P., Reiser, M. F., Baur-Melnyk, A.:** Whole-body MRI for the staging and follow-up of patients with metastasis. *Eur. J. Radiol.*, roč. 70, 2009, s. 393–400.
14. **Šafářová, M., Moztarzadeh, O.:** Liposarkom jazyka (Kazuistické sdělení). *Čes. Stomat.*, roč. 108, 2008, č. 6, s. 149–151.
15. **Španihel J., Weber P., a kol.:** Maligní fibrózní histiocytom břišní dutiny mimoorgánové lokalizace. *Interní Med.*, roč. 3, 2007, s. 143–145.
16. **Tateishi, U., Yamaguchi, U., Seki, K., et al.:** Bone and soft tissue sarcoma: Preoperative staging with fluorine 18 fluorodeoxyglucose PET/CT and conventional imaging. *Radiology*, roč. 245, 2007, s. 839–847.
17. **Thompson, L. D. R., Fanburg-Smith, J. C.:** Tumors of Head and Neck. Pathology and genetics. World Health Organization Classification of Tumors. Lyon: IARC Press; 2005, s. 35–42.
18. **Wang, Ch., Chang, Y., Ting, L., Yang, T., Ko, J., Lou, P.** Malignant fibrous histiocytoma of the sinonasal tract. *Head Neck*, roč. 31, 2009, s. 85–93.
19. **Žaloudík, J., a kol.:** Diagnostika a léčba sarkomů měkkých tkání. *Zdravotnické noviny*, roč. 46, 2001, s. 30–34.

#### Poděkování:

Za spolupráci děkujeme prof. MUDr. Aleši Ryškovi, Ph.D., přednostovi Fingerlandova ústavu patologie LF UK a FN v Hradci Králové.

Prim. MUDr. Ladislav Dzan  
Odd. ústní, čelistní a obličejové chirurgie  
Krajská nemocnice Liberec a.s.  
Husova 10  
460 63 Liberec 1  
e-mail: ladislav.dzan@seznam.cz



## MEDICAL ENGLISH IN STOMATOLOGY

Moderní učebnice angličtiny pro stomatolog

Irena Baumruková

Maxdorf 2010, str. 180, edice Jessenius

ISBN 978-80-7345-232-2

Cena: 295 Kč

Formát B5, V2

#### Anotace:

Vynikající moderní učebnice lékařské angličtiny určená stomatologům a studentům zubního lékařství, vhodná rovněž pro dentální hygienisty a střední zdravotnický personál ve stomatologii.

Jde o první učebnici u nás obsahující skutečně soudobou terminologii užívanou stomatologů v anglicky mluvících zemích. Dobrá znalost odborné angličtiny je dnes ve stomatologii nezbytná jak z důvodů studia odborné literatury či vzdělávání na zahraničních stážích, tak pro komunikaci s anglicky hovořícími pacienty. Učebnice obsahuje téměř 2000 slov včetně přepisu výslovnosti a je rozdělena do přehledných, tematicky ucelených kapitol, které na sebe navazují jen volně, takže je možné – podle potřeb čtenáře – začít se studiem kteroukoli částí knihy. Významnou součástí knihy jsou prakticky zaměřená cvičení odborné konverzace a velmi obsažné tematické slovníky za každou lekci. Nedílnou součástí knihy jsou i souborné anglicko-české a česko-anglické slovníky a obsáhlý klíč k překladům.

**Objednávky zasílejte e-mailem nebo poštou: Nakladatelské a tiskové středisko ČLS JEP, Sokolská 31, 120 26 Praha 2, fax: 224 266 226, e-mail: nts@cls.cz. Na objednávce laskavě uveďte i jméno časopisu, v němž jste se o knize dozvěděli.**