

Enterococcus faecalis a jeho vliv na úspěšnost endodontického ošetření (Souborný referát)

Alinčová K.^{1,2}, Slezák R.¹

¹Stomatologická klinika LF UK a FN, Hradec Králové

²Ichtys dent, s.r.o., Zubní ambulantní lékařství, Brno

SOUHRN

Cílem tohoto sdělení je shrnutí poznatků o *Enterococcus faecalis* a efektivním pracovním postupu při ošetření kořenových kanálků, jímž předejdeme selhání endodontické terapie v důsledku přítomnosti této bakterie. *Enterococcus faecalis* je výrazně častěji izolován ze sekundárně ošetřovaných kořenových kanálků. Do kořenového systému zubu se dostává nejspíše přestupem z ústní dutiny během endodontického ošetření v důsledku nedostatečné kontroly aseptise nebo netěsnostmi v dočasné či definitivní výplni v korunkové části zubu. Exogenním zdrojem infekce je pravděpodobně potrava. Riziko infekce tímto mikroorganismem stoupá při nedostačující ústní hygieně a při klinických projevech jiných infekčních chorob asociovaných s dentální plakem v ústní dutině.

Klíčová slova: enterokoky - *Enterococcus faecalis* - kořenový kanálek - endodontie - antiseptika

SUMMARY

Alinčová K., Slezák R.: *Enterococcus Faecalis* and Its Influence of the Success of Endodontic Treatment

The aim of this review article was an overview about *Enterococcus faecalis* and effective working process during the treatment of root canals in order to precede failure of the endodontic therapy as the consequence of the presence of this bacterium. *Enterococcus faecalis* is isolated significantly more often from secondarily treated root canals. It seems to colonize the dental root canal system likely by the transmission from oral cavity within the root canal treatment as the consequence of an insufficient asepsis control or through temporary or definitive filling leakages in the crown part of the tooth. The exogenic source of the infection is likely food. The risk of the infection by this bacterium rises in presence of the insufficient oral hygiene and manifestations of various infectious diseases associated with dental plaque cummulation.

Key words: enterococci - *Enterococcus faecalis* - root canal - endodontics - antiseptics

Čes. Stomat., roč. 110, 2010, č. 6, s. 128–135.

ÚVOD

Enterokoky jsou gramnegativní, fakultativně anaerobní koky. Za běžných podmínek jsou součástí komenzální mikroflóry lidského trávicího a močopohlavního ústrojí. Jsou vysoce odolné vůči zevním vlivům (vyschnutí, změnám teploty a acidity). V dnešní době narůstá jejich význam jako potenciálních nozokomiálních patogenů, neboť se objevuje stále více kmenů rezistentních na antibiotika.

Nevirulentní kmeny enterokoků mají průmyslové využití. Enterokoky, například *E. faecalis*, *E. faecium*, *E. gallinarum*, *E. casseliflavus*, *E. durans*, jsou často přítomny ve fermentované potravě určené ke spotřebě za syrova, tedy

v sýru, mase, zelenině, olivách. EF je nalézán zejména v sýrech, v nichž bývá součástí tzv. startovacích kultur, a výrobkům dodává specifickou chuť.

Enterokoky způsobují v lidském organismu široké spektrum infekčních chorob, nejčastěji lokalizovaných v oblasti genitourinárního traktu, ale i krevního řečiště, břišní dutiny, endokardu, žlučových cest. Jsou schopné kolonizovat povrchy různých tkání, včetně kontaminace ran a popálenin.

Nejčastěji se vyskytujícím zástupcem tohoto rodu u člověka je *Enterococcus faecalis*, který je zodpovědný za 80 - 90 % veškerých humánních enterokokových infekcí. Nelze jej zaměňovat za *Enterococcus faecium*, který je pro člověka méně

nebezpečný, avšak je řazen do skupiny bakterií rezistentních vůči dlouhé řadě antibiotik a označované akronymem ESKAPE (*Enterobacter faecium*, *Staphylococcus aureus*, *Klebsiella pneumoniae*, *Acinetobacter baumannii*, *Pseudomonas aeruginosa*, *Enterobacter* sp.) [11].

ENTEROKOKY A ÚSTNÍ DUTINA

Enterococcus faecalis (dále jen EF) je kmenová bakterie lidského trávicího traktu, zejména tlustého střeva. Podílí se na tvorbě bakteriálních biofilmů [1]. V ústní dutině je EF s nejvyšší pravděpodobností jen občasnou-tranzientní součástí mikroflóry [13].

Z tohoto předpokladu vycházela studie Razaviho a spol. [14], zabývající se předpoklady existence a zdroji EF v ústní dutině. V souboru testovaných osob, jimiž bylo 50 celkově zdravých studentů zubního lékařství s dobrou ústní hygienou, autoři odebrali v podobě výplachů ústní dutiny vzorky materiálu ke kultivačnímu vyšetření. U žádného z probandů nebyly zjištěny životaschopné enterokoky. Poté 8 studentů požilo „kontaminovaný“ sýr a z jejich úst byl následně odebrány vzorky pomocí výplachů úst za 1, 10 a 100 minut. Koncentrace EF po 1 minutě (průměrně 5480 CFU) a 10 minutách (průměrně 1410 CFU) nebyly signifikantně sníženy, avšak po 100 minutách se již výrazně snížily (100 CFU), po týdnů již nebyly detekovatelné. Autoři tak prokázali, že životaschopné enterokoky se v běžně distribuovaném sýru nacházejí ve vysokém počtu a že u mladých, celkově zdravých jedinců s dobrou ústní hygienou nejsou trvalou součástí orální mikroflóry.

Podle jiných studií, které autoři výše uvedeného sdělení citují, není EF prokazován v ústech malých dětí. Objeven byl ve vzorcích výplachů ústní dutiny pouze u 11 ze 100 jedinců, kteří prodělali endodontickou léčbu a jen u jediného ze 100 studentů zubního lékařství bez endodontického ošetření v anamnéze [14].

„Rizikovými“ faktory pro výskyt EF v ústní dutině se jeví nedostatečná ústní hygiena a s ní spojená plakem podmíněná gingivitida, přítomnost nekrotické zubní dřevě exponované do úst, cizorodé materiály (plasty, kovy) používané ke zhotovování zubních náhrad a ortodontických aparátů [13]. Dále jsou enterokoky schopny častěji kolonizovat ústní dutinu jedince s parodontitidou, poraněnou ústní sliznicí a s poruchami obranyschopnosti. Výskyt EF v ústní dutině je také spojován se zubním kazem a s chronickou (apikální) periodontitidou, v současnosti však nejčastěji se selhávajícím ošetřením kořenových kanálků. Překvapivě se nevyskytuje v izolátech z periapikálních abscesů [3].

Enterococcus faecalis a jeho význam v endodoncii

V současnosti není pochyb o tom, že periapikální zánětlivé ložisko u zubu s odumřelou dřeví je vždy způsobeno bakteriální infekcí [6]. Zhruba u 50 % nevitálních zubů, u nichž se (znovu) objevila periapikální zánětlivá léze vyžadující nové endodontické ošetření, je kultivace EF ze zánětlivého ložiska pozitivní [12, 18, 22].

Složení mikroflóry v primárně infikovaném kořenovém kanálku s nekrotickou zubní dřeví se liší od mikroflóry nacházející se v již dříve ošetřeném kořenovém kanálku před novým endodontickým ošetřením. Cogulu a kol. [2] se zaměřili na detekci EF v primárně infikovaných kořenových kanálkách klinicky symptomatických dočasných i stálých molárů u dětí ve věku 3 až 5 let. EF byl prokázán u 10 ze 45 dočasných zubů (22 %) a u 12 ze 36 stálých zubů (32 %). U zubů s primární nekrozou dřevě je tedy EF jedním z několika nebo mnoha druhů mikroorganismů přítomných v daném kořenovém systému, v němž se vyskytuje jen v relativně malém množství při srovnání s jinými mikrobiálními druhy, které se zde nacházejí společně s ním. Siqueira a Rôçasová [18] prokázali ve studii 22 endodonticky ošetřených zubů s perzistující periapikální zánětlivou lézí přítomnost EF pomocí polymerázové řetězové reakce (PCR) v 77 % vyšetření, tj. výrazně častěji než existenci jiných bakterií (*Pseudoramibacter alactolyticus* v 52 %, *Propionibacterium propionicum* v 52 %, *Dialister pneumosintes* ve 48 %, *Filifactor alocis* ve 48 %).

Obecně platí, že kultivačními metodami lze stanovit v jediném nevitálním kořenovém kanálku průměrně 4 - 12 druhů bakterií, jejichž složení a početní zastoupení se mění v závislosti na čase a na rozsahu infekčního ložiska. Zpočátku v něm dominují fakultativně anaerobní grampozitivní bakterie, které jsou v průběhu 3 měsíců vystřídány obligátně anaerobními gramnegativními druhy. Tyto změny jsou odrazem změn v prostředí kořenového kanálku, které charakterizuje omezený prostor pro růst mikroorganismů, snížená dostupnost živin a vzájemné ovlivňování bakterií v rámci ekosystému daného kořenového kanálku. I v kořenových kanálkách funguje princip synergismu zastoupených bakterií, i když není dostatek důkazů o tom, že by se zde tvořil klasický mikrobiální biofilm. Složení této mikroflóry se rovněž liší v koronární a kořenové části endodontu v závislosti na rozdílném parciálním tlaku kyslíku [6]. Je-li korunková část dřevě dutiny otevřena do úst, je v ní EF přítomen jen v malých počtech.

Existuje více možností, jak může být EF vnesen do kořenového systému zubu s odumřelou dřeví:

- Infekce EF se může nacházet v ošetřovaném kořenovém kanálku již primárně, přežije-li jeho chemicko-mechanické opracování, popřípadě zůstane-li v neošetřitelných ramifikacích či jiných místech kořenového systému mimo dosah antimikrobiálních prostředků. Těto skutečnosti nasvědčují výsledky výše citované studie provedené v souboru dětských pacientů [2].
- Infekce EF může pocházet z ústní dutiny a kontaminovat kořenový kanálek až během endodontického ošetření, tedy sekundárně, není-li zajištěna asepse. EF může proniknout do kořenového systému i po endodontickém ošetření netěsnostmi v dočasných nebo definitivních výplních a postendodontických dostavbách zubní korunky [12, 17, 19].
- Metastatická infekce krevní cestou, neboli anachoresis, je rovněž možná. Pravděpodobnost jejího proniknutí z tlustého střeva až do zubní dřevě, postižené pulpitidou v terminálním stadiu, je však jen velmi malá [22].

Na důležitost nepropustného uzávěru koronární části endodonticky ošetřeného kořenového kanálku ukazuje studie Pinheirové a spol. z roku 2003 [12]. K odběru materiálu z kořenového kanálku bylo vybráno 60 zubů s perzistující periapikální zánětlivou lézí, z nichž 22 bylo opatřeno nevyhovující korunkovou náhradou. U 10 zubů byla stávající dočasná výplň defektní a u 13 zubů výplň korunkové části zubu zcela chyběla. Po odstranění kořenových výplní byly z kořenových kanálků odebrány vzorky, z nichž 51 bylo kultivačně pozitivních. Ve většině případů byly prokazovány pouze jeden nebo dva druhy bakterií v jednom kořenovém kanálku. Z izolovaných mikroorganismů bylo celkem 57,4 % fakultativně anaerobních a 83,3 % grampozitivních bakterií. EF byl vůbec nejčastěji kultivovaným druhem. Detekován byl ve 27 kořenových kanálcích, přičemž v 18 případech byl jediným detekovaným mikroorganismem. Pouze 5 z 18 kořenových kanálků s prokázanou monoinfekcí EF mělo vyhovující koronární uzávěr. Bylo patrné, že se liší složení mikroflóry primárně infikovaného kořenového kanálku a kanálku, do kterého již bylo terapeuticky zasahováno.

Příčiny perzistence a selektivního růstu EF při selhání endodontického ošetření lze rozdělit na vnější a vnitřní.

Vnějšími faktory rozumíme zejména mikroprostředí kořenového kanálku, jež podporuje selekci několika málo bakteriálních druhů, které jsou schopné přežít v něm a množit se, neboť se nacházejí mimo dosah imunitního systému hostitele, tj. lidského organismu. Tomuto závěru nasvědčuje

skutečnost, že složení mikroflóry primárně infikovaného kanálku a kanálku s reinfekcí se liší. U zubů s primárně ošetřovanou nekrozou zubní dřevě je osídlení kořenového kanálku polymikrobiální, přičemž většinu mikroorganismů tvoří anaerobní druhy s přibližně stejným zastoupením grampozitivních a gramnegativních bakterií. Kořenový kanálek, v němž se rozvinula sekundární infekce, je často charakterizován monoinfekcí vyvolanou převážně grampozitivními mikroorganismy. EF je ve vzorcích odebraných z těchto zubů nacházen nejčastěji [6, 12]. Výplachové prostředky, běžně používané během endodontického ošetření, fungují zejména na základě přímého kontaktu s bakteriemi. Pokud se výplach nedostane do dostatečné hloubky infiltrovaných tkání, mikroorganismy v hlubších vrstvách dentinu jím nemohou být zasaženy. Součástí systému kořenových kanálků jsou velmi často apikální ramifikace, přídatné kanálky a anastomózy, které činí kompletní eliminaci bakterií a dosažení sterility kořenového systému velmi obtížnou až nemožnou [9].

Hlavním vnitřním faktorem je virulence EF, který bývá často izolován v čisté kultuře, neboť při svém přežití není závislý na přítomnosti dalších mikroorganismů. Svými vlastnostmi naopak podporuje růst jiných mikroorganismů, které by v kořenovém kanálku samostatně nepřežily.

EF je schopen získávat živiny z periapikálních tkání. I při velmi efektivním chemicko-mechanickém ošetření kořenového kanálku zůstává malá část vitálních bakterií uvnitř dentinových tubulů schopná růstu a adaptace na sníženou dostupnost živin. Tkáňová tekutina uvnitř kanálku, pocházející pravděpodobně z alveolární kosti a periodontia, má podobné složení jako krevní sérum. EF je schopen v těchto podmínkách přežít ve stavu sníženého metabolismu.

EF je rovněž schopen kolonizovat dentin. Obecně platí, že mikroorganismy musí nejprve kolonizovat tkáň hostitele, aby se mohly začít chovat jako patogenní druhy. Invadující bakteriální buňky se uvnitř kořenového kanálku musí spojit s receptory demineralizovaných kolagenických vláken na povrchu jeho stěny. Složky krevního séra, přítomné v kořenovém kanálku, ve většině případů inhibují toto přilnutí mikroorganismů k povrchu tkáně. Naproti tomu podle studie Lovea je EF schopen invaze do dentinu a jeho vazba ke kolagenu je v přítomnosti séra dokonce zvýšena [10, 15].

EF je schopen modulace imunitní odpovědi hostitele, která následně podporuje adhezi a tvorbu mikrobiálních biofilmů [15]. Pokud jsou bakterie součástí biofilmu, je zapotřebí i mnohonásobně vyšší koncentrace antibakteriálních látek k dosažení jejich destrukce (u chlorhexi-

dinu až 300krát), než když se nacházejí ve volné, planktonické formě. Není však potvrzeno, že uvnitř infikovaného kořenového kanálku biofilmy vznikají [6]. EF produkuje enzymy a toxické metabolity, např. gelatinázy, umožňující jeho průnik do tkání, cytolyzin, superoxidový anion, též adheziny (agregační substance) a další [3, 6]. Jeví rovněž schopnost vývoje rezistence na antibiotika, která z něj činí zvyšující se hrozbu pro pacienty nemocnic, v nichž se jeví již dnes důležitým nozokomiálním patogenem [14].

ANTIMIKROBIÁLNÍ PROSTŘEDKY V LÉČBĚ ENTEROKOKOVÝCH INFEKČÍ V ENDODONCII

K terapii enterokokových infekcí lze užít antibiotika a antiseptika. Z antibiotik bývá EF citlivý na aminopeniciliny, chloramfenikol, 4-fluorochinolony, vankomycin a teikoplanin, méně často na makrolidy [15]. V rámci endodontické terapie však mají výrazně větší význam antiseptika ve formě výplachů, dočasných kořenových výplní a sealerů. Při výběru vhodného výplachu vždy zvažujeme nejen antimikrobiální aspekty, ale i další vlastnosti vybraného prostředku, jimiž jsou schopnost dezintegrace nekrotických tkání uvnitř kanálku, bělicí schopnost, dezinfekční efekt (rychlost, baktericidní nebo bakteriostatický účinek, biokompatibilita k periradikulárním vitálním tkáním), schopnost rozpouštět smear layer, možnost penetrace do dentinových tubulů (okolo 300 - 400 μm), zbytková antibakteriální aktivita, v neposlední řadě též komerční dostupnost preparátu, včetně jeho ceny [9].

Chlornan sodný

Chlornan sodný (natrium hypochlorit, NaOCl) je zřejmě nejčastěji doporučovaným a užívaným výplachovým antiseptickým prostředkem v současné endodoncii. Není drahý, snese dlouhodobé skladování, je rychle k dispozici [9]. Používá se v koncentracích 1,5 - 5,25 %, není však žádné obecné pravidlo, které by ji určovalo. V koncentracích 2,6 - 5,2 % projevuje nejlepší schopnost rozkladu organických látek a v této schopnosti vyniká nad jakýkoli jiný současný výplachový prostředek. Zřejmě díky ní vykazuje i lepší dezinfekční schopnosti než 2% roztok chlorhexidin diglukonátu, zvláště při primárním endodontickém ošetření, kdy se v kanálku nachází nekrotická tkáň. Dále působí jako lubrikant a bělidlo.

Přesný mechanismus působení NaOCl zůstává dosud nejasný. Předpokládá se, že baktericidní efekt vyplývá ze vzniku kyseliny chlorné v kontaktu se zbytky tkáně. Koncentrace 0,5 % a 5,0 % mají srovnatelné baktericidní schopnosti, se zvyšující se koncentrací však roste schopnost

rozpuštět nekrotickou tkáň. Adekvátní mechanické opracování kanálku tedy nemůže být nahrazeno zvýšením koncentrace antiseptika (zvláště u zubů s nedokončeným vývojem kořene), protože může způsobit poškození tkání ležících okolo hrotu zubního kořene [9].

Hlavními nedostatky NaOCl jsou toxicita k periapikálním tkáním, nepříjemný zápach, možnost poškození zárodků stálých zubů a ústní sliznice. Může způsobit faryngeální edém a poleptání jícnu při náhodném polknutí. Není karcinogenní v experimentu na zvířatech [7].

Chlorhexidin

Chlorhexidin (CHX) se používá často jako výplachové antiseptikum v parodontologii a endodoncii. Jeho mechanismem účinku je elektrostatická vazba k záporně nabitým místům na cytoplazmatické membráně mikroorganismů, která má za následek ztrátu osmotické rovnováhy buňky s následným únikem její intracelulární matrix. Má schopnost vazby k měkkým tkáním ústní dutiny.

Ve studii antimikrobiálního a cytotoxického efektu několika látek (5,25% NaOCl, 0,2% a 2% CHX diglukonát, 0,2% cetrimid) bylo zjištěno, že CHX jeví rychlejší a silnější přímý účinek na EF než NaOCl, protože snížením povrchového napětí lépe proniká do dentinových tubulů a akcesorních kanálků [20]. Ve studii *in vitro* Zamanyho a spol. [21] jevila lepší antimikrobiální účinky kombinace 1% NaOCl a 2% CHX než samotný NaOCl.

Cetrexidin

Cetrexidin je v současné době zkoumaný, nadějný antibakteriální prostředek, který se skládá z 0,2% CHX diglukonátu a 0,2% cetrimidu (cetyltrimetylamonium bromid). Cetrexidin je tedy stejně jako samotný CHX kationickým detergentem, který působí proti grampozitivním i gramnegativním bakteriím. Obě látky mají reziduální bakteriostatický účinek, který trvá přibližně 48 hodin. 2% CHX a cetrexidin účinkují proti anaerobním mikroorganismům lépe než 5,25% roztok NaOCl. Cetrexidin jeví při srovnání s CHX tu výhodu, že nezabarvuje tkáň [7].

Peroxid vodíku

Peroxid vodíku (H_2O_2) je velmi často používaným výplachovým prostředkem v endodoncii. Mechanismem jeho působení je reakce uvolňovaných superoxidových aniontů s organickými látkami za vzniku hydroxidových radikálů se silným oxidačním účinkem, působícími rozklad membránových lipidů a proteinů i nukleových kyselin. Dnes se k výplachům kořenových kanál-

ků používá převážně v kombinaci s NaOCl, přičemž vzniká vzdušný kyslík O_2 , který ve formě bublin uniká i se zbytky nekrotické tkáně a nečistot, a tím výplach působí i mechanicky. Jako konečný výplach by se však měl vždy použít roztok NaOCl, protože vznik plynu z H_2O_2 by po uzavření kořenového kanálku vedl k bolestivým komplikacím. Rychlost rozkladné reakce též zvyšuje expozice H_2O_2 viditelnému světlu nebo laserovému paprsku [7].

Práce Siqueiry a spol. [17] se zabývala rozdílem v účinku tří způsobů výplachu kořenového kanálku infikovaného EF. Podle jejich výsledků byl účinek výplachu NaOCl v kombinaci s H_2O_2 a účinek samotného NaOCl shodný. Ani u jedné ze sledovaných metod však nebylo dosaženo kompletní sterilizace kanálku, pravděpodobně pro krátkou dobu (5 minut) působení antiseptik v kořenových kanálcích. Optimální doba jejich působení, za kterou se v jiných, in vitro studiích, podařilo dosáhnout negativní kultivace, činila 10 – 15 minut.

Kyselina peroctová

Kyselina peroctová jeví i při krátkodobém působení v nízkých koncentracích široké spektrum antimikrobiálních účinků. Účinná koncentrace je 0,03% i nižší. Při použití v kombinaci s H_2O_2 má dobrý účinek i na mikrobiální biofilmy pro doplňující se mikrobicidní účinek kyseliny peroctové a mechanické narušení vrstvy biofilmu peroxidem. Sporucidní účinek látky klesá s dobou jejího skladování (kyselina podléhá hydrolyze) a stoupá s hodnotou acidity prostředí. Sporucidní účinek je horší ve srovnání s NaOCl [7]. Má karcinogenní účinky (tumor promotor).

Aminfluoridy

Přehled v současnosti nejčastěji užívaných antimikrobiálních prostředků k dezinfekci kořenových kanálků uzavírá 38% aminfluorid Ag $(NH_4) F^-$. Je užíván jako iniciátor před ozářením Nd:YAG laserem nebo před iontoforézou. Tyto techniky se užívají ke zvýšení prostupnosti stěn kořenových kanálků a k uzavření dentinových tubulů při endodontickém ošetření. Kombinace potažení kanálu aminfluoridem a ozáření laserem vykazují lepší výsledky než iontoforéza s aminfluoridem a iontoforéza samotná. CO_2 laser po ošetření aminfluoridem efektně odstraňuje tzv. smear layer. Ozáření Nd:YAG laserem v pulzním režimu po dobu 2 sekund s předchozím potažením stěn kanálu aminfluoridem také zabraňuje lámání endodonticky ošetřených zubů [5]. Další ze skupiny těchto látek, 4% roztok titaniu tetrafluoridu, modifikuje tzv. smear layer povrchu kořenového kanálku a vytváří masivní strukturu, kterou nelze odstranit užitím EDTA ani NaOCl. Stabilita této struktury by mohla

pomoci zabránit infekci dentinových tubulů a vzniku mikronetěsností mezi kořenovou výplní a tubuly stěny kanálku, protože je pevně uzavírá [7].

Prostředky k dočasnému plnění kořenových kanálků

Nejčastějším prostředkem používaným v současnosti k dočasnému uzavření kořenových kanálků je hydroxid vápenatý $Ca(OH)_2$. Mezi jeho terapeutické účinky patří i podpora hojení infikovaných, zánětlivě změněných periradikulárních tkání. Mechanismem účinku je zřejmě uvolnění hydroxylových skupin a jejich difuze ve vodném roztoku snižující aciditu v prostředí kořenových kanálků (pH 12,5). Tyto ionty se dostávají i do dentinových tubulů. Smrt bakteriální buňky mohou působit několika způsoby – brání replikaci bakteriální DNA, působí peroxidací fosfolipidů, a tím narušení buněčné membrány, denaturují protein, a tím narušují metabolismus bakteriální buňky. Hydroxid vápenatý má zvýšenou aktivitu vůči anaerobním bakteriím, avšak řada organismů v čele s EF je proti jeho účinkům rezistentní. Děje se tak hlavně z důvodu odlišné schopnosti difuze iontů OH do dentinu v cervikální a apikální oblasti zubního kořene. Zatímco alkalita prostředí v cervikální oblasti zubního kořene dosahuje maximálních hodnot (pH 10,8) již několik hodin po aplikaci $Ca(OH)_2$, apikálně je maximálního pH 9,5 dosaženo až za 2 týdny po aplikaci. Též pufrovací schopnost dentinu aktivně snižuje hodnotu dosaženého pH [7]. Význam antiseptického efektu $Ca(OH)_2$ tak zůstává sporný.

Sealery

Velmi důležitým krokem je hermetické utěsnění kořenového kanálku po jeho řádném endodontickém ošetření. Účelem je zabránit jeho reinfekci [8]. Kořenová výplň by měla zbytky bakterií „uvěznit“ v dentinových tubulech mechanicky, jejich těsnou obturaci gutaperčovými čepy a sealerem. Kromě mechanického účinku je však výhodou, má-li výplňový materiál i antibakteriální vlastnosti. Gutaperčové čepy jeví určitý dezinfekční účinek díky uvolňování zinečnatých kationtů Zn^{2+} . Saleh a spol. [16] testovali antibakteriální účinky sealerů, z nichž nejlepšími se jevíly materiály obsahující zinkoxideugenol a epoxiaminy, které odstranily masivní kontaminaci dentinových tubulů EF do hloubky 300 μm . Tento výsledek potvrdil výsledky předešlých výzkumů.

SOUČASNÝ STANDARD ENDODONTICKÉHO OŠETŘENÍ

Výše uvedené poznatky o EF a o možnostech

sterilizace kořenového kanálku pokládáme za velmi důležité argumenty pro současnou koncepci endodontického ošetření. Dovolujeme si proto doplnit naše přehledové sdělení o recentní názoru na způsob tohoto ošetření.

V současnosti považujeme za standardní následující pracovní postup:

- Zajištění asepse během celého ošetření. Kofferdam je esenciální pomůckou při dočasném i definitivním ošetření kořenových kanálků, chceme-li se vyvarovat vnesení infekce, včetně EF ze slin a vnějších ploch zubů do kořenového systému zubu. Je vhodné dezinfikovat i povrch léčeného zubu.
- Zajištění přístupu do dřeňové dutiny provádíme dostatečně širokým trepanačním otvorem, kompletním odstraněním stropu dřeňové dutiny, včetně podsekřivých míst a zbytků kariézní tkáně.
- Délku kořenových kanálků měříme nejlépe pomocí apexlokátoru. Pracovní délku zvolíme do vzdálenosti 0,5 – 1 mm od *foramen physiologicum*.
- Opracování stěn kořenových kanálků alespoň na šířku ISO 35 nebo velikost použité kanyly, aby se dezinfekční prostředek dostal až k apikální části kanálu. Během celé instrumentace intermitentně vyplachujeme. Pokud ošetřujeme primární infekci, zvolíme raději NaOCl pro jeho schopnost rozložit tkáň pulpy. Použitím roztoku s koncentrací 2,5 % se vyhneme případnému toxickému poškození vitálních tkání při přetlačení výplachu do periodontia a zároveň zachováme dostatečný antibakteriální účinek. Vyplachovat bychom měli během celého ošetření, celkem alespoň 10 minut, aby byl účinek NaOCl co nejlepší. Pokud provádíme reendodontické ošetření, vhodným prostředkem je chlorhexidin nebo cetraxidin pro reziduální antibakteriální efekt a rychlejší a lepší průnik do dentinových tubulů. Na závěr ošetření provedeme vždy poslední masivní výplach, kterým odstraníme co nejvíce zbylých nevitálních tkání z kořenového kanálku. Kanálky vysušíme papírovými čepy.
- Je-li zapotřebí z důvodu krvácení, hnisavé exsudace nebo bolesti provést nejprve provizorní endodontické ošetření, použijeme po důkladném výplachu kořenového kanálku provizorní plnění, nejčastěji netuhnoucím preparátem s hydroxidem vápenatým. Velmi důležitým krokem je rovněž zhotovení dobře těsnící dočasné výplně, která bude mít tloušťku alespoň 4 mm. Definitivní ošetření zajistíme nejlépe do dvou týdnů, kdy je Ca(OH)_2 ještě účinný. Zub nenecháváme nikdy bez výplně a definitivní ošetření zbytečně neoddlujeme. Pokud vznikne komplikace typu bolesti při

uzavření kořenového kanálku, doporučíme pacientovi nahřívát postižené místo. Pokud se stav nezačne po několika dnech zlepšovat, doporučujeme mikrobiologické vyšetření, zub po výplachu znovu provizorně uzavřeme. Další terapeutický postup se řídí výsledkem mikrobiologického vyšetření. Pokud je to nutné, doplníme ošetření (intraorální) incizí zánětlivého ložiska.

- Definitivní endodontické ošetření zhotovíme pomocí gutaperčových čepů a sealeru s dobrým antibakteriálním účinkem, nebo jiným, srovnatelně účinným způsobem.
- Provedeme kontrolní rentgenový snímek.
- Zhotovíme dobře těsnící provizorní nebo definitivní výplň v korunkové části zubu. V dalším kroku - tzv. postendodontickém ošetření - zhotovujeme nejčastěji přesnou protetickou korunkovou náhradu (korunku, inlej, kořenovou nástavbu) [7].
- Budeme dále dlouhodobě sledovat (klinickým a rentgenovým vyšetřením) stav ošetřeného zubu a kořenové výplně, a to i v situaci, kdy pacient nebude mít žádné zdravotní problémy a komplikace plynoucí z tohoto ošetření.

MOŽNOSTI ZVÝŠENÍ ÚSPĚŠNOSTI ENDODONTICKÉHO OŠETŘENÍ

Existuje několik možností zvýšení efektivity endodontického ošetření:

- Kontaminace pracovního pole slinou jedním z vysoce pravděpodobných způsobů přenosu infekce EF do kořenového kanálku. Kofferdam se jeví jako dostatečně účinný prostředek, který zabrání kontaminaci pracovního pole [19].
- Časné odebrání vzorku biologického materiálu z kořenového kanálku pro kultivační bakteriologické vyšetření, nastanou-li komplikace endodontického ošetření a nedaří-li se kořenový kanálek opakovaně definitivně zaplnit. Úspěch ošetření někdy závisí i na větším počtu různých faktorů, avšak nejdůležitější nadále zůstává redukce nebo eliminace bakteriální infekce [2]. Pro odběr biologického materiálu k bakteriologickému vyšetření a také pro jeho transport platí příslušné směrnice [19]. Pro identifikaci bakterií jsou nejčastěji užívány kultivační metody a polymerázová řetězová reakce (PCR). První jmenované jsou schopné identifikovat dominantní bakteriální druh. PCR se užívá k ověření, zda se námi sledovaná bakterie v kanálku vůbec nachází. Podle studie Cogulua a spol. [2] je PCR metodou rychlejší a citlivější, rozdíl ale není významný. Ve srovnání s kultivačními metodami je PCR drahá a navíc je při nesprávném provedení

vyšetření či nevhodné interpretaci nálezů spojená s vysokým rizikem vzniku falešně pozitivního výsledku [22].

- Neponechávání „volného“, tzn. otevřeného kořenového kanálku, bez provizorní výplně v době mezi jednotlivými fázemi endodontického ošetření. Tento způsob endodontického ošetření byl již odbornou veřejností zcela opuštěn.
- Průnik infekce netěsnou koronární výplní je jedním z velmi pravděpodobných důvodů selhávání endodontického ošetření, ať se jedná o výplň dočasnou nebo definitivní. V reinfikovaném kanálku probíhá po předchozí dezinfekci a odstranění většiny výživných organických látek selekce mikroorganismů ve prospěch těch druhů, které jsou schopny přežít a množit se ve zhoršených životních podmínkách a které jindy v konkurenci ostatních druhů nemají velkou šanci na přežití [22]. Mezi těmito druhy EF dominuje [12].
- Porovnání efektu ošetření kořenového kanálku v jedné či dvou návštěvách vůči ošetření ve více návštěvách ukazuje, že zkrácení doby ošetření kořenového kanálku od prvotního zákroku k jeho definitivnímu zaplnění je velmi účinnou prevencí reinfekce. Čím méně léčebných zásahů a expozic kořenového kanálku vnějšímu prostředí provedeme, tím větší je naděje na úspěch ošetření [19].

ZÁVĚR

Problematika současné a kvalitní endodoncie se již dávno neomezuje na mechanistický výklad tohoto nesnadného, mnohdy i velmi obtížného způsobu ošetření nevitálních zubů. Řídí se z velké části poznatky převzatými z lékařské mikrobiologie a imunologie, biofyziky a biochemie, čímž - mimo jiné - výrazně sblížuje současné zubní lékařství s dalšími medicínskými obory. Problematika *Enterococcus faecalis* v endodoncii jen potvrzuje rostoucí obecně medicínský význam těchto poznatků v klinických lékařských oborech, včetně stomatologie. Umožňuje nám rovněž vysvětlit řadu sporných či problémových léčebných výsledků a výrazně vylepšit stávající léčebný protokol.

LITERATURA

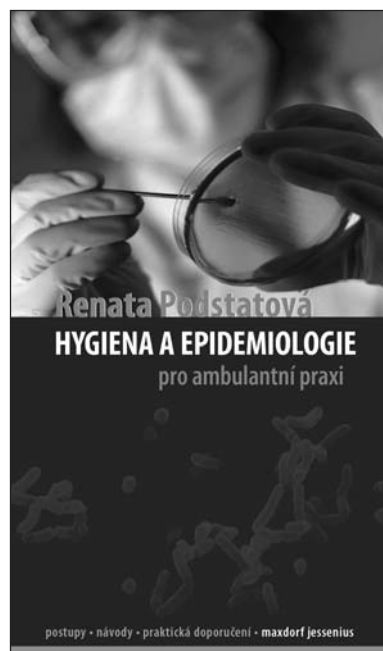
1. Černohorská, L., Votava, M.: Biofilmy a jejich význam v lékařské mikrobiologii. Epidemiol. Mikrobiol. Imunol., roč. 51, 2002, č. 4: s. 161-164.
2. Cogulu, D., Uzel, A., Oncag, O., Aksoy, S. A., Eronat, C.: Detection of *Enterococcus faecalis* in necrotic teeth root canals by culture and polymerase chain reaction methods. Eur. J. Dent., roč. 1, 2007, s. 216-221.
3. De Sousa, E. L. R., Ferraz, C. C. R., de Almeida Gomes, P. F., Pinheiro, E. T., Teixeira, F. B., de Souza-Filho, F. J.: Bacteriological study of root canals associated with periapical abscesses. Oral Surg. Oral Med. Oral Pathol. Oral Radiol. Endod., roč. 96, 2003, s. 332-339.
4. Federlin, M., Wagner, J., Männer, T., Hiller, K.-A., Schmalz, G.: Three-year clinical performance of cast gold vs ceramic partial crowns. Clin. Oral Incest, roč. 11, 2007, č. 4, s. 345-352.
5. Franzen, R., Esteves-Oliveira, M., Meister, J., Wallerang, A., Vanweersch, L., Lampert, F., Gutknecht, N.: Decontamination of deep dentin by means of erbium, chromium: yttrium-scandium-gallium-garnet laser irradiation. Lasers Med. Sci, roč. 24, 2009, s. 75-80.
6. George Kudiyirickal, M., Ivančáková, R.: Root canal microflora. Acta Medica (Hradec Králové), roč. 20, 2007, č. 1, s. 7-15.
7. George Kudiyirickal, M., Ivančáková, R.: Antimicrobial agents used in endodontic treatment. Acta Medica (Hradec Králové), roč. 21, 2008, č. 1, s. 3-12.
8. Kursat, E., Tasdemir, T., Bayramoglu, G., Herguner, S. S.: Comparison of the sealing of different dentin bonding adhesives in root-end cavities: a bacterial leakage study. Oral Surg. Oral Med. Oral Pathol. Oral Radiol. Endod., roč. 106, 2008, s. 152-158.
9. Kustarci, A., Sumer, Z., Altunbas, D., Kosum, S.: Bacterial effect of KTP laser irradiation against *Enterococcus faecalis* compared with gaseous ozone: an ex vivo study. Oral Surg. Oral Med. Oral Pathol. Oral Radiol. Endod., roč. 107, 2009, s. e73-e79.
10. Love, R. M.: *Enterococcus faecalis* – a mechanism for its role in endodontic failure. Int. Endod. J., roč. 34, 2001, s. 399-405.
11. Petr, J.: Iniciativa 10x20: Deset nových antibiotik do roku 2020? Medical Tribune, roč. 6, 2010, č. 6, s. A1, A6.
12. Pinheiro, E. T., de Almeida Gomes, P. F., Ferraz, C. C. R., de Sousa, E. L. R., Teixeira, F. B., Souza-Filho, F. J.: Microorganisms from canals of root-filled teeth with periapical lesions. Int. Endod. J., roč. 36, 2003, s. 1-11.
13. Poeta, P., Igrejas, G., Goncalves, A., Martins, E., Araujo, C., Carvalho, C., Rodrigues, J., Vinué, L., Lopéz, M., Torres, C.: Influence of oral hygiene in patients with fixed appliances in the oral carriage of antimicrobial-resistant *Escherichia coli* and *Enterococcus* isolates. Oral Surg. Oral Med. Oral Pathol. Oral Radiol. Endod., roč. 108, 2009, č. 4, s. 557-564.
14. Razavi, A., Gmur, R., Imfeld, T., Zehnder, M.: Recovery of *Enterococcus faecalis* from cheese in the oral cavity of health subjects. Oral Microbiol. Immunol., roč. 22, 2007, s. 248-251.
15. Salah, R., Dar-Odeh, N., Abu Hammad, O., Shehabi, A. A.: Prevalence of putative virulence factors and antimicrobial susceptibility of *Enterococcus faecalis* isolates from patients with dental diseases. BMC Oral Health, roč. 8, 2008, č. 17, s. 1-7.
16. Saleh, I. M., Ruyter, I. E., Haapasalo, M. P. P., Orstavik, D.: Survival of *Enterococcus faecalis* in infected dentinal tubules after root canal filling with different root canal sealers in vitro. Int. Endod. J., roč. 37, 2004, s. 193-198.
17. Siqueira, J. F., Jr., Machado, A. G., Silveira, R. M., Lopes, H. P., De Uzeda, M.: Evaluation of the effectiveness of sodium hypochlorite used with three irrigation methods in the elimination of *Enterococcus faecalis* from the root canal, in vitro. Int. Endod. J., roč. 30, 1997, s. 279-282.
18. Siqueira, J. F., Jr., Rôças, I. N.: Polymerase chain reaction-based analysis of microorganisms associated with failed endodontic treatment. Oral Surg. Oral Med. Oral Pathol. Oral Radiol. Endod., roč. 97, 2004, s. 85-94.
19. Siren, E. K., Haapasalo, M. P. P., Ranta, K., Salmi, P.,

- Kerosuo, E. N. J.:** Microbiological findings and clinical treatment procedures in endodontic cases selected for microbiological investigation. *Int. Endod. J.*, roč. 30, 1997, s. 91-95.
20. **Vianna, M. E., Gomes, B. P. F. A.:** Efficacy of sodium hypochlorite combined with chlorhexidine against *Enterococcus faecalis* in vitro. *Oral Surg. Oral Med. Oral Pathol. Oral Radiol. Endod.*, roč. 107, 2009, č. 1, s. 585-589.
21. **Zamany, A., Safavi, K., Spångberg, L. S. W.:** The effect of chlorhexidine as an endodontic disinfectant. *Oral Surg. Oral Med. Oral Pathol. Oral Radiol. Endod.*, roč. 96, 2003, č. 5, s. 578-581.
22. **Zehnder, M., Guggenheim, B.:** The mysterious appearance of enterococci in filled root canals. *Int. Endod. J.*, roč. 42, 2009, s. 277-287.

rance of enterococci in filled root canals. *Int. Endod. J.*, roč. 42, 2009, s. 277-287.

Práce vznikla v rámci grantového projektu MŠMT NPV II č. 2B06104.

*Doc. MUDr. Radovan Slezák, CSc.
Stomatologická klinika LF UK a FN
Sokolská 581
500 05 Hradec Králové
e-mail: slezak@lfhk.cuni.cz*



HYGIENA A EPIDEMIOLOGIE PRO AMBULANTNÍ PRAXI

Renata Podstatová

Maxdorf 2010, 142 str., edice Jessenius
ISBN: 978-80-7345-212-4
cena: 295 Kč
formát: 110×190 mm, brož.

V publikaci jsou uvedeny možnosti vzniku a šíření infekčních onemocnění v ambulanci a základní zásady hygienicko-epidemiologických opatření v ambulancích, včetně stomatologických pracovišť. Dále jsou v ní shrnuta nejdůležitější opatření v ordinacích týkající se příjmu pacientů, dezinfekce, sterilizace, manipulace s biologickým materiálem a s prádlem, likvidace odpadu, používání osobních ochranných prostředků, používání bariérové ošetrovací techniky, očkování, úklidu, kvality vody a ovzduší.

Mezi nejvýznamnější kroky v prevenci nozokomiálních i profesionálních nákaz v ordinaci patří také dezinfekce rukou vždy před a po zdravotnic-

kých výkonech u pacientů, po manipulaci s biologickým materiálem a vždy při uplatňování bariérového ošetrovacího režimu, aby se zabránilo vzniku a šíření infekce.

Všechny tyto zásady musejí být popsány v provozních řádech a také důsledně dodržovány ve všech ambulancích. Součástí publikace je i vzorový provozní řád všeobecné ambulance.

Publikace je určena lékařům všech specializací, hygienikům a epidemiologům v terénu.

Objednávky zasílejte e-mailem nebo poštou: Nakladatelské a tiskové středisko ČLS JEP, Sokolská 31, 120 26 Praha 2, fax: 224 266 226, e-mail: nts@cls.cz. Na objednávce laskavě uveďte i jméno časopisu, v němž jste se o knize dozvěděli