

Zdravotní rizika spojená s otiskováním ve stomatologii (Souborný referát)

Zdráhal Z., Vavříčková L., Slezák R.

Stomatologická klinika LF UK a FN, Hradec Králové

Věnováno k životnímu jubileu doc. MUDr. Jiřího Bittnera, CSc.

SOUHRN

Veškeré dosud používané metody otiskování jeví celou řadu zdravotních rizik, a proto existuje snaha se jim vyhnout nebo je alespoň minimalizovat. Můžeme je rozdělit na rizika způsobená otiskovacími hmotami a na rizika spojená s otiskovací technikou. Mezi zdravotní rizika způsobená otiskovacími hmotami patří přecitlivělost a toxická reakce. Zdravotní rizika způsobená technikou otiskování představují poškození závěsného zubního aparátu, nechtěné sejmutí korunek a můstků, ponechání retrakčního vlákna v dásňovém žlábků, vnesení cizího tělesa do čelistní dutiny, vomitus, aktivace HSV infekce a vdechnutí otiskovací hmoty.

Klíčová slova: otiskovací materiál - otiskovací technika - zdravotní rizika - alergie - toxicita - aspirace

SUMMARY

Zdráhal Z., Vavříčková L., Slezák R.: Health Risks Related to Impression Procedures in Dentistry

There is a lot of risks of methods used for impressions, which could be bent out or minimized. They are divided in risks evocated by impression materials and risks related to impression procedures. Hypersensitivity and toxic reactions belong to risks evocated by impression materials. More extensive are risks related to impression technique. They include damage of periodontal tissue, dismantling of the crown or bridge, holding retraction cord in the gingival sulcus, impression material as a foreign body in the maxillary sinus, vomiting, and the activation of HSV infection and aspiration of the impression material.

Key words: impression material - impression technique - health risks - allergy - toxicity - aspiration

Prakt. zub. Léč., roč. 58, 2010, č. 4, s. 49–52.

ÚVOD

Otiskování představuje pro většinu pacientů dosti nepříjemný zážitek, jenž je navíc spojen se zdravotními riziky. Ta můžeme rozdělit z mnoha hledisek na dvě skupiny, a to na zdravotní rizika způsobená otiskovacími hmotami a na zdravotní rizika způsobená technikou otiskování (tab. 1).

ZDRAVOTNÍ RIZIKA ZPŮSOBENÁ OTISKOVACÍMI HMOTAMI

Mezi zdravotní rizika způsobená otiskovacími hmotami patří přecitlivělost a toxická reakce [1, 11, 12].

Alergická reakce vzniká po senzibilizaci orga-

nismu určitým antigenem, označovaným jako alergen. Je to imunopatologická reakce, která je zprostředkována buď protilátkami typu IgE a IgG, nebo T-lymfocyty [5]. Alergickou reakcí na sliznici ústní dutiny obecně označujeme jako alergickou stomatitidu [11]. Typickými projevy alergických reakcí v ústní dutině jsou erytémy a edémy, puchýře a eroze. Mají různý rozsah a jsou lokalizovány kdekoli v ústní dutině. Postižení vzniká náhle a je provázeno pocitem palčivosti až bolestivostí postižené sliznice. Po eliminaci alergenu spontánně ustupuje a po nové expozici se opět vytváří, většinou na stejném místě a s identickým klinickým obrazem. Mezi alergeny nacházející se v otiskovacích hmotách patří eugenol (eugenolové otiskovací hmoty), estery sulfonové kyseliny (polyéterové otiskovací hmoty), katalyzátor C-silikonových otiskovacích hmot (dibutyl-dialurát ciničitý,

Tab. 1. Přehled zdravotních rizik spojených s použitím otiskovacích technik a materiálů.

Zdravotní rizika způsobená otiskovacími hmotami	Alergická reakce.
	Toxická reakce.
	Přecitlivělost na latex.
Zdravotní rizika způsobená otiskovacími technikami	Poškození závěsného aparátu a změna polohy zubu.
	Nechtěné sejmutí korunek a můstků.
	Ponechání retrakčního vlákna v dásňovém žlábků.
	Cizí těleso v čelistní dutině.
	Vomitus.
	Aktivace HSV infekce.
Vdechnutí otiskovací hmoty.	

dioktyl maleát). Gangemi a kol. [4] popsali případ úmrtí pacienta, jehož příčinou byl anafylaktický šok po aplikaci alginátové otiskovací hmoty na sliznici ústní dutiny.

Pro určení alergických reakcí jsou velmi důležité anamnestické údaje. Pokud na základě anamnestických údajů pojmeme podezření na alergii, je nutné pokusit se ji potvrdit nebo vyloučit alergologickým vyšetřením.

Toxická reakce vzniká po kontaktu toxické látky se sliznicí ústní dutiny [11]. Toxická látka může působit na organismus celkově nebo lokálně. V případě otiskovacích hmot působí toxické látky lokálně, tzn. v místě kontaktu toxické látky se sliznicí ústní dutiny. Typickými projevy toxických reakcí v ústní dutině jsou rovněž erytémy, edémy, vzácněji se mohou objevit puchýře a eroze. Zpravidla bývají doprovázeny palčivostí a bolestivostí. Mezi toxické látky, nacházející se v otiskovacích hmotách, patří zejména oxid olovičitý (polysulfidové otiskovací hmoty). Toxickou reakci ovlivňuje řada faktorů – koncentrace působící škodliviny (dávka), doba působení, fyzikální a chemické parametry toxických látek, cesta vstupu toxických látek, individuální charakteristika intoxikovaného organismu a různé přidružené patologické stavy. Zpráv o těchto reakcích je v odborné literatuře velmi málo.

Vzhledem k tomu, že součástí otiskovacích postupů je i použití ochranných rukavic, nejčastěji latexových, je vhodné zmínit problematiku kožních a slizničních reakcí *na latex* [7, 9]. Přecitlivělost na latex představuje zvláštní problém, neboť její důsledky se častěji týkají zdravotníků než jejich pacientů. Alergie na latex je imunopatologickou reakcí na proteiny a přídavné látky obsažené v latexu. Popisují se tři rozdílné typy reakcí. Prvním typem je reakce I. typu dle Coombsa a Gella na proteiny latexu, tj. reakce zprostředkovaná IgE. Klinicky se projevuje jako kontaktní urtikarie, konjunktivitida, alergická rýma s kýchním, latexové astma, edém, hypotenze až šokový stav. Příznaky se objevují během několika minut. Druhým typem je reakce IV. typu. Projevuje se nejčastěji jako svědivý ekzém v místě kontaktu, tzv. kontaktní alergický ekzém [8]. Příznaky se objevují v řádu několika hodin. Třetím,

neimunopatologickým druhem reakce na latex, je iritativní kontaktní dermatitida, způsobená drážděním některými chemickými látkami [5, 8]. Obvykle postihuje zdravotnický personál, který dlouhodobě používá latexové rukavice. Projevy kontaktní iritativní dermatitidy jsou vázány na místa kontaktu a jsou velmi podobné projevům kontaktního ekzému, zánětlivá složka však bývá výraznější (erytém).

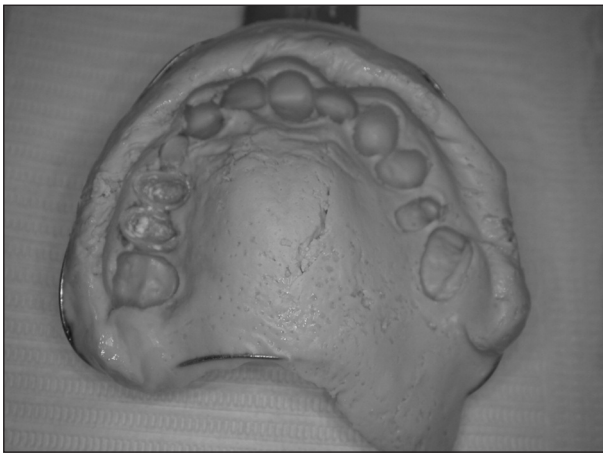
ZDRAVOTNÍ RIZIKA ZPŮSOBENÁ OTISKOVACÍMI TECHNIKAMI

Zdravotní rizika způsobená technikou otiskování jsou poněkud obsáhlejší kapitolou. Radíme mezi ně poškození závěsného aparátu zubu a změnu polohy zubu, nechtěné sejmutí korunek a můstků, ponechání retrakčního vlákna v dásňovém žlábků, cizí těleso v čelistní dutině, vomitus, aktivaci HSV infekce a vdechnutí otiskovací hmoty.

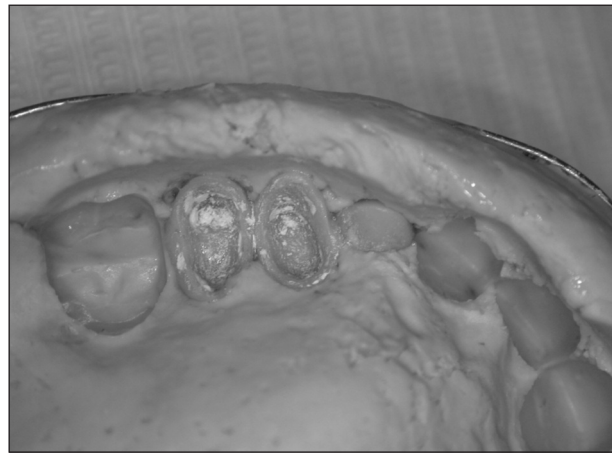
Poškození závěsného aparátu a změna polohy zubu jsou rizika, se kterými se setkáme zejména u pacientů, jejichž chrup je postižen parodontitidou [10, 11]. Vzhledem k tomu, že parodontitida je onemocnění velmi rozšířené a postihuje přibližně 1/3 – 1/4 obyvatel České republiky, je tato komplikace častá. Předějit jí můžeme vykrytím podsekřivých míst na zubech voskem. Toto opatření však lze použít jen v místech, ve kterých nepotřebujeme přesnou reprodukci mezizubního prostoru. V místech, která sousedí s nově vytvářenou protetikou náhradou, je použití nemůžeme. Proto je velmi důležité pacienta na možná rizika související s poškozením závěsného aparátu a změnou polohy zubu upozornit a hlavně se jim snažit předejít.

Sejmutí provizorně fixovaných korunek a můstků (obr. 1, obr. 2) je komplikací relativně častou, avšak bez závažných následků pro pacienta. Náprava je jednoduchá. Náhradu vyjmeme z otisku, očistíme od zbytků provizorního cementu a dle potřeby tmelíme provizorním či definitivním fixačním materiálem.

Ponechání retrakčního vlákna v dásňovém žlábků je závažným pochybením ze strany ošetřu-



Obr. 1. Provizorně fixovaná náhrada.



Obr. 2. Náhrada očištěná od zbytku provizorního cementu.

jícího zubního lékaře [6, 11]. Retrakční vlákno je neocenitelnou pomůckou, jež pomáhá stavět krvácení v oblasti dásňového žlábků a umožňuje jeho rozevření ve vertikálním a horizontálním směru (technika dvou vláken), a tím dosažení přesného zobrazení preparační hranice. Je-li vlákno nechtěně ponecháno v dásňovém žlábků, může dojít k jeho spontánnímu vyloučení anebo může v oblasti dásňového žlábků zůstat. Pacient je pak vystaven přetrvávající bolesti, neboť dochází ke vzniku zánětu gingivy či jeho aktivaci, popřípadě i ke vzniku parodontálního abscesu. Parodontální absces je lokalizován na alveolárním výběžku, má vzhled bolestivého elastického či fluktuujícího vyklenutí, krytého zarudlou gingivou a sliznicí. Z ústí parodontálního chobotu někdy vytéká spontánně hnis. Terapie spočívá v odstranění příčiny a ve vypuštění hnisu, následovat by měla řádná plánovitá terapie parodontitidy.

Mezi častější komplikace, se kterými se setkáváme při otiskování, patří také **vomitus** [13]. Těto komplikaci se nedá vždy předejít, ale její projevy můžeme při dodržování určitých zásad zmírnit. U nového pacienta je nutné anamnesticky zjistit, zda již někdy absolvoval otiskování v ústech a jak je snášel. Jedná-li se o pacienta, který má problémy s dávným reflexem, musíme se držet několika zásad. Pacienta požádáme, aby při otiskování dýchal nosem a otiskujeme v poloze vsedě. Během tuhnutí otiskovací hmoty se pacient předkloní a nechá volně vytékat sliny do předem připravené emetní misky. Otiskovací lžiči nepřepřlujeme, do její dorzální části vložíme jen nezbytné minimum otiskovací hmoty. Pokud je to nutné, můžeme pomocí povrchové anestezie znecitlivět patrovou sliznici. Obecně používanou stomatologickou technikou u pacientů se zvýšeným dávným reflexem je aplikace kuchyňské soli na kořen jazyka, čímž lze preventivně zabránit vomitu. U úzkostných pacientů s vystupňovaným vomitem je možná medikamentózní příprava, např. benzodiazepiny

(diazepam, midazolam). Dostaví-li se při otiskování kašel doprovázený dušností, je možné, že došlo k proniknutí otiskovací hmoty až ke vchodu do hltanu. Výkon okamžitě přerušíme a otisk vyjme z úst. Pacienta nakloníme hluboko dopředu a přiměřeným úderem do zad se snažíme napomoci transportu otiskovací hmoty zpět do ústní dutiny.

Aktivace HSV infekce po stomatologickém ošetření je relativně častá [11]. Je způsobena místním drážděním, zejména mechanickým zhmožděním ústní sliznice či retní červeně nebo jejich chemickým podrážděním. Terapie spočívá v lokální aplikaci virostatik, nejčastěji acikloviru a pencikloviru.

Vniknutí cizího tělesa do čelistní dutiny v důsledku otiskování je velmi vzácnou komplikací [3]. Může být příčinou akutní sinusitidy, případně může být původcem chronického dráždění sliznice čelistní dutiny. Cizím tělesem je otiskovací hmota, která byla přetlačena do čelistní dutiny nerozpoznanou oroantrální komunikací. Terapie této komplikace směřuje k odstranění cizího tělesa z čelistní dutiny. Pokud jsou přítomny projevy akutní sinusitidy, je nutná její řádná terapie spočívající v podávání antibiotik s eventuálními punkcemi čelistní dutiny. Po zklidnění zánětlivých projevů je nutné z čelistní dutiny odstranit cizí těleso. Při chronickém zánětu se obvykle odstraní cizí těleso společně se zánětlivě změněnou antrální sliznicí. K odstranění je možné použít funkční endoskopickou chirurgii.

Velmi nebezpečnou komplikací je **vdechnutí otiskovací hmoty** [2]. Obecně platí, že všechna aspirovaná cizí tělesa jsou závažným diagnostickým a léčebným problémem. Jejich přítomnost v dýchacích cestách ohrožuje nemocného buď bezprostředně dušností až dušením, nebo později následkem postupně se rozvíjejících reaktivních změn v průdušnici, průduškách a v plicním parenchymu. Kam až aspirované cizí těleso pronikne,

závisí na jeho velikosti a konzistenci. Pokud tato situace nastane, je nutné pacienta okamžitě transportovat na pracoviště, na němž proběhnou potřebná rentgenologická, laryngologická a bronchoskopická vyšetření a vdechnuté cizí těleso je odstraněno. Velmi důležitým faktorem je radioopacita vdechnutého tělesa. Elastomery a rentgenkontrastní hydrokoloidy jejím původcem nejsou, zatímco u hmot obsahujících zinkoxideugenol lze určitou radioopacitu nalézt.

V odborné literatuře se objevila již řada sdělení popisujících tuto závažná zdravotní rizika spojená s otiskovací technikou. Domácí autoři publikovali kazuistiku popisující vdechnutí zinkoxideugenolové pasty Repinu při zhotovení horní totální náhrady s velmi závažnými zdravotními důsledky již v roce 1977 [2]. Při otiskování Repinem seděl pacient mírně předkloněn nad emetní miskou, začal se však dávat a rozkašlal se. Po vyjmutí otisku z úst byl bez obtíží. Později udával, že měl pocit „jako by něco spolknul“. Třetí den po této příhodě začal pociťovat nepříjemnou vůni po hřebíčku, zejména při výdechu. Šestý den vyhledal ošetřujícího zubního lékaře, který jej doporučil k vyšetření na ORL klinice. Rentgenogram plic prokázal cizí těleso v intermediálním bronchu pravé plicе či v odstupu bronchu pro střední lalok pravé plicе a atelaktázu plicního laloku. Při bronchoskopii byla odstraněna pouze část cizího tělesa velikosti lískového oříšku. Zbytky cizího tělesa ve vchodu do lobárního bronchu se však nepodařilo odstranit. Na oddělení hrudní chirurgie byla otevřena pravá pleurální dutina a nevzdušný střední plicní lalok byl po třech týdnech po aspiraci odstraněn.

Bylo pravděpodobné, že otiskovací hmota byla vdechnuta ještě v tekutém stavu, v němž se dostala se do intermediárního bronchu. Po ztuhnutí způsobila neúplnou obstrukci bronchu. Při bronchoskopii se podařilo část aspirovaného materiálu odstranit, zbylá část se však po arteficiálním rozdrčení na menší úlomky dostala dále až do bronchu pro střední lalok, v němž způsobila atelektázu.

DISKUSE A ZÁVĚR

Zdravotní rizika spojená s otiskovací technikou podstupujeme v klinické praxi téměř každodenně. Některá z nich jsou triviální, jiná však mohou mít pro pacienta vážné zdravotní následky. Řadě z nich lze předejít, nebo je alespoň můžeme mini-

malizovat tím, že při ošetření budeme postupovat lege artis. Existují však i rizika, která nastanou i přes veškerou naši snahu jim předejít, a proto s nimi musíme počítat. Základním prvkem v jejich prevenci a diagnostice stále zůstávají podrobné anamnestické údaje, výběr vhodné otiskovací hmoty a zvládnutí otiskovací techniky.

LITERATURA

1. **Bartáková, V., Houba, R., Zemen, J.** In: Rukověť zubního lékaře. Havlíček Brain Team, Praha, 2005, s. 158-162.
2. **Bartáková, V., Dufek, Z., Fingerland, A., Kovář, J.:** Vdechnutí části zinkoxid-eugenolové pasty „Repin“ při protetickém ošetřování, Čes. Stomat., 1977, č. 3, s. 220-224.
3. **Dimitrakopoulos, I., Papadak, M.:** Foreign body in the maxillary sinus, Quintessence Int., 39, 2008, 8, s. 698-670.
4. **Gangemi, S., Spagnolo, E. V., Carda, G., Minciullo, P. L.:** Fatal anaphylactic shock due to a dental impression materiál. The International Journal of Prosthodontics, 22, 2009, 1, s. 33-34.
5. **Krejsek, J., Kopecký, O.** In: Klinická imunologie. Nukleus, Hradec Králové, 2004, s. 649-677.
6. **Krňoulová, J., Hubálková, H.** In: Fixní zubní náhrady. Quintessenz, Praha, 2002, s.77-79.
7. **Larese Filon, F., Bosco, A., Fiorito, A., Negro, C., Barbina, P.:** Latex symptoms and sensitisation in health care workers. Int.Arch.Occup.Environ Health, 74, 2001, 3, s. 219-223.
8. **Machovcová, A.:** Kontaktní dermatitidy. Medicína pro praxi, 5, 2008, 9, s. 325-328.
9. **Netrus, E., Assennato, G., Ferrannini, A., Tursi, A.:** Type I allergy to natural rubber latex and type IV allergy to rubber chemicals in health care workers with glove-related skin symptoms. Clin. Exp. Allergy, 32, 2002, 3, s. 441-447.
10. **O'Leary, T. J., Standish, S. M., Bloomer, R. S.:** Severe periodontal destruction following impression procedures. J. Periodontol., 44, 1973, 1, s. 43-48.
11. **Slezák, R., Dřížhal, I.** In: Atlas chorob ústní sliznice. Quintessenz, Praha, 2004, s. 46, s. 68-71, s. 100, s. 146.
12. **Škach, M., Švejda, J., Liška, K.** In: Onemocnění ústní sliznice. Avicenum, Praha, 1975, s. 242-243.
13. **Voldřich, M., Mareš, J., Černý, K., Rus, R.** In: Stomatologická protetika. Státní zdravotnické nakladatelství, Praha, 1955, s. 212-225.

Práce vznikla v souvislosti s řešením výzkumného projektu IGA NS /9744 – 3 – 2008.

MUDr. Zdeněk Zdrahal
Stomatologická klinika LF UK a FN
Sokolská 581
500 05 Hradec Králové
e-mail: zdenek.zdrahal@centrum.cz