

Příspěvek k ošetření nespolupracujících dospělých pacientů

Havlík M.

Klinika zubního lékařství LF UP a FN, Olomouc

SOUHRN

Práce byla zaměřena na skupinu nespolupracujících dospělých pacientů, kteří byli ošetřeni na naší klinice v roce 2009. Cílem bylo stanovit stav chrupu u těchto pacientů, kteří byli vyšetřeni a následně ošetřeni v celkové anestezii, a potom je porovnat s hendikepovanými pacienty, kteří snesou ambulantní ošetření v místní anestezii. Ke zjištění stavu chrupu byl použit index KPE. Průměrná hodnota KPE u pacientů ošetřovaných v celkové anestezii byla 11,95, zatímco u ambulantně ošetřitelných pacientů 9,5. Práce ukázala, že stav orálního zdraví je u hendikepovaných pacientů neuspokojivý, výrazně horší než u běžné populace. K jeho zlepšení je nutná motivace rodičů a opatrovníků ke zvýšené péči o orální hygienu. Nutné je poskytnout jim instrukce a praktický výcvik v technikách péče o chrup.

Klíčová slova: nespolupracující pacient - KPE - celková anestezie

SUMMARY

Havlík M.: A Contribution to the Treatment of Non-cooperative Adult Patients

The study has analysed situation in non-cooperative patients admitted for dental treatment in 2009. The aim of the study was to evaluate the prevalence of dental caries in adult patients treated under general anaesthesia, and to compare with patients treated under local anaesthesia. To evaluate dental health the DMFT index was used. DMFT of the group of patients treated under general anaesthesia was 11.95, and DMFT of the group of patients treated under local anaesthesia was 9.5. The study has demonstrated poor oral health status in non-cooperative patients. Parents and persons taking care of handicapped patients should be trained in dental prophylactic methods.

Key words: non-cooperative patient - DMFT - general anaesthesia

Prakt. zub. Léč., roč. 58, 2010, č. 4, s. 53–56.

ÚVOD

V našich ordinacích se často setkáváme s nejrůzněji postiženými pacienty. Péče o ně bývá velice komplikovaná a někdy v běžných podmínkách i nemožná. Vyžaduje erudovaný a sehraný tým zdravotníků. Příčin špatné spolupráce pacienta při ošetření je celá řada, nejčastější je přirozený strach z bolesti, který je ovšem u postižených pacientů neúměrně vystupňován. Problémem může být již základní komunikace s pacientem, dále samozřejmě i jeho spolupráce při samotném ošetření, které je časově i psychicky velmi náročné. Proto bývají tito pacienti praktickými zubními lékaři často odesláni na specializované pracoviště. Ve svém sdělení bych se chtěl podělit o naše zkušenosti s ošetřováním dospělých pacientů se zdravotním hendikepem.

Podle mezinárodní klasifikace můžeme postižení rozdělit podle jeho charakteru na:

1. Postižení motorických funkcí.

2. Vady smyslu a řeči.
3. Duševní choroby.
4. Chronická onemocnění, geneticky podmíněná, nespádající do předchozích kategorií (příkladem je Morbus Down).
5. Kombinované vady.

Na naší klinice se nejčastěji setkáváme s mentální retardací, vrozenou či získanou, dále s pacienty po mozkové obrně, pacienty se syndromem Morbus Down a s neslyšícími [1]. Naší spádovou oblastí je celá střední Morava. V roce 2009 jsme ambulantně ošetřili 76 těchto pacientů (mnohé z nich vícenásobně), v celkové anestezii 19. Z celkového počtu 95 pacientů trpělo 56 mentální retardací různého stupně, 17 mělo vady sluchu či řeči, 12 prodělalo mozkovou obrnu, 7 bylo postiženo syndromem Morbus Down, 3 měli těžší, kombinované vady (např. pacient po autonehodě, s poškozeným frontálním mozkovým lalokem, nepohyblivý, nekomunikující).

MOŽNOSTI OŠETŘENÍ

U těchto pacientů bývá svízelné již samotné klinické vyšetření. Mnozí odmítají již jen otevřít ústa. Hygiena v ústní dutině je základním problémem, který samozřejmě zásadně ovlivňuje stav tvrdých i měkkých zubních tkání, ale rovněž znesnadňuje naši aspekci. Rovněž RTG vyšetření je velmi komplikované, pacienti sami nevydrží několik vteřin bez pohnutí, někdy pomůže přítomnost rodičů nebo zdravotníků přímo v rentgenové místnosti při expozici. Zkouška vitality, případně pokleповé citlivosti, bývá leckdy taktéž málo průkazná, jelikož se velmi často setkáme s přehnaně panickou reakcí, anebo naopak s disimulací. Máme několik pacientů, u nichž je jakýkoli pokus o vyšetření neúspěšný, a je proto nezbytné provést jej v analgesodaci [5]. Několikrát se nám již paradoxně stalo, že jejich chrup byl naprosto intaktní. Zcela nezastupitelnou roli zde hraje podpora a motivace ústní hygieny. Zde jsme prakticky zcela odkázáni na spolupráci rodičů a pečovatелů, jejichž péče má zásadní dopad na orální zdraví těchto dětí i v dospělém věku.

Ambulantní ošetření takových pacientů, samozřejmě v závislosti na stupni postižení, ve většině případů ale možné je. Zcela nezbytné je v první fázi získat si jejich důvěru. K tomu nám dopomůže klidné a trpělivé vystupování; osvědčila se nám i přítomnost rodičů v ordinaci. Empatie projevená jim i jejich dítěti, navodí pozitivní atmosféru, umožňující zahájit zubní ošetření. Dobrý vliv má i stále prostředí a známé tváře, se kterými se setkávají. Proto máme na našem oddělení pro tyto pacienty vyčleněnou ordinaci, ošetřuje je stejný lékař a většinou i sestra, které dobře znají a leckdy je oslovují i křestními jmény. U nově přichozích pacientů doporučujeme častější preventivní prohlídky, aby si zvykli na stomatologické prostředí. Samotné ošetření zahajujeme méně náročnými zákroky za použití slizniční (Xylocain spray na vatě, přiložené na místo vpichu) a místní anestezie. Ideální jsou drobné krčkové defekty. Používáme mikromotor s červeným pruhem tak, aby preparace byla bezpečná, ale přitom dostatečně rychlá. Limituje nás totiž hlavně trpělivost pacienta, kterou nám projeví. Vzhledem k problematické ústní hygieně používáme jako výplňový materiál nejčastěji světlem tuhnoucí skloionomerní cement (Kavitan LC). Po zvládnutí těchto menších lézí přistoupíme k ošetření rozsáhlejších kavit II. třídy; výplňovým materiálem je v tomto případě amalgam. Mnozí poté akceptují i časově a technicky náročné ošetření kompozitními materiály ve frontálním úseku chrupu. Kvalita takto zhotovených výplní bývá kompromisem mezi naší snahou a reálnými možnostmi, které v dané situ-

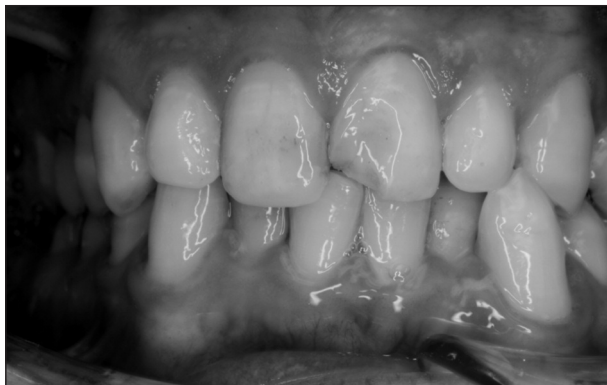aci máme. Podle našich zkušeností potom pacienti zvládají i endodontickou terapii jednokořenových zubů nebo jednoduché extrakce [2].

V mnoha případech ovšem takto úspěšni nejsme a nezbývá nám, než přistoupit k ošetření v celkové anestezii. Základním předpokladem pro něj je kvalitní předoperační vyšetření, informovaný souhlas rodičů nebo zákonných zástupců a podrobné seznámení s průběhem zákroku. Výkon provádíme ambulantně a pouze při dalších, závažnějších zdravotních komplikacích při hospitalizaci. Pacient s doprovodem se na lačno dostaví do FN Olomouc, kde je po kontrole anesteziologem uveden do narkózy. Toto ošetření má svá specifika. Je nezbytné postupovat spíše radikálně, abychom při případných komplikacích předešli nutnosti zákrok opakovat. Limitováni jsme do určité míry i časovým hlediskem. V těchto případech tedy většinou neprovádíme endodontické ošetření, výjimečně preparaci na jednoduché protetické práce. Zuby s kazy blízkými dřeni, a tedy rizikem infekce pulpy, extrahujeme. Při preparaci bereme na zřetel omezené možnosti chlazení, podmíněné rizikem aspirace. Používáme tedy raději mikromotor s modrým pruhem při nižších otáčkách, což znamená těžkosti zejména při odstraňování nevyhovujících amalgamových výplní. Výplňové materiály volíme opět s ohledem na hygienické poměry v ústní dutině; v distálním úseku preferujeme amalgam, ve frontálním skloionomerní cement, zřídka kompozitní pryskyřici. Správné vyartikulování výplně je otázkou našeho odhadu a zkušenosti. U zubů s nízkým biologickým faktorem jsou jednoznačnou volbou extrakce [4]. Jejich provedení není jednoduché a vyžaduje určitou zručnost. Výkon nám komplikuje silnější krvácení, způsobené absencí místní anestezie s vazokonstrikční přísadou. Z toho důvodu extrakční rány opatříme suturou vstřebatelným materiálem, abychom se vyhnuli pooperačnímu krvácení s možností aspirace. Během zákroku se snažíme z povrchu zubů odstranit zubní kámen a plak, což bývá práce opravdu sisyfovská, neboť již po několika týdnech jej tam nalézáme opět. Během celého výkonu je nutné mít v krku pacienta zavedenou tamponádu, nejlépe dlouhé sušení zvlhčené fyziologickým roztokem. Předcházíme tím polknutí a hlavně aspiraci částí výplní, preparační drti, zubního kamene a podobně. Před ukončením zákroku musíme provést pečlivou toaletu ústní dutiny tak, abychom tam žádné tyto částičky nezanechali. Po extubaci zůstává pacient pod odborným dohledem 2 hodiny na lůžku, kde jsou mu monitorovány životní funkce. Pokud nenastanou komplikace, je poté propuštěn do domácí péče.

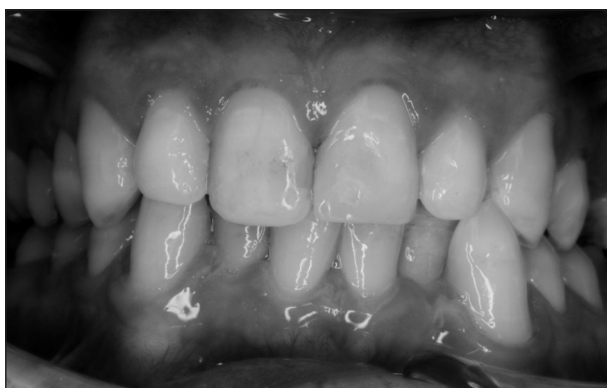DISKUSE

Porovnáme-li pacienty ošetřované ambulantně s pacienty ošetřovanými v celkové anestezii, dospějeme k zajímavým výsledkům. Index KPE u ošetřitelných pacientů je na našem oddělení v průměru 9,5, zatímco u pacientů vyžadujících narkózu 11,95. Koresponduje to samozřejmě se stupněm postižení, a tím související kvalitou ústní hygieny. Důležitou roli ale také hraje vyšší možnost observace, a tím pádem včasné sanace u lépe spolupracujících pacientů. U pacienta, který se jednou za dva roky dostaví k prohlídce v narkóze, většinou nemůžeme očekávat bezproblémový stav chrupu. Také kvalita, a s tou související životnost výplní, zhotovených v místní anestezii, je signifikantně vyšší oproti výplním, zhotoveným v celkové anestezii. Z těchto důvodů se snažíme naše pacienty postupně přesvědčit k ambulantní péči. Tato snaha není jednoduchá. Zákroky jsou pro nás fyzicky, psychicky i časově náročné. Nicméně, s velkou dávkou trpělivosti a pozitivním přístupem k pacientům a jejich blízkým, můžeme být ve většině případů úspěšní. Odměnou nám je důvěra, kterou nám často nepokrytě projevují.

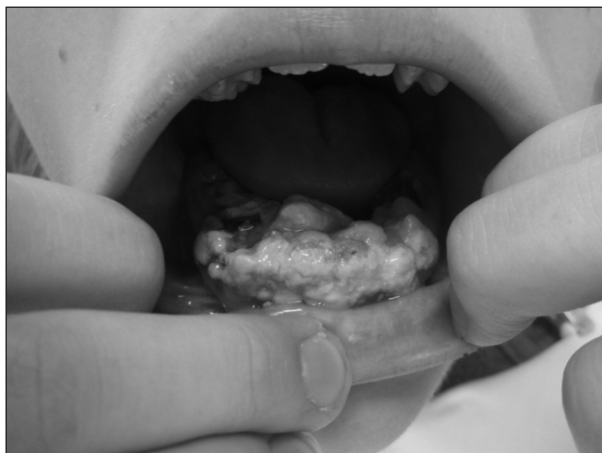Příkladem pacienta, kterého se nám podařilo převést z ošetření v celkové anestezii k ambulantním výkonům, je 24letý muž s mentální retar-



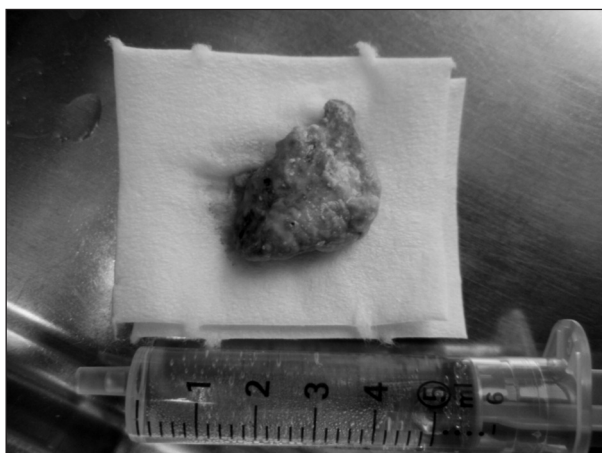
Obr. 1. Nekomplikovaná fraktura zubu 21 u pacienta s mentální retardací středního stupně.



Obr. 2. Stav po ošetření zubu 21 v místní anestezii.



Obr. 3. Mentálně retardovaná pacientka s malhygienu.



Obr. 4. Část zubního kamene odstraněná v celkové anestezii.

dací středního stupně bez dalších zdravotních komplikací. V dětském věku bylo ošetření možné pouze v narkóze. Jeho případ je zdokumentován na obrázcích 1 a 2. Chrup byl sanován, hygiena v podstatě vyhovující, dostavil se s nekomplikovanou frakturou korunky zubu 21. Po psychologické přípravě byl ošetřen v místní anestezii.

Naopak pacientku zobrazenou na obrázcích 3 a 4 se nám k ambulantnímu ošetření přemluvit nepodařilo. Trpí rovněž mentální retardací středního stupně. Má velmi výraznou malhygienu. V celkové anestezii jsme provedli odstranění zubního kamene, sanaci a extrakce několika radixů v distálním úseku. Bohužel, při kontrole již po několika týdnech opět nalzáme masivní nánosy zubního kamene.

ZÁVĚR

Závěrem musíme, i na základě těchto konkrétních případů, zdůraznit nutnost individuálního přístupu ke každému pacientovi. Základem orálního zdraví je domácí ústní hygiena [5]. U hendi-

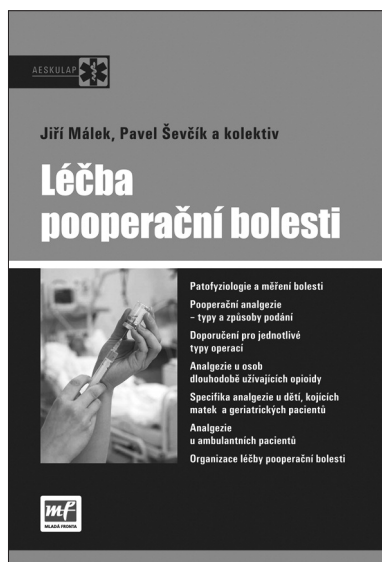kepovaných pacientů proto klademe zvláštní důraz na její podporu a motivaci, samozřejmě s pomocí rodiny nebo pečovatelů. Naše výsledky nicméně ukazují, že stav orálního zdraví je u těchto pacientů nevyhovující, takže i v budoucnosti se budeme potýkat s řadou těžkostí při jejich ošetřování.

LITERATURA

1. **Dufková, M., Nováková, K.:** Stav orální hygieny a organizace preventivního programu u dětí s vadami sluchu. *Prakt. zub. Lék.*, 2003, roč. 51, č. 2, s. 60-71.
2. **Dufková, M.:** Stav orálního zdraví u jedinců v denním stacionáři. *Prakt. zub. Lék.*, 2000, roč. 48, č. 4, s. 110-116.

3. **Nováková, K.:** Stomatologická péče o hendikepované pacienty. Vydala UP Olomouc, 2008.
4. **Pantuček, L., Kukletová, M., Halačková, Z., Izakovičová Hollá, L., Kuklová, J., Svobodová, M.:** Stav chrupu u nespolupracujících dětí ošetřených na Stomatologické klinice v Brně v roce 2004. *Prakt. zub. Lék.*, 2007, roč. 55, č. 1, s. 3-9.
5. **Šalandová, M., Pilinová, A., Krejsa, O., Mrklas, L.:** Longitudinální intervenční studie orálního zdraví u mentálně postižených. *Čes. Stomat.*, 1997, roč. 97, č. 3, s. 135-141.

MUDr. Miroslav Havlík
Klinika zubního lékařství LF UP a FN
Palackého 12
772 00 Olomouc
e-mail: mirahav@seznam.cz



LÉČBA POOPERAČNÍ BOLESTI

Ucelená česká publikace o léčbě akutní bolesti našim odborníkům dosud chyběla. Kniha „Léčba pooperační bolesti“ od Jiřího Mála a Pavla Ševčíka (eds.) tento stav mění.

Kniha vychází v nakladatelství Mladá fronta v edici Aeskulap a detailně rozpracovává doporučené postupy v léčbě akutní pooperační bolesti, které vydala Česká společnost anesteziologie, resuscitace a intenzivní medicíny.

Detaily a aktuálnost

Na úvodní část věnovanou současnému stavu terapie akutní bolesti v České republice navazují kapitoly o patofyziologii, možnostech měření a incidenci pooperační bolesti. Spoluautoři dále rozpracovávají problematiku jednotlivých terapeutických přístupů. Léčebné možnosti jsou rozděleny podle zvolené metody na farmakologické, nefarmakologické a lokoregionální. Konkrétní doporučení jsou členěna podle intenzity bolesti na výkony s malou, střední a velkou pooperační bolestí. V rámci ucele-

ného zpracování nechybí farmakologické profily nejčastěji používaných analgetik, tabulka ekvianalgetických dávek opioidů či aktuální Oxfordská liga analgetik. Závěrečná část se zabývá pooperační analgezií u dětí, seniorů či pacientů s chronickou analgetickou medikací. Poslední kapitola o organizaci léčby akutní bolesti obsahuje rovněž základní doporučení pro vznik Acute Pain Service.

Kvalitní obrázky dovolují čtenáři vytvořit si přesný obraz o technickém postupu, měřicí metodě či anatomických poměrech v popisované oblasti.

ISBN 978-80-204-1981-1, formát B 5, 156?232 mm, 148 stran, vazba pevná, doporučená cena 320 Kč

Objednávky zasílejte e-mailem nebo poštou: Nakladatelské a tiskové středisko ČLS JEP, Sokolská 31, 120 26 Praha 2, fax: 224 266 226, e-mail: nts@cls.cz. Na objednávce laskavě uveďte i jméno časopisu, v němž jste se o knize dozvěděli