

Ortodontická léčba pacienta s obličejovým rozštěpem

(2. část - Kazuistika)

Urbanová W., Koťová M.

Oddělení ortodoncie a rozštěpových vad, Stomatologická klinika
3. LF UK a FNKV, Praha

SOUHRN

V kazuistickém sdělení je dokumentován postup ortodontické terapie u dvanáctiletého pacienta s celkovým oboustranným rozštěpem horní čelisti ve fázi přípravy na chirurgickou rekonstrukci alveolárního výběžku v místě defektu. Před plánovaným chirurgickým výkonem bylo nutné zvětšit šířku horního zubního oblouku a upravit vzájemné postavení jednotlivých segmentů horní čelisti. K transverzální expanzi bylo využito palatinálního fixního ortodontického aparátu se šroubem typu hyrax. Ortodontickou léčbou byl upraven tvar horního zubního oblouku, zlepšil se vztah maxilárních segmentů a dle požadavků chirurga byly rozšířeny rozštěpové štěrby pro doplnění alveolárního výběžku spongiózní kostí. Dosažený stav byl stabilizován speciálním retenčním fixním ortodontickým aparátem jak během operace, tak i v období pooperačního hojení. Ortodontická intervence usnadnila chirurgický výkon a zajistila stabilitu nově vytvořené morfologie horního zubního oblouku. Peroperační a postoperační efektivita použitého retenčního fixního aparátu byla ověřena měřeními na sérii modelů horní čelisti pacienta před, během a po chirurgické rekonstrukci alveolárního výběžku.

Klíčová slova: rozštěp - vějířový hyrax - fixní retenční aparát

SUMMARY

Urbanová W., Koťová M.: Orthodontic Therapy in Patient with Facial Complete Palate Cleft (Part 2)

In the case report the of orthodontic therapy is documented in a 12-year boy with bilateral complete cleft of upper jaw in the phase of preparing to surgical reconstruction of alveolar process. Prior to the planned surgical intervention it became necessary to increase the width of upper dental arch and to adjust mutual position of individual segments of upper jaw. In order to achieve transversal expansion the authors used palatal fixed orthodontic appliance with a hyrax type screw. The orthodontic therapy adjusted the shape of upper dental arch, improved the relation of maxillary segments and the cleft was widened according to the surgeon's requirements for supplementing the alveolar process with spongy bone. The condition reached was stabilized by a special fixed orthodontic appliance during the surgery and also in the period of postoperative healing. The orthodontic intervention facilitated the surgical intervention and secured stability of the newly formed morphology of upper dental arch. The peroperative and postoperative efficiency of the used retention fixed appliance was verified by measurement on a series of models of upper jaw of the patient before, during and after the surgical reconstruction of alveolar process.

Key words: cleft palate - fan hyrax - fixed retention appliance

Čes. Stomat., roč. 110, 2010, č. 2, s. 30–34.

ÚVOD

Pacient s oboustranným celkovým rozštěpem horní čelisti se narodil, kromě rozštěpové vady, zcela zdrav. Podstoupil komplexní terapii obličejového rozštěpu podle protokolu FNKV Praha, z něhož pro přehlednost uvádíme jen

základní údaje o chirurgické a ortodontické části léčby.

Chirurgická terapie – přehled

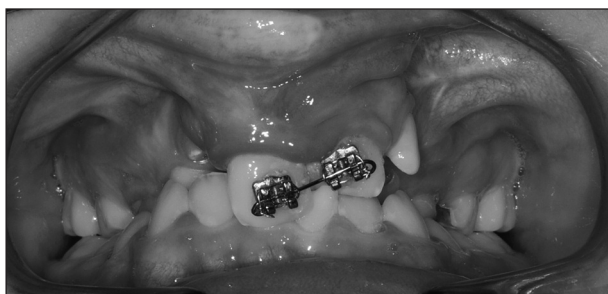Primární rekonstrukce rtu proběhla ve věku sedmi měsíců (sutura podle Veau), ve třech letech

byl uzavřen defekt patra (dvoulaloková operace s faryngofixací). Operační prodloužení nosní přepážky následovalo v osmi letech a deseti měsících. Chirurgická rekonstrukce alveolárního výběžku byla provedena v návaznosti na ortodontickou léčbu v jedenácti letech a sedmi měsících. Během tohoto výkonu bylo nutné extrahovat nadpočetný zub 22' a zuby 12 a 22. Další případné chirurgické výkony (např. úprava tvaru nosu, retní červecně) budou plánovány individuálně.

Ortodontická terapie – přehled

Před primární rekonstrukcí rtu nebyla u pacienta použita žádná forma prechirurgické ortodontické léčby. Během batolecího a předškolního věku pacient docházel na pravidelné půlroční kontroly na ortodontické oddělení rozštěpového centra. Byl kontrolován vývoj čelistí a zubních oblouků v dočasné a posléze ve smíšené dentici. Vzhledem k nedostatečnému růstu horní čelisti v transverzálním a sagitálním směru byla v šesti letech zahájena ortodontická léčba snímáním ortodontickým aparátem.

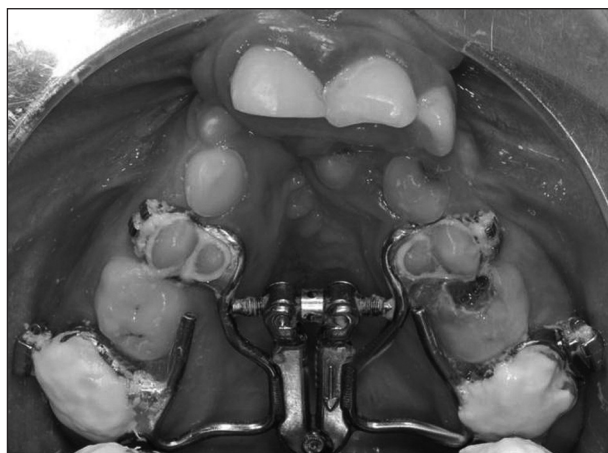
V průběhu první fáze výměny chrupu levý střední horní řezák prořezal do zákusu, úprava postavení horních středních řezáků následně proběhla parciálním fixním aparátem a dolní nákusnou deskou (obr. 1). Dále bylo nutné zlepšit transverzální dimenzi horního zubního oblouku.



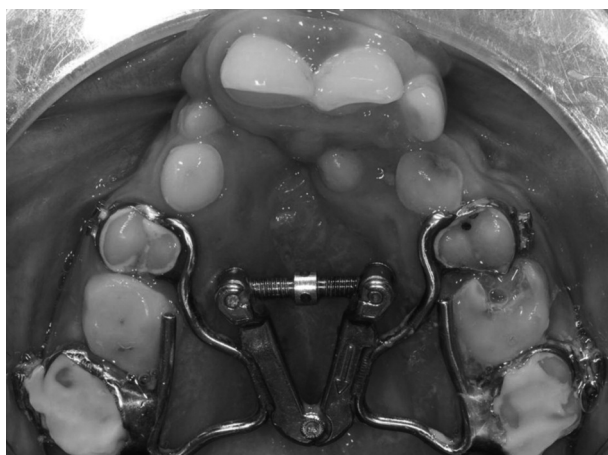
Obr. 1. Smíšený chrup pacienta s oboustranným celkovým rozštěpem, zub 21 prořezal do zákusu, na zubech 11 a 21 je nasazen parciální fixní aparát.

Během druhé fáze výměny chrupu se vytvořil oboustranně zkřížený skus v oblasti dočasných horních špičáků a prvních horních premolárů, zatímco první stálé horní i dolní moláry byly ve správném vzájemném postavení. Plán chirurgické rekonstrukce alveolárního výběžku spongiózní kostí vyžadoval rozšíření rozštěpových štěrbin, úpravu skusových poměrů a vzájemného postavení čelistních segmentů. Proto byl pacientovi ve věku jedenácti let a dvou měsíců nasazen na horní zubní oblouk palatinální fixní expanzní aparát, tzv. vějířový hyrax, kotvený na první premoláry a první stálé moláry (obr. 2). Aparát byl zhotoven zubním technikem na upraveném modelu horní

čelisti pacienta poté, co ortodontista vybral a adaptoval ortodontické kroužky. Nasazený expanzní aparát aktivovala matka pacienta po detailní instrukci 2x denně, ráno a večer. Transverzální expanze trvala 20 dnů (obr. 3).



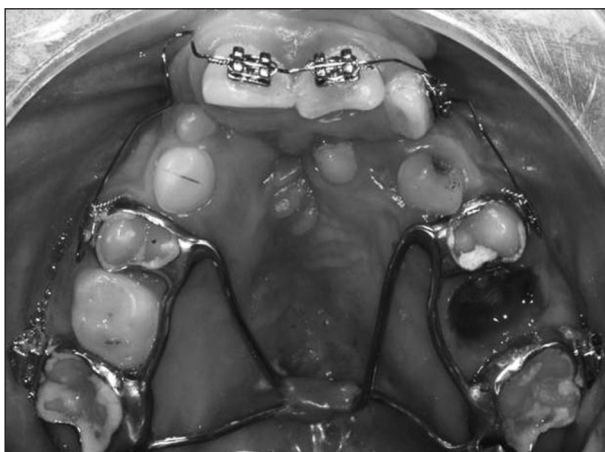Obr. 2. Horní zubní oblouk pacienta po nasazení expanzního aparátu s vějířovým hyrax šroubem, na prvních horních molárech jsou nákusy přechodně zvyšující skus.



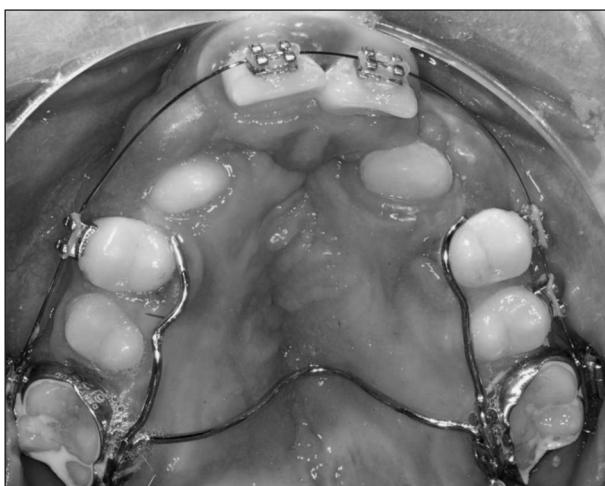Obr. 3. Horní zubní oblouk pacienta po transverzální expanzi. K maximálnímu rozšíření došlo v oblasti premolárů.

Dále bylo ovšem nutné vyřešit problém retence dosaženého transverzálního rozměru horní čelisti jiným aparátem. Původní expanzní aparát nebylo možné dlouhodobě ponechat v ústech, protože jeho patrová část po expanzi ležela v úrovni okluzních ploch zubů horní čelisti, což pacienta velmi obtěžovalo při jídle a artikulaci. Dále bylo třeba uvolnit chirurgovi operační pole v anteriorní části patra. Proto byl ve spolupráci s techniky ortodontické laboratoře FNKV zhotoven speciální retenční aparát. Skládá se ze čtyř kroužků fixovaných skloionomerním cementem na první premoláry a moláry, na které je přiletovaná individuálně tvarovaná palatinální část z drátu Remanium

o síle 1,2 mm (obr. 4). Aparát je zhotoven tak, aby udržel transversální dimenzi mezi premoláry a moláry, nepřekážel chirurgovi při rekonstrukci alveolárního výběžku a pacienta co nejméně obtěžoval. Je nezbytné retenční aparát nasadit bezprostředně po sejmutí fixního expanzního aparátu s vějířovým hyraxem. V jednom dni proto snímáme expanzní aparát, zhotovujeme otisk s ortodontickými kroužky a nasazujeme specializovaný retenční aparát, který u našeho pacienta zůstal v ústech 9 měsíců (3 měsíce před a 6 měsíců po rekonstrukci alveolárního výběžku). V další fázi léčby byl retenční aparát vyměněn za standardní transpalatinální oblouk s rameny prodlouženými na první premoláry. Pro další úpravu postavení



Obr. 4. Horní zubní oblouk s nasazeným retenčním aparátem pro stabilizaci dosaženého transversálního rozměru. Konstrukce aparátu umožňuje provést chirurgickou rekonstrukci alveolárního výběžku bez nutnosti aparát sejmut. Parciální fixní aparát na řezácích dále upravuje jejich postavení.



Obr. 5. Horní zubní oblouk pacienta pět měsíců po chirurgické rekonstrukci alveolárního výběžku v době prořezávání horních stálých špičáků. Retenční aparát byl sejmut a nahrazen fixním ortodontickým aparátem a transpalatinálním obloukem.


jednotlivých zubů byl na prořezané zuby stálé dentice nasazen fixní ortodontický aparát (obr. 5). Další léčba zahrnuje zařazení horních stálých špičáků a harmonizaci tvaru a vztahu horního a dolního zubního oblouku a dlouhodobou retenci.

METODIKA

Velikost transversální expanze a následnou stabilizaci šířky horní čelisti retenčním aparátem jsme sledovali na sérii sádrových modelů zhotovených během léčby:

- čas T1 - věk 11 let 2 měsíce; nasazen vějířový hyrax
- čas T2 - věk 11 let 4 měsíce; sejmut hyrax a nasazen fixní retenční aparát
- čas T3 - věk 11 let 7 měsíců; před chirurgickou rekonstrukcí alveolárního výběžku
- čas T4 - věk 11 let 9 měsíců; 2 měsíce po spongioplastice
- čas T5 - věk 12 let 1 měsíc; sejmut fixní retenční aparát, nasazen fixní ortodontický aparát
- čas T6 - věk 12 let 3 měsíce; kontrolní měření během ortodontické léčby.

Měření bylo provedeno digitálním caliperem na úrovni zubů 4+4 a 6+6 s přesností 0,1 mm v definovaných bodech (obr. 6).



Obr. 6. Měření šířky horního zubního oblouku v místě prvních premolárů a prvních molárů digitálním caliperem.

Referenční body [3]:

- na prvních horních premolárech – střed mezi-distální fisury
- na prvních horních stálých molárech – meziální křížení H-fisury.

VÝSLEDKY

V průběhu léčby fixním expanzním aparátem s vějířovým hyraxem došlo k expanzi na úrovni horních prvních premolárů o 8,7 mm a na úrovni horních prvních stálých molárů o 2,4 mm (T1–T2). Před chirurgickým výkonem a v době 2 a 6 měsíců po něm se dosažená transverzální šířka horní čelisti v obou rozměrech změnila minimálně (T3, T4, T5). Za 2 měsíce po sejmutí retenčního přístroje a nasazení fixního ortodontického aparátu s transpalatinálním obloukem (8 měsíců po chirurgickém výkonu) se šířka mezi premoláry dále zvětšila o 3,2 mm, zatímco transverzální vzdálenost mezi prvními stálými moláry zůstala stejná (T5, T6). Výsledky měření jsou přehledně zpracovány v tabulce 1.

Tab. 1. Výsledky měření šířky horního zubního oblouku v místě prvních horních premolárů a prvních horních molárů v čase T1 – T6.

Čas / Šířka	T1	T2	T3	T4	T5	T6
4+4 (v mm)	24,2	33,1	33,0	32,9	32,9	36,1
6+6 (v mm)	43,5	45,6	45,3	45,4	45,3	45,3

DISKUSE

Rozštěp horní čelisti je spojen s hypoplazií všech tvrdých a měkkých tkání postižené centrofaciální oblasti. Rozlišujeme vrozené morfologické odchylky a odchylky, které vznikají důsledkem adaptačních mechanismů.

Mezi vrozené morfologické odchylky splanchnokrania s rozštěpem horní čelisti patří menší výška horní čelisti, její retropozice a kratší větev i tělo dolní čelisti [4, 9, 10]. Maxilární segmenty mohou být transverzálně i sagitálně rozestoupené, případně mediálně kolabované, což nepříznivě ovlivňuje transverzální šířku horní čelisti i nosní dutiny. U pacientů s rozštěpovým postižením je, kromě anatomických odchylek, prokazován i anomální postnatální růst a vývoj skeletu obličeje [5]. Zatímco u zdravých jedinců růst horní čelisti probíhá ve směru anteroinferiorním, u rozštěpových pacientů probíhá převážně ve směru inferiorním. Anteriorní růst je výrazně menší, někteří autoři prokazují u dospělých jedinců s rozštěpem dokonce až o třetinu menší horní čelisti [9]. U většiny pacientů s celkovým rozštěpem se postupně vyvíjí typický obraz pseudoprognie s obráceným skusem řezáků a transverzálním kolapsem horní čelisti se zkříženým skusem v laterálních úsecích chrupu.

Výrazné zkrácení délky maxily, zúžení dentoalveolárního oblouku a orální sklon zubů, které nalézáme u pacientů s chirurgickou rekonstrukcí rtu a patra v raném věku, jsou dávány do přímé souvislosti s existencí velkého množství jizevnatě

tkáně v oblasti horního rtu a patra [10]. Jizva na rtu tlačí na rozštěpovou maxilu prakticky ihned po zhojení primární rekonstrukce rtu. Navíc vazivová jizva při hojení kontrahuje a při dalším růstu obličeje tak zejména u oboustranných defektů limituje růst jeho střední třetiny [2, 8]. Kontinuálním tlakem působí na frontální úsek horní čelisti nejen jizva, ale i retní svalový prstenec, který je zmenšený operačním výkonem. Kromě deformace horní čelisti je tahem a tlakem jizvy ovlivněn i tvar rtů a nosu [1, 8]. Aby se nepříznivé adaptační mechanismy uplatnily co nejméně, nemůže být ortodontická intervence u těžkých rozštěpových defektů krátkým, jednorázovým zásahem.

Ortodontická léčba proto začíná v mnoha případech už v dočasné dentici a pokračuje i ve smíšeném a stálém chrupu. Základním úkolem ortodontisty je dosáhnout zlepšení sagitálního a transverzálního vztahu zubních oblouků podporou omezeného růstového potenciálu horní čelisti. Jizevnatá tkáň v místě patrového švu je, kromě limitace růstu čelisti, příčinou větší tendence k recidivě [7]. Transverzální expanze horní čelisti a úprava postavení jednotlivých čelistních segmentů ortodontickým aparátem, ať už fixním či snímacím, je sice možná, ale zároveň musíme počítat s nutností zajistit dlouhodobou stabilizaci dosaženého stavu. Z výsledků našeho sledování vyplývá, že při použití vějířového hyrax šroubu došlo k rozšíření horního zubního oblouku především v oblasti premolárů. Vzhledem k umístění centra otáčení vějířového hyraxového šroubu na spojnici meziálních ploch prvních stálých molárů dochází při jeho aktivaci k maximální expanzi v místě špičáků a prvních premolárů, první stálé moláry rotují distálně. Rozdíl v mezimolárové šířce měřený před a po expanzi je tudíž především důsledkem rotačního pohybu korunky moláru.

Z výsledku měření vyplývá, že demonstrováný retenční aparát dostatečně stabilizuje dosažený transverzální rozměr při chirurgickém doplnění kosti do rozštěpu alveolárního výběžku a během hojení až do organizace spongiózní kosti do podoby rentgenkontrastního kompaktního můstku stabilizujícího postavení segmentů čelisti [6]. Stav pacienta je třeba dále detailně monitorovat, je plánovaná dlouhodobá, ne-li doživotní retence snímacím ortodontickým aparátem.

ZÁVĚR

Pro uspokojivou rehabilitaci pacienta s oboustranným celkovým rozštěpem je nutná série rekonstrukčních operací a dlouhodobá ortodontická léčba. Před rekonstrukcí alveolárního výběžku se nám osvědčila terapie fixním expanzním aparátem s vějířovým hyraxem k nastolení požadovaného tvaru horního zubního oblouku a zlepšení

okluzních vztahů, což rovněž zlepšilo podmínky pro chirurgickou rekonstrukci alveolárního výběžku. Dosažený stav byl úspěšně stabilizován speciálním typem retenčního aparátu typu před, během i po chirurgické rekonstrukci alveolárního výběžku. Účinnost vyvinutého retenčního aparátu je na našem oddělení dále ověřována.

LITERATURA

1. **Brattström, V., Molsted, K., Prah Andersen, B., Semb, G., Shaw, W. C.:** The Eurocleft study: Intercenter study of treatment outcome in patients with complete cleft lip and palate. Part 2: Craniofacial form and nasolabial appearance. *Cleft Palate Craniofacial J.*, roč. 42, 2005, č. 1, s. 69-77.
2. **Daniels, J. T., Schultz, G. S., Blalock, T. D., Garrett, Q., Grotendorst, G. R., Dean, N. M., Khaw, P. T.:** Mediation of transforming growth factor- β 1-stimulated matrix contraction by fibroblasts. *Amer. J. Pathol.*, roč. 163, 2003, č. 5, s. 2043-2052.
3. **Harzer, W.:** Lehrbuch der Kieferorthopädie. München, Wien, Carl Hanser Verlag, 1999. ISBN 3-446-18548-8.
4. **Hermann, N. V., Jensen, B. L., Dahl, E., Bolund, S., Kreiborg, S.:** A comparison of the craniofacial morphology in 2-month-old unoperated infants with unilateral complete cleft lip and palate, and unilateral incomplete cleft lip. *J. Craniofacial Genet. Dev. Biolog.*, roč. 19, 1999, č. 2, s. 80-93.
5. **Hermann, N. V., Jensen, B. L., Dahl, E., Bolund, S., Darvann, T. A., Kreiborg, S.:** Craniofacial growth in subjects with unilateral complete cleft lip and palate, and unilateral incomplete cleft lip, from 2 to 22 months of age. *J. Craniofacial Genet. Dev. Biolog.*, roč. 19, 1999, č. 3, s. 135-147.
6. **Kim, K., Kim, S., Baek, S.:** Change in grafted secondary alveolar bone in patients with UCLP and UCLA. *Angle Orthodont.*, roč. 78, 2008, č. 4, s. 631-639.
7. **Marcusson, A., Paulin, G.:** Changes in occlusion and maxillary dental arch dimensions in adults with treated unilateral complete cleft lip and palate: a follow-up study. *Eur. J. Orthod.*, roč. 26, 2004, č. 4, s. 385-390.
8. **Posen, A. L.:** Some principles involved in orthodontic treatment of operated unilateral and bilateral complete cleft palate. *Angle Orthodont.*, roč. 27, 1957, č. 2, s. 109-137.
9. **Šmahel, Z., Müllerová, Ž.:** Růst a vývoj obličeje u rozštěpů rtu a/nebo patra: I. Kraniofaciální odchylky, jejich příčiny a důsledky. *Čes. Stomat.*, roč. 100, 2000, č. 1, s. 9-16.
10. **Vora, J. M., Joshi, M. R.:** Mandibular growth in surgically repaired cleft lip and cleft palate. *Angle Orthodont.*, roč. 47, 1977, č. 4, s. 304-312.

MUDr. Wanda Urbanová
Oddělení ortodoncie a rozštěpových vad
Stomatologická klinika 3. LF UK FNKV
Šrobárova 50
134 00 Praha 10
e-mail: wanda.urban@centrum.cz

OMLUVA

V prvním čísle letošního ročníku časopisu Česká stomatologie a Praktické zubní lékařství byla uveřejněna vzpomínka dvou autorů na MUDr. L. Weinera, CSc. Druhým autorem byl doc. MUDr. Jiří Bittner, CSc., jehož jméno, pedagogická a vědecká hodnota nebyly správně uvedeny. Za toto nedopatření se autorovi omlouváme.

Redakce