

Individuálna titanokeramická nadstavba

Strecha J.¹, Jurkovič R.², Siebert T.³, Prachár P.⁴, Bartáková S.⁴, Fojtíková E.¹

¹Eurodent medima, s.r.o., Marín

²Deimperio, s.r.o., Bratislava

³Dentálne centrum, s.r.o., Trnava

⁴Stomatologická klinika LF MU a FN u sv. Anny, Brno

SÚHRN

Dôležitou kapitolou v implantologickej praxi je protetická rekonštrukcia na implantát. Stabilitu a funkciu protetickej náhrady zabezpečuje spoľahlivý antirotačný systém nadstavbovej časti implantátu, ktorý protetickú prácu fixuje a prenáša žuvacie tlaky cez implantáty na okolitú kosť. Vyhovujúcu funkciu a estetiku protetickej práce určuje tvar nadstavbovej časti implantátu.

Vývojom tvaru nadstavbovej časti systému Martikan sme postupne dospeli k názoru, že ideálny tvar gingiválnej časti nadstavby hlavne vo viditeľnej časti chrupu je možné dosiahnuť len jej individuálnym zhotovením. V spolupráci s výrobcom a zubnou technikou sme postupne vyvinuli technológiu výroby individuálne vyrábanej titanokeramickej nadstavby. Aj napriek zložitejšej a časovo náročnejšej technológii je možné týmto spôsobom dosiahnuť nepomerne lepšie výsledky v estetike aj funkcii protetickej práce.

Kľúčové slová: dentálny implantát - individuálna nadstavba - keramická nadstavba

SUMMARY

**Strecha J., Jurkovič R., Siebert T., Prachár P., Bartáková S., Fojtíková E.:
Individual Titan-ceramic Extension**

Prosthetic reconstruction on the implant represents an important chapter in the practice of implantology. The stability of function of the prosthetic substitution provides a reliable anti-rotation system of the extension part of the implant, which fixes the prosthetic work and transfers the mastication pressures through the implant to the surrounding bone. The shape of the extension part determines satisfying function and esthetics of the prosthetic work.

In the process of developing the shape of the Martikan system were gradually came to the conclusion that the ideal shape of the gingival part of the extension, especially in the visible part of the set of teeth can be reached only when it is made individually. In collaboration with the producer and dental technique the authors gradually developed technology of individually made titan-ceramic extension. In spite of the complex and time-consuming technology it has become possible to reach markedly better results in the esthetics and function of the prosthetic work.

Key words: dental implant - individual extension - ceramic extension

Čes. Stomat., roč. 109, č. 5, s. 92–97.

ÚVOD

Tvar nadstavbovej časti implantátu a jej fixácia je dôležitým článkom k výrobe funkčnej a estetickej náhrady. Hlavne vo frontálnom úseku je táto požiadavka na nadstavbu implantátu veľmi dôležitá. Každý výrobca implantátov rieši túto ťažkú úlohu vlastným antirotačným systémom a postupným vývojom tvarov nadstavbovej časti. Stabilita nadstavby na implantáte závisí od čo najväčšej styčnej plochy nadstavby s implantátom. Toto je zabezpečené systémom kónusov, šesťhranov – osmihranov zapustených v tele implantátu a fixovaných samostatnou skrutkou. Asi najlepši

systém je v kuželovitom zapustení nadstavby v tele implantátu, čím sa vytvára pomerne veľká trecia plocha, a tým aj dostatočná stabilita a fixácia nadstavby v tele implantátu. Ďalšou, pomerne zložitou úlohou je vytvoriť nadstavbu, ktorá umožní ideálnu modeláciu krčkovej oblasti korunky. Táto úloha je pre výrobcov implantačných systémov z dôvodu nevyčísľiteľného množstva anatomických variácií tvarov alveolárneho hrebeňa a gingívy veľmi zložitá.

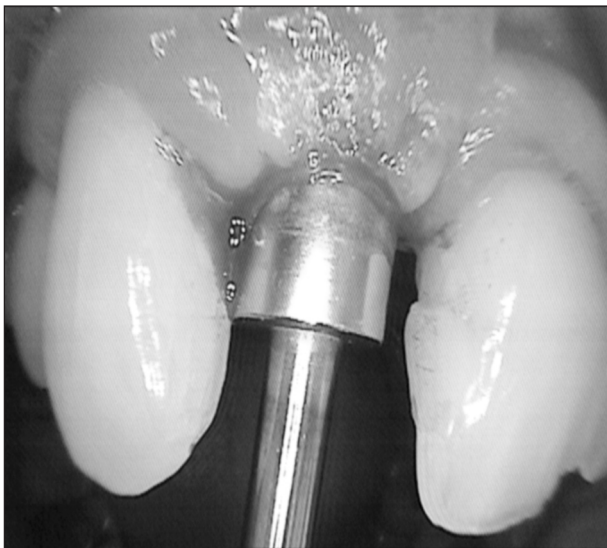
V roku 2003 sme spolu s výrobcom neštandardného implantačného systému Martikan vyvinuli antirotačný systém založený na princípe centrálného zošíkmeného ozubeného spoja a doplnili ho

možnosťou výroby individuálnej titanokeramickej nadstavby.

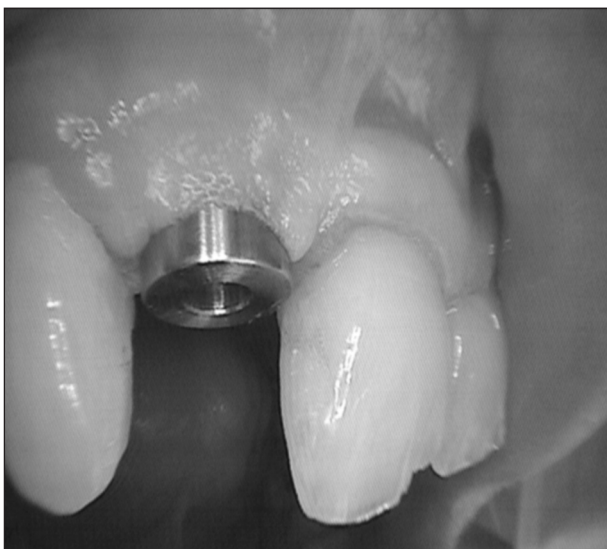MATERIÁL A METODIKA

Ambulantná časť

V prvom kroku je použitý konvexný vhojovací valček. Vyrába sa z titanu v rôznych šírkach, podľa veľkosti interdentalnej medzery. Vhojovací valček po kruhovej excízii gingívy nad implantátom sa nasadí na implantát a fixuje centrálnou skrut-

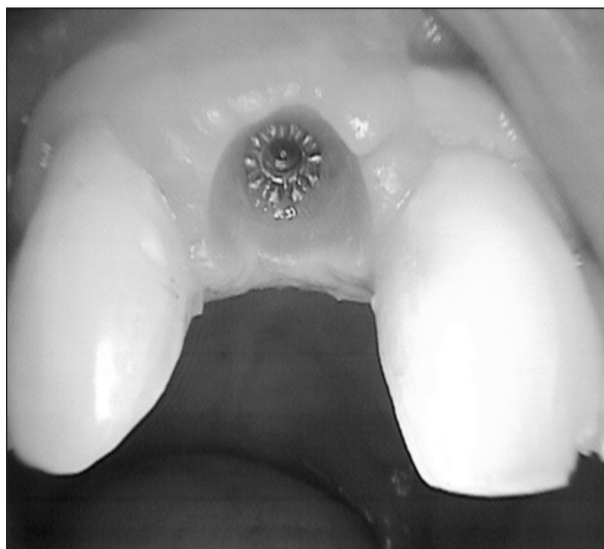


Obr. 1. Obnaženie oseointegrovaného implantátu cirkulárnym vykrajovačom. (Foto: Eurodent medima, s.r.o.).

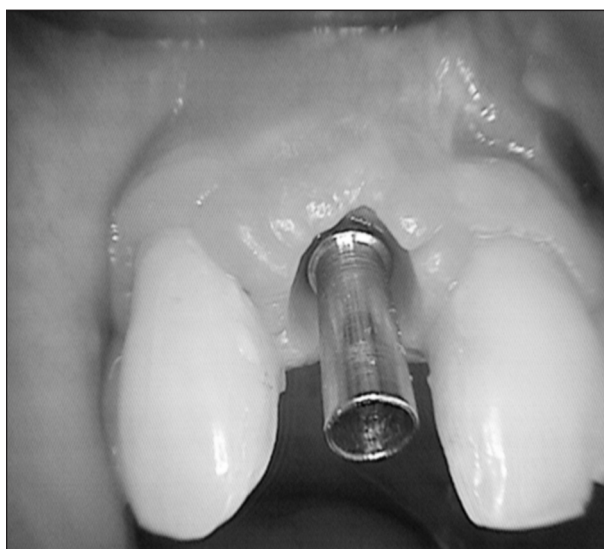


Obr. 2. Aplikovaný vhojovací valček. Horný priemer vhojovacieho valčeka by mal zodpovedať šírke interdentalného priestoru v najužšom mieste, aby bola zabezpečená modelácia interdentalných papíl. (Foto: Eurodent medima, s.r.o.).

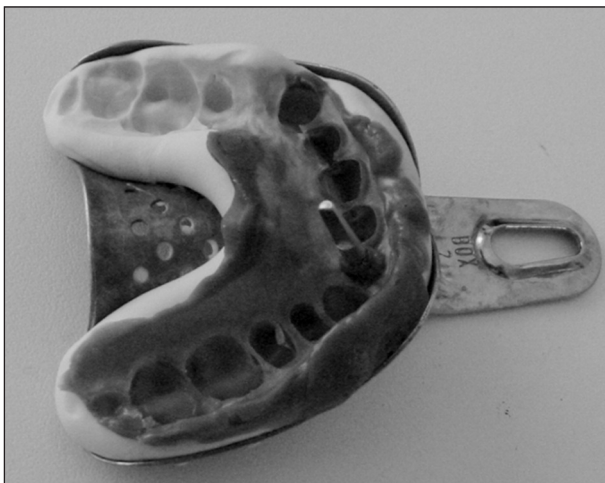kou (obr. 1). Šírku valčeka určuje rozmer interdentalného priestoru tak, aby bolo zabezpečené vyformovanie anatomicky prijateľných interdentalných papíl (obr. 2). Jeho konvexný tvar vyformuje marginálnu gingívu a interdentalne papily do požadovaného tvaru (obr. 3). Po 10 až 14 dňoch sa vhojovací valček vymení za jednoduchý titanový pilier, ktorý výrobca vyrába v jednej hrúbke aj dĺžke (obr. 4). Pilier sa zaregistruje vhodným otláčkovým materiálom metódou dvojitého otláčku (obr. 5). Upevní sa centrálnou skrutkou na laboratórnu repliku implantátu a vkladá sa do otláčku (obr. 6). Implantát je počas výroby individuálnej nadstavby krytý opäť pôvodným vhojovacím valčekom. Pilier slúži ako základná kostra, na ktorú zubný technik vyrobí keramickú nadstavbu (obr. 7).



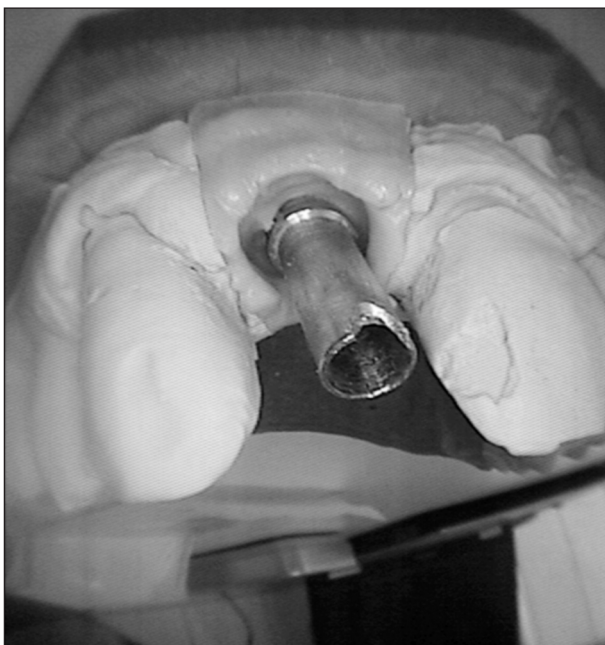
Obr. 3. Po 10–14 dňoch je pomocou vhojovacieho valčeka vymodelovaná marginálna gingíva a papily. (Foto: Eurodent medima, s.r.o.).



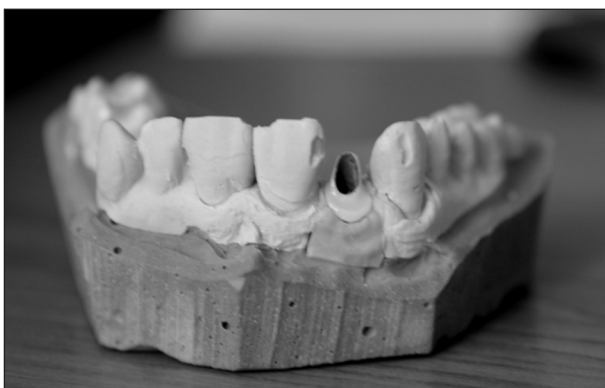Obr. 4. Na implantát nasadená jednoduchá valcová titanová nadstavba. (Foto: Eurodent medima, s.r.o.).



Obr. 5. Otlačok zubného oblúka so vsadenou titanovou nadstavbou a laboratórnou replikou implantátu. (Foto: Eurodent medima, s.r.o.)



Obr. 6. Vyliaty model a gingiválna maska. (Foto: Eurodent medima, s.r.o.)



Obr. 7. Titanokeramická nadstavba. (Foto: Eurodent medima, s.r.o.)

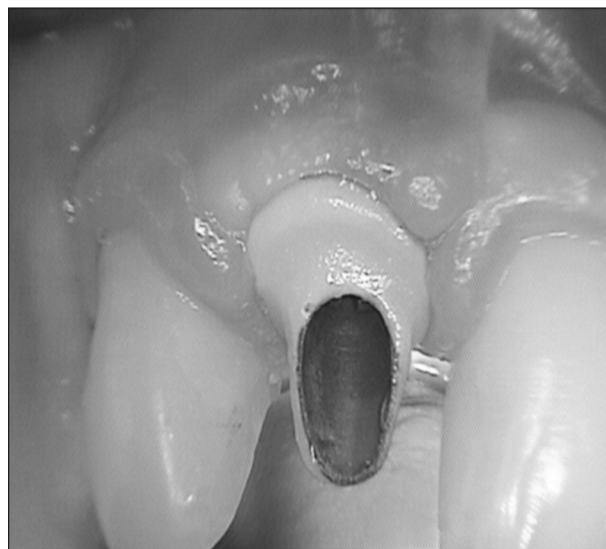Nadstavba má tri dôležité časti:

- 1–pilierová časť
- 2–schodík
- 3–gingiválna časť

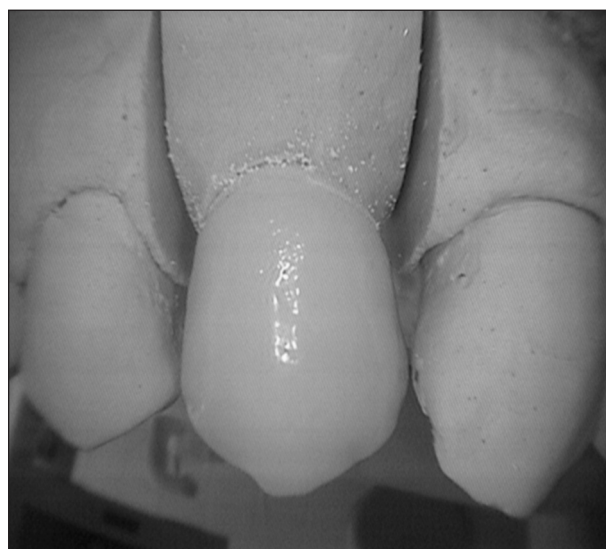
Pilierová časť nadstavby je modelovaná podľa potreby pre dobrú stabilitu a fixáciu korunkovej časti z metalokeramiky alebo bezkovovej keramiky.

Schodík nadstavby je modelovaný podľa okraja gingívy alebo v ideálnych prípadoch mierne subgingiválne, v šírke potrebnej pre dostatočnú pevnosť okraja keramickej korunky.

Gingiválna časť keramickej nadstavby končí tesne pri ozubenej časti titanového piliera a je povlečená glazúrou.



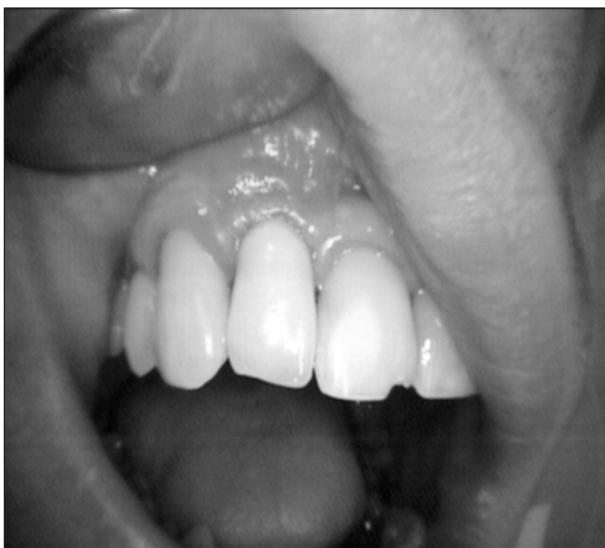
Obr. 8. Titanokeramická nadstavba fixovaná centrálnou skrutkou na implantáte. (Foto: Eurodent medima, s.r.o.)



Obr. 9. Keramická korunka. (Foto: Eurodent medima, s.r.o.)

Keramický pilier sa nasadí na implantát po odstránení vhojovacieho valčeka. Je fixovaný centrálnou skrutkou (obr. 8). Je potrebná kontrola stability nadstavby a jej konfigurácie vzhľadom k okraju gingívy.

Nasadená nadstavba je potom zaregistrovaná vhodnou otláčkovou metódou na výrobu metalokeramickej alebo bezkovovej keramickej korunky. Nadstavba je ponechaná in situ. Po vyhotovení korunkovej časti sa táto odskúša a cementuje na keramický pilier (obr. 9, obr. 10).



Obr. 10. Nasadená keramická korunka. (Foto: Eurodent medima, s.r.o.)

Laboratórna časť

Prvým technologickým krokom po prijatí otláčku do zubnej techniky je výroba gingiválnej masky okolo piliera (obr. 6). Po stuhnutí odtlačok technik preleje sádrou IV. triedy a model zaartikuluje. Upraví titanový pilier podľa medzičelustných vzťahov a opieskuje ho 250 μ m pieskom. Na takto upravený a pripravený titanový pilier začne postupne po vrstvách nanášať titanovú keramiku VITA TITANKERAMIK. Farbu keramickej nadstavby volí podľa farby budúcej keramickej korunky. Schodík keramickej nadstavby vytvára technik presne podľa priebehu gingívy (obr. 7). Miesta pod schodíkom dokonale vyleští gumičkou a na gingiválnu časť nadstavby nakoniec naniesie glazúru a vypáli.

DISKUSIA

Problematika protetickej časti rehabilitácie pomocou dentálnych implantátov je multifaktoriálna. Samostatne riešeným a diskutovaným problémom je estetika suprakonstrukcie pri náhrade jedného zuba v estetickom oblasti chrupu. Tu sa

okrem dokonale zvládnutého plánovania a previedenia chirurgickej časti implantácie, s cieľom vytvoriť podmienky pre čo najdôslednejšiu červeno-bielu estetiku, rieši problém estetiky korunkovej konštrukcie, ktorá sa vo väčšine prípadov skladá z nadstavby (abutmentu) a samotnej korunky. Až harmonizácia správne prevedenej chirurgickej časti, vhodne individuálne vybraného abutmentu a následne vhodnej korunky dokáže dosiahnuť čo možno najvyššiu možnú estetiku v exponovanom úseku chrupu pri náhrade jedného zuba. Okrem tohoto pohľadu má táto problematika aj inú rovinu. Inde o dlhodobú stabilitu výsledku. Či už vzhľadom k pozitívnemu ovplyvneniu stability periimplantačnej krestálnej kosti, kde spojenie abutment - implantát zohráva krucálnu úlohu, alebo stabilitu laboratórneho prevedenia vo funkcii. Ošetrojúci lekár má vždy na výber viac možností výberu nadstavby. Rozhoduje sa medzi komerčne vyrábanými, plne individuálne vyrobenými, alebo kombináciou oboch spomenutých. V našej práci popisujeme práve kombináciu komerčne vyrobenej nadstavby individuálne dopracovanej v laboratóriu.

Individuálne zhotovená celokeramická nadstavba je v dnešnej dobe dôkladne zvládnutá modalita. Vďaka faktu, že je z bielej keramiky, nie je tu riziko presvitania kovovej časti cez marginálnu gingívu [3, 7, 16, 19]. Ešte pred viac ako 10 rokmi boli preferované titanové nadstavby [15]. Magne a kol. vo svojej práci popisuje individuálne zhotovenú kovokeramickú nadstavbu. Autor ju použil pri náhrade laterálneho rezáku so zmenšeným medzizubným priestorom s výborným estetickým a funkčným výsledkom [14]. Jeho výsledok je porovnateľný aj s našimi skúsenosťami. Canullo sa vo svojej štúdiu zaoberal pozorovaním titanových ako aj zirkónových nadstavieb pod elektrónovým mikroskopom, použitých následne na rekonštrukciu straty jednotlivých zubov. Sledoval ich presnosť dosadu na implantát, následne ich funkčnosť a stabilitu v ústnej dutine. Nezaznamenal žiadny významný rozdiel [4]. Myšlienka použiť keramický materiál pri nadstavbách vyplýva z výborných skúseností s keramickými materiálmi, ktoré sa používajú na výrobu korúniek [6,18]. Zhotovovanie individuálnych kovových nadstavieb rôznymi metodikami sa stáva alternatívou pred sériovo vyrábanými. Veľa autorov považuje tento spôsob za veľmi vhodný [11]. Kovokeramické riešenie straty jednotlivého zuba je možné využiť aj v indikácii Marylandského mostíku, ktorý niektorí autori radi požívajú [8]. My sa tomuto riešeniu vyhýbame, lebo ho považujeme za nepomerne menej prediktabilnejšie v porovnaní so suprakonstrukciou nesenou dentálnym implantátom, prípadne klasickým mostíkom. Tan nevidí rozdiel v konečnej estetike, pri inak výborných anatomických podmienkach, medzi kovovou nadstavbou

s kovokeramickou korunkou a zirkonovou nadstavbou s korunkou z Procery [20]. Tento fakt je veľmi ťažko objektivizovať, lebo je to okrem iného na individuálne videnej estetike jednotlivcom, či už zubným lekárom, alebo pacientom.

Andersson a kol. publikovali v roku 2003 prospektívnu, randomizovanú, kontrolovanú štúdiu, v ktorej sledovali v 5-ročnom období 32 pacientov, ktorí mali spolu zainzerovaných 103 Bránemarkových implantátov, kde 19 fixných zubných náhrad bolo fixovaných iba na keramických CerAdapt nadstavbách a 17 iba na titanových nadstavbách. Na konci sledovaného obdobia konštatovali, že zlyhala iba jedna keramická a žiadna titanová nadstavba [1]. Dá sa konštatovať, že oba druhy nadstavieb mali v tejto práci výborný dlhodobý výsledok. Andersson sledoval taktiež občasnú zlyhanie keramických nadstavieb CerAdapt (93% úspešnosť) v práci z roku 2001, v porovnaní s titanovými nadstavbami, ktoré mali 100% úspešnosť [2].

Henriksson vo svojej práci sledoval individuálne nadstavby vyrobené z Procery, na ktoré v jednej skupine priamo aplikoval keramiku na dobudovanie celej korunkovej časti a v druhej nacementoval korunku. Konštatoval, že z krátkodobého hľadiska 1 roku sú funkčne a esteticky porovnateľné oboma metodikami vytvorené definitívne suprakonstruktie [9]. Jeho práca dokazuje, že existuje viac porovnateľných metodík, ktoré sa môžu, vo vhodných indikáciách, použiť. Záleží to iba od skúseností a možností ošetrojúceho lekára, resp. laboratória. Cranham vo svojej práci zdôrazňuje dôležitosť použitia individuálne zhotoveného vhojovacieho valčeka pre následnú prediktabilnú červeno bielu estetiku [5]. S týmto jeho názorom sme v plnej názorovej zhode. Ešte lepšie ako zhotovenie individuálnej nadstavby považujeme, pri dodržaní postimplantačnej primárnej stability implantátu (min. 35 N/cm), použitie okamžitej rekonštrukcie korunky bez funkčného zaťaženia, ktorá najideálnejšie dokáže zachovať marginálnu gingívu a papily pri poextrakčnej implantácii, alebo vytvárať, pri klasickej implantácii, budúcu periimplantačnú mukózu spolu s papilami.

Tak ako pri vlastných zuboch, tak aj v implantológii, sa v okolí suprakonstruktí nachádzajú miesta, ktoré je veľmi vhodné, pokiaľ nie nutné, pravidelne zbavovať biofilmu. Tento je zodpovedný za väčšinu zlyhaní, či už estetických, alebo priamo funkčných [17].

Individuálne keramické nadstavby sú vyrábané z viacerých materiálov, medzi ktoré patrí aj aluminium oxid [10].

Sú autori, ktorí preferujú fabricky vyrobené nadstavby, ale konštatujú, že ich treba aj tak individuálne v laboratóriu dopracovať, a teda je vždy na zváženie vhodné individuálne posúdenie, ktorá

nadstavba bude použitá [13]. Kerstein používa počítačom vytvorenú individuálnu vhojovaciú nadstavbu [12].

ZÁVER

Pilier na implantáte vyrobený uvedenou technikou má tri nezastupiteľné výhody.


1. Tvar a sklon piliera si zubný technik určuje sám podľa anatomických podmienok.
2. Marginálna gingíva okolo implantátu nenalieha na kov, ale na hladkú keramickú časť piliera. Má to veľkú výhodu z hľadiska hygieny a tiež estetiky, pretože zabráni možnej metalickej pigmentácii v budúcnosti.
3. Schodík nadstavby presne kopíruje okraj gingívy a v ideálnych prípadoch je celý umiestnený mierne subgingiválne. V prípadoch, že vo vestibulárnej oblasti je gingívy veľmi málo, schodík je umiestnený supragingiválne a vestibulárna časť piliera pod schodíkom je farebne zladená s farbou korunky.
4. Vlastná keramická korunka sa cementuje na pilier po dôkladnej artikulácii a opätovnom dotiahnutí centrálnej skrutky nadstavby momentovým kľúčom, skloionomérnymi alebo duálnymi cementami.

LITERATÚRA

1. **Anderson, B., Glauber, R., Maglione, M., Taylor A.:** Ceramic implant abutments for short-span FPDs: a prospective 5-year multicenter study. *Int. J. Prosthodont.*, 16, 2003, 6, s. 640-646.
2. **Anderson, B., Taylor, A., Lang, B. R., Schiller, H., Schärer, P., Sorensen, J. A., Tarnow, D.:** Alumina ceramic implant abutments used for single-tooth replacement: a prospective 1- to 3-year multicenter study. *Int. J. Prosthodont.*, 14, 2001, 5, s. 432-438.
3. **Bombard, P., Hermans, M., Adriaenssens, P., Daelemans, P., Malevez, C.:** Anterior esthetic rehabilitation on teeth and dental implants optimized with Procera technology: a case report. *J. Esthet Restor Dent.*, 13, 2001, 3, s. 163-171.
4. **Canullo, L.:** Clinical outcome study of customized zirconia abutments for single-implant restorations. *Int. J. Prosthodont.*, 20, 2007, 5, s. 489-493.
5. **Cranham, J. C., Konikoff, A. B.:** Maxillary anterior implant treatment: a protocol for aesthetic success. *Dent. Today*, 20, 2001, 3, s. 68-71.
6. **Galindo, M. L., Hagmann, E., Marinello, C. P., Zitzmann, N. U.:** Long-term clinical results with Procera AllCeram full-ceramic crowns. *Schweiz Monatsschr Zahnmed.*, 116, 2006, 8, s. 804-809.
7. **Glauber, R., Sailer, I., Wohlwend, A., Studer, S., Schibli, M., Schärer, P.:** Experimental zirconia abutments for implant-supported single-tooth restorations in esthetically demanding regions: 4-year results of a prospective clinical study. *Int. J. Prosthodont.*, 17, 2004, 3, s. 285-290.
8. **Hagiwara, Y., Matsumura, H., Tahala, S., Woelfel, J. B.:** Single tooth replacement using a modified metal-cera-

- mic resin-bonded fixed partial denture: a clinical report. *J. Prosthet Dent.*, 91, 2004, 5, s. 414-417.
9. **Henriksson, K., Jemt, T.:** Evaluation of custom-made procera ceramic abutments for single-implant tooth replacement: a prospective 1-year follow-up study. *Int. J. Prosthodont.*, 16, 2003, 6, s. 626-630.
 10. **Heydecke, G., Sierralta, M., Razzoog, M. E.:** Evolution and use of aluminum oxide single-tooth implant abutments: a short review and presentation of two cases. *Int. J. Prosthodont.*, 15, 2002, 5, s. 488-493.
 11. **Iglesia-Puig, M. A.:** Custom-made laser-welded titanium implant prosthetic abutment. *J. Prosthet Dent.*, 94, 2005, 4, s. 401-403.
 12. **Kerstein, R. B., Castellucci, F., Osočil, J.:** Ideal gingival form with computer-generated permanent healing abutments. *Compend Contin Educ. Dent.*, 21, 2000, 10, s. 793-797.
 13. **Kourtis, S. G.:** Selection and modification of prefabricated implant abutments according to the desired restoration contour: a case report. *Quintessence Int.*, 33, 2002, 5, s. 383-388.
 14. **Magne, P., Magne, M., Jovanovic, S. A.:** An esthetic solution for single-implant restorations - type III porcelain veneer bonded to a screw-retained custom abutment: a clinical report. *J. Prosthet Dent.*, 99, 2008, 1, s. 2-7.
 15. **Marchack, C. B., Yamashita, T.:** A procedure for a modified cylindrical titanium abutment. *J. Prosthet Dent.*, 77, 1997, 5, s. 546-549.
 16. **Ormianer, Z., Schioli, G.:** Maxillary single-tooth replacement utilizing a novel ceramic restorative system: results to 30 months. *J. Oral Implantol.*, 32, 2006, 4, s. 190-199.
 17. **Rimondini, L., Cerroni, L., Carrassi, A., Torricelli, P.:** Bacterial colonization of zirconia ceramic surfaces: an in vitro and in vivo study. *Int. J. Oral Maxillofac. Implants.*, 17, 2002, 6, s. 793-798.
 18. **Schioli, G.:** Single-tooth implant restorations in the esthetic zone with PureForm ceramic crowns: 3 case reports. *J. Oral Implantol.*, 30, 2004, 6, s. 358-363.
 19. **Schneider, R.:** Implant replacement of the maxillary central incisor utilizing a modified ceramic abutment (Thommen SPI ART) and ceramic restoration. *J. Esthet Restor Dent.*, 20, 2008, 1, s. 21-27.
 20. **Tan, P. L., Dunne, J. T. Jr.:** An esthetic comparison of a metal ceramic crown and cast metal abutment with an all-ceramic crown and zirconia abutment: a clinical report. *J. Prosthet Dent.*, 91, 2004, 3, s. 215-218.

*MUDr. Juraj Strecha, Ph.D.
Eurodent medima, s.r.o.
Priehradka 20
036 01 Martin
Slovenská republika
e-mail: strecha@medima.sk*



VELKÝ LÉKAŘSKÝ SLOVNÍK

7. vydání

Martin Vokurka, Jan Hugo a kolektiv

Sedmé, rozšířené a aktualizované vydání lékařského výkladového slovníku obsahuje 38 000 hesel ze všech oborů a oblastí medicíny. Slovník je svou odbornou úrovní vhodný pro lékaře, zdravotníky a studenty medicíny, svou srozumitelností však vychází vstříc tradičnímu zájmu české veřejnosti o medicínu. Ostatně u předchozích šesti vydání zakoupili laici přes polovinu z dosud prodaných 21 000 výtisků.

Lékařům slovník umožňuje držet krok se závratným tempem vědeckého pokroku, který přináší ročně cca 30 až 60 nových pojmů. Současná medicína zná např. celou skupinu mitochondriálních nemocí, přesné pochopení podstaty mnoha „tradičních“ nemocí vyžaduje mj. znalost selektinů, kadherinů či interginů. Řada

moderních léků funguje na principu zásahu do funkcí cytoskeletu. Podobných pojmů z posledních 15 let slovník obsahuje přibližně 3000.

Sedmé vydání je doplněno rozsáhlou přílohou normálních laboratorních hodnot.

*Vydalo nakladatelství Maxdorf v roce 2007, 1096 str., formát: B5, váz., cena: 1495 Kč,
ISBN: 978-80-7345-130-1*

Objednávky můžete posílat na adresu: Nakladatelské a tiskové středisko ČLS JEP, Sokolská 31, 120 26 Praha 2, fax: 224 266 226, e-mail: nts@cls.cz. Na objednávce laskavě uveďte i jméno časopisu, v němž jste se o knize dozvěděli.